

Björn Eybl

ZIELSOORZAKEN VAN ZIEKTE

Naar de 5 biologische natuurwetten,
ontdekt door
Dr. med. Mag. theol. Ryke Geerd Hamer

Naslagwerk van ziekten
voor therapeuten en patiënten
met meer dan 300 casussen

Vertaling: Karin Van Baelen

Björn Eybl

ZIELSOORZAKEN VAN ZIEKTE

Naar de 5 biologische natuurwetten,
ontdekt door

Dr. Med. Mag. Theol. Ryke Hamer

Woordenboek der ziekten
Voor therapeuten en patiënten
met meer dan 500 voorbeelden

1. Uitgave © 2010 by Björn Eybl, Traunaustraße 23, A-4600 Wels
2. Herziene uitgave © 9/2011 by Ibera Verlag / European University Press, Wien, www.ibera.at
3. Herziene uitgave © 12/2011 by Ibera Verlag / European University Press, Wien, www.ibera.at
4. Herziene uitgave © 1/2013 by Ibera Verlag / European University Press, Wien, www.ibera.at

Björn Eybl

"Die seelischen Ursachen der Krankheiten" –
Naar de 5 biologische natuurwetten, ontdekt
door Dr. Med. Mag. Theol. Ryke Geerd Hamer
ISBN 978-3-85052-299-1

Alle rechten voorbehouden, ook uittreksels in print- of andere media.

Björn Eybl: verantwoordelijke voor de inhoud:

"Als niet-arts is het mij in Oostenrijk niet toegestaan om te genezen.

Ik wijs er daarom op dat ik niemand genezen heb.

Genezen kan slechts God, de natuur en de patiënt zelf."

De casussen en aanbevelingen in dit boek berusten op de wetenschappelijke bevindingen van Dr. Hamer en de natuurgeneeskundige ervaringen van de auteur. Zij zijn bedoeld voor persoonlijk onderricht, maar kunnen de diagnose en therapie van een vakkundige therapeut(e) niet vervangen.

De anatomische grafiek omslag, inleiding en lexicondeel komen uit "De Atlas van de Anatomie van de mens" (met vriendelijke toestemming van Urban & Fischer uitgeverij - Sabotta) en "Pathologie" (Elsevier GmbH, Urban & Fischer uitgeverij München). Deze grafieken werden door de auteur ingekleurd naar de ordening van de kiembladen zoals die door Dr. Hamer aangegeven is.

Geproduceerd in de EU.

VOORWOORD van de vertaalster

Beste lezer,

Ik heb de eer het werk van Björn Eybl - "Die Seelischen Ursachen der Krankheiten" - in het Nederlands te mogen presenteren.

De auteur (natuurgeneeskundige en leerling van Dr. Hamer) is erin geslaagd om het werk van Dr. Hamer (**De GG***) op een zeer duidelijke en overzichtelijke manier over te brengen aan Jan-modaal.

Toen ik dit boek voor het eerst in handen kreeg, had ik meteen de reflex : dit zou in het Nederlands beschikbaar moeten zijn...

De praktische indeling en duidelijkheid van het werk, vormden de impuls om het zelf te vertalen. Vanuit mijn ervaring in het verleden als oncologisch verpleegkundige heb ik gezien dat in onze reguliere geneeskunde fysieke symptomen veelvuldig bestreden worden, maar daarom niet genezen...

Het lot zette mij op een heel ander pad toen ik zelf werd geconfronteerd met het chronisch vermoeidheissyndroom/fibromyalgie. Op dit pad kwam ik o.a. het werk van Dr. Hamer tegen.

Ziekte is niet iets wat ons zomaar overkomt, maar heeft zowel biologisch als spiritueel gezien zin en betekenis in ons leven.

Dr. Hamer heeft aangetoond hoe een trauma (of een "emotionele conflictschok") een "Zinvol Biologisch Speciaalprogramma" (= "ZBS") in de hersenen activeert. Wat in de psyche gebeurt, wordt zichtbaar in het lichaam en deze processen volgen welbepaalde biologische wetmatigheden. Die heeft Dr. Hamer geformuleerd in de 5 biologische natuurwetten.

Elke ziekte maakt deel uit van onze biologische overlevingsprogramma's.

Alles in onze biologische natuur is gericht op behoud van leven !

We zijn niet uitgerust met programma's die ons willen vernietigen !

Ook kanker vormt daarop geen uitzondering.

Het is een tragische collectieve misvatting dat welke ziekte dan ook, kwaadaardig zou zijn.

Dit is een perceptie die gebaseerd is op angst en het niet begrijpen van wat een trauma teweeg brengt in ons lichaam. De overtuiging dat er iets mis zou lopen in ons lichaam, is oorzaak van veel lijden en pijn.

Dr. Hamer bevrijdt ons met zijn inzichten van angst voor eender welke ziekte.

Stressvolle overtuigingen en angst liggen altijd aan de basis van emotionele conflictschokken. Ze kunnen ons in een neerwaartse spiraal van vervolgc conflicten brengen.

Als oud-verpleegkundige is het altijd mijn verlangen en betrachting geweest om de pijn en het lijden van mensen te verzachten.

Dankzij de GG zijn we echter in staat om de angst helemaal los te laten en het lijden aan de basis te overstijgen. Met de GG breekt werkelijk een nieuw tijdperk aan in de geneeskunde.

De GG stelt ons in staat om een volgende trede op de bewustzijns ladder te nemen en de dualiteit in goed en kwaad te overstijgen.

Niets is kwaadaardig bedoeld. Integendeel ! We leven werkelijk in een vriendelijk universum. Alle biologische processen zijn zinvol.

Inzicht in hoe die biologische processen verlopen, is natuurlijk heel belangrijk. Alles begint met een klare kijk en begrip van hoe de biologische natuurwetten werken en daar innerlijke rust bij te vinden.

Als huidig **EFT****-practitioner heb ik echter in mijn eigen groeiproces en in mijn praktijk gemerkt dat bij chronische aandoeningen, rationeel inzicht heel belangrijk is, maar vaak niet voldoende is om het kluwen van biologische conflicten op te lossen.

Soms gebeurt het dat mensen in één keer hun angst kunnen loslaten. Maar meestal heeft het iets meer voeten in de aarde (zeker bij chronische aandoeningen) en vraagt het wat meer werk om oude overtuigingen en de angst los te laten.

Chronische aandoeningen zijn in wezen een vorm van PTSS.

(= Post-Traumatisch-Stress-Syndroom)

Achter elke langdurige klacht liggen meestal meerdere traumatische herinneringen of zoals Dr Hamer het noemt : "Zinvolle Biologische Speciaalprogramma's".

Vaak is de eerste imprint ervan al in de vroege kindertijd gebeurd.

Een langdurige of ernstige ziekte vormt meestal een "thema" in iemands leven.

Het spirituele doel is een verandering van de totale persoonlijkheid zodat je als individu werkelijk emotioneel vrij kan worden.

Het is belangrijk dat de focus die meestal gericht is op de buitenwereld, verplaatst wordt naar de binnenwereld. En dat je je eigenwaarde van binnenuit kan gaan voelen.

Dan kan je zien dat heel de wereld je helpt te groeien en er geen kwaadaardigheid bestaat.

In deze tijd bestaan er heel wat technieken om trauma's te neutraliseren en een diep transformatieproces in de persoonlijkheid te ondersteunen.

EFT, NLP, "the work" (Byron Katie), zijn er enkele die mij erg geholpen hebben om oude trauma's en beperkende overtuigingen te elimineren en innerlijke rust te vinden.

Hoe meer je groeit in eigenwaarde, hoe minder bedreigend de omringende wereld wordt. Hoe minder vatbaar je wordt voor emotionele conflictschokken.

Je voelt je veilig in jezelf, je kan zien dat dit een vriendelijk universum is.

En dat is naar mijn idee de zin van al deze conflicten.

Tot slot wil ik graag mijn dankbaarheid uitspreken :

Dank aan Dr. Hamer voor zijn geschenk van de GG aan de wereld,

Dank aan Björn Eybl voor zijn overzichtelijk naslagwerk en zijn toestemming om het te vertalen in het Nederlands,

Dank aan Anja, Niels en Nana voor hun grondige redigeerwerk,

Dank aan Mies, Bert, Boris en Casper die mij inwijdde in de GG,

Dank aan Linda en Anna, die mij met EFT ondersteund hebben in mijn eigen helingsproces,

Dank aan Aafke die mij hielp met het onderzoeken van mijn stressvolle overtuigingen.

Dank aan Luc, mijn trouwe vriend, die ik altijd mocht raadplegen bij computeruitdagingen,

Dank aan al mijn cliënten die mij dagelijks de juistheid van de GG aantonen en die mijn leraars zijn in mijn eigen groei naar steeds meer liefde voor mijn medemensen en de wereld.

Karin Van Baelen (vertaalster, www.ziektealssignaal.info)

Links waar je terecht kan als je meer wil weten over de GG :

www.germaansegeneeskunde.info

www.hoedegeesthetlichaamaanstuurt.nl

www.zichtopvoelen.nl

www.ziektealssignaal.info

www.learninggnm.com

GG* : Germaanse Geneeskunde

EFT** : Emotional Freedom Techniques

Inhoudsopgave

INLEIDING

Over de oude geneeskunde	5
In de nieuwe geneeskunde	6
De ontdekker.	6

DE 5 BIOLOGISCHE NATUURWETTEN **8**

1e Biologische natuurwet	8
2e Biologische natuurwet	12
3e Biologische natuurwet	13
4e Biologische natuurwet	17
5e Biologische natuurwet	18
Belangrijke begripsverklaringen.	20
Praktijkvoorbeeld moeder/kind	24

DIAGNOSE / LABORATORIUMWAARDEN **27**

Diagnose van het psychische en lichamelijke niveau	29
Laboratoriumwaarden	29
Het eerste gesprek - het conflict vinden	35

THERAPIE **39**

Therapie – Conflictactieve fase psychisch niveau - mogelijke conflictoplossingen	39
Therapie – Conflictactieve fase hersen niveau	53
Therapie – Conflictactieve fase lichamenlijk niveau.	53
Therapie – Genezingsfase psychisch niveau	56
Therapie – Genezingsfase hersen niveau	56
Therapie – Genezingsfase lichamenlijk niveau	57
Medicamenten beschouwd vanuit de biologische natuurwetten.	58

"ZIEKTE - LEXICON" **60**

Zenuwstelsel	61
Oog	71
Oor	94
Hypofyse	103
Bijnieren	105
Schildklier en bijschildklieren	108

Hart	113
Bloed	124
Bloedvaten	129
Lymfesysteem	135
Milt	139
Neus en Bijholtes	141
Strottenhoofd	146
Longen, Bronchiën en Luchtpijp	149
Longvliezen.	161
Lippen, Mond en Keel	164
Tanden en Kaken	174
Slokdarm	181
Maag	184
Dunne darm - Twaalfvingerige darm	188
Dunne darm - Nuchtere- en Kronkeldarm	190
Dikke darm - Blinde darm en Wormvormig aanhangsel	194
Dikke darm - Sigmoid	197
Dikke darm - Endeldarm en Anus	201
Middenrif	204
Buikvlies, navel, het grote net	207
Lever en Gal	211
Alveesklier	217
Nieren en Urineleiders	224
Blaas en Urinebuis.	232
Eierstokken	237
Eileiders en Baarmoeder	240
Buitenste vrouwelijke geslachtsorganen	248
Teelballen.	252
Prostaat.	255
Penis	258
Vrouwelijke borst	263
Huid, Haren en Nagels	269
Botten en Gewrichten	284
Spielen	
Constellaties, moderne ziekten	314
TOT SLOT	319
Afkortingen, Trefwoorden-index	327

Dankzegging

Dank aan Dr. Hamer voor het geschenk van de Germaanse Geneeskunde®.

Deze ontdekking zal nog vele medische generaties ten dienste zijn en veel positief veranderen.

Dank aan mijn vrienden en leraren die hun kennis met mij deelden.

Dank aan mijn vrouw voor haar morele ondersteuning en geduld gedurende deze 3 jaar durende arbeid.

Dank aan alle mensen die hun "ziektegeschiedenis" aan mij toevertrouwden. Zonder deze zou dit boek veel minder waardevol zijn.

Dank aan de heer Dr. Ruprecht Volz voor het redigeren van dit werk.

Dank aan de heer Ing. Wolfgang Kalchmair voor de grafische vormgeving.

Dank aan de heer Andreas Meinel voor het tot stand brengen van het trefwoordenregister en het verbeteren van de tweede oplage.

Dank aan de forumleidster van www.gnm-forum.eu, Antje Scherret, wiens grote ervaringschat deel uitmaakt van de tweede oplage.

Dank aan het team van Bettina Mayer voor de grafische bewerking en de heer Coser Angelo voor de lay-out adviezen.



Over het ontstaan van dit boek

Met dit boek wil ik de ontdekkingen van Dr. Hamer aan de geïnteresseerde leek overbrengen.

Het is niet mijn bedoeling om met "de veren van een ander" te gaan pronken.

De eer en erkenning gaan naar Dr. Hamer. Hij is het die de 5 biologische Natuurwetten heeft ontdekt en alles verder uitgewerkt heeft.

Mijn rol is die van "vertaler" in de taal van de gewone man. Deze heeft door gebrek aan overzichtelijke literatuur nauwelijks kans om deze Geneeskunde te begrijpen en toe te passen.

Toen ik Dr. Hamer vertelde dat ik een "ziekte-woordenboek" schreef, zei hij: *"Weet je Björn, dat is te groots voor jou."*

Ik heb mij hierdoor toch niet laten weerhouden.

Ik dacht: "Misschien ben ik als niet-arts juist in het voordeel, omdat ik weet wat Jan Modaal begrijpt."

Toen ik in 2010 het manuscript aan Dr. Hamer voorlegde, reageerde hij met ingehouden enthousiasme.

Na het doorlezen bekritiseerde hij mij naast vele fouten, in mijn keuze van de ordening naar de organen in plaats van de ordening naar de kiembladen.

Ook mocht ik zijn tegenstanders niet bij naam noemen.

Van een gemeenschappelijke uitgave is uiteindelijk niets terecht gekomen, ofschoon ik voor mijn arbeidstijd en de betrekkelijk hoge productiekosten niets heb gevraagd, de druk heb voorgefinancierd, had afgezien van menige auteursrechten en alle inkomsten naar

Dr. Hamer waren gestroomd. Omdat ik er echter van overtuigd ben dat dit werk belangrijk is, heb ik besloten het boek desondanks uit te brengen.

Geachte lezer, u hebt nu de vierde, uitgebreide en geactualiseerde uitgave in de hand.

Ik hoop dat u er bij het lezen veel vreugde aan mag beleven.

Dank ook aan de uitgeverij Ibero voor de billijke prijs. Een gunstige verkoopprijs was voor mij belangrijk want ik wilde geen dure vakliteratuur, maar een betaalbaar boek voor "iedereen".

Dit naslagwerk moet ons naar een Nieuwe Tijd leiden. Een tijd vol onzekerheid, maar ook een tijd waarop we ons verheugen!

Dit boek is een tussenbalans van mijn persoonlijke ervaringen. Misschien komen meerdere details u voor als foutief. Ik verzoek de lezer om mij te vergeven; leren betekent ook zich mogen vergissen!

Mijn leidraad bij het schrijven was: *"zo eenvoudig als mogelijk en zo precies als noodzakelijk"*.

Ik hoop dat het niet alleen voor leken, maar ook voor therapeuten interessant is.

Mijn enthousiasme heb ik vaak moeten intomen door het zakelijke-beknopte formuleren. Misschien kunt u het toch hier en daar tussen de regels door bespeuren.

Uit de Oude Geneeskunde

Sedert generaties zijn wij gewend dat voor elke "ziekte" een geneesmiddel bestaat dat ons gezond moet maken. Wanneer men vroeger naar de dokter ging, was het normaal dat men met een recept naar huis ging.

De patiënt had dan "iets in de hand", een stukje hoop om de kwaal mee te bestrijden.. Het recept versterkte ons geloof dat de oorzaak van de ziekte "buiten ons ligt", anders zou de genezing "van buitenaf" immers niet kunnen plaatsvinden.

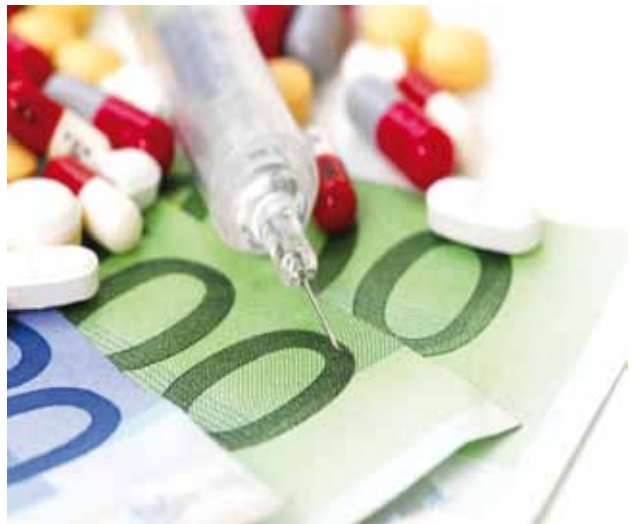Dit was een gemakkelijke, maar kinderlijk-eenvoudige omgang met ziekte. Patiënten gaven de verantwoordelijkheid voor hun lichaam af, zoals we een kapotte auto afgeven aan de garage. De "vaklieden" zouden het lichaam dan wel repareren, want zij waren hiervoor opgeleid. De verantwoordelijkheid uit handen geven was des te gemakkelijker, wanneer we zelf geen flauw benul hadden waarom we ziek werden of gezond bleven. Ook wanneer de arts de oorzaak niet wist, was er tenminste een systeem dat houvast bood en een behandeling die vaak hielp.

De successen van de acute- en ongevalsgeneeskunde waren zo indrukwekkend dat ze ook zijn doorgedrongen in de andere geneeskundige vakgebieden.

Echt, de westerse medicijn-gilde heeft door de eeuwen heen geleerd, hoe men toevallige successen aan zichzelf toeschrijft.

Vol eerbied las ik als kind over de vermeende uitroeiing van de pokken en andere infectieziekten door de medische "Grotten" zoals Jenner, Koch of Pasteur. Toen was ik mij er nog niet van bewust dat men bij het lezen van de geschiedenis altijd voor ogen moet houden of men vanuit het oogpunt van de winnaar of de verliezer had geschreven.

Ik wist ook niet dat opgetekende geschiedenis door toedoen van belangen vaak niet meer dan een karikatuur van de werkelijkheid is. Ook wist ik niet dat ware geschiedenis vaak geofferd wordt aan het altaar van "Mammon". Christendom en geneeskunde hebben een lange gemeenschappelijke weg achter zich en een gemeenschappelijk doel : "Mensen in het gareel te houden".



Voor het welzijn van de mensen? Nou ja, in ieder geval voor hun eigen welzijn. Blinden laten zich nu eenmaal zonder tegenspraak leiden.

Tot aan het Christendom geloofden de volkeren uit Europa in reïncarnatie. Te vuur en te zwaard roeiden de kerkvorsten dit oer-weten uit en vervingen het door *"Hemel en Hel"*.

De angst voor de eeuwige verdoemenis heeft de mensen eeuwenlang onderdrukt gehouden.

Zowel voor de kerkvaders als voor artsen was het belangrijk de massa dom en onwetend te houden.

Daartoe diende het elitaire Latijn: voor het volk niet te begrijpen en daardoor een perfecte bescherming tegen kritiek.

Is het niet eerlijker om te spreken van een "gewrichtsontsteking", i.p.v. *"juvenile ideopathische arthritis"*?

Is het niet eerlijker te zeggen "dat men het niet weet" (*"ideopathisch"*), wanneer een patiënt vraagt naar de eigenlijke oorzaak van een gewrichtsontsteking?

Hoe moet ik nu de voorgeschreven chemicaliën rechtvaardigen? Zal de patiënt niet navragen waarom hij dat spul moet slikken? - terwijl ik niet eens weet waarom het gewricht ontstoken is?

Met "juvenile ideopathische arthritis" kan de arts antwoorden dat het om een "auto-immuunziekte" gaat. En wanneer je hieraan nog niet genoeg hebt, verklaart de arts de werking van het "immuuncomplexe reticulo-endotheliale systeem".

Met de kennis van de feitelijke biologische verbanden, is het niet meer nodig zich te verstoppen achter onbegrijpelijke termen waar we als patiënt tevreden mee moeten zijn. Deze verdoezeling is niet meer nodig, zelfs hinderlijk, omdat iedere patiënt voor zover mogelijk precies geïnformeerd wil zijn over de afloop van "zijn ziekte".

Anderzijds moeten we bereid zijn de verantwoordelijkheid voor onze gezondheid met alle gevolgen, ook de onaangename, op te nemen.

In de Nieuwe Geneeskunde

De grondbeginselen van de 5 biologische natuurwetten zijn in 1981 door Dr. Hamer ontdekt.

Dat is een hele tijd, wanneer men bedenkt hoe miljoenen mensen onnodig door chemo en bestraling sterven, maar een korte tijd voor een nieuwe wetenschap.

We staan aan het begin van een nieuw tijdperk. De volgende jaren zal de geneeskunde grondig veranderen. Door de kennis van de 5 biologische natuurwetten zullen we een echte paradigma-wissel zien met een stroom aan nieuwe inzichten. De Germaanse Geneeskunde® en de Reguliere Geneeskunde (RG) staan vandaag nog schijnbaar onverzoenlijk tegenover elkaar.

Ook de Natuurgeneeskunde heeft het moeilijk met de harde feiten van de 5 biologische natuurwetten. Het wordt een moeilijke weg, maar er bestaat geen alternatief: voor het welzijn van de patiënt is het van cruciaal belang dat de reguliere geneeskunde en de natuurgeneeskunde ondergeschikt worden aan de Germaanse Geneeskunde® of de principes van de GG hanteren om ooit een geheel te worden.

Dit boek is een poging om waardevolle delen uit de reguliere geneeskunde, de natuurgeneeskunde en de ontdekkingen van Dr. Hamer samen te brengen. Een omgekeerde integratie lijkt mij feitelijk niet mogelijk.

Mijn eerste contact met de Germaanse Geneeskunde®

"De Nieuwe Geneeskunde" – zo heette zij toen – leerde ik in 1995 kennen door "de zaak Olivia" in de media. Zoals de meesten dacht ik toen: "Mijn God: dat is absoluut niet in orde wat die ouders en die Dr. Hamer daar doen!"

Ook na "de zaak Olivia" hoorde ik telkens opnieuw weer van Dr. Hamer.

Hij kreeg negatieve krantenkoppen, maar vaak kreeg hij ook zeer positieve kritiek in verschillende andere media. Ergens wilde ik hier meer van weten en kocht het originele "Proefschrift". Toen begreep ik er nog niet veel van, maar ik merkte wel dat deze Dr. Hamer een eerlijk en gewetensvol mens was.

De echte "klik" kwam pas toen ik het proefschrift voor de tweede maal las. Vanaf toen liet het mij niet meer los. Ik bezocht studiekringen, voordrachten en conferenties van Ing. Helmut Pilhar en marcheerde mee bij de demonstraties in Wenen en Tübingen.

Ik stond er om bekend dat ik altijd de meeste vragen stelde. Dat doe ik vandaag nog steeds.

Het mooie is dat ik antwoorden vond die strookten met mijn ervaringen als masseur en natuurgeneeskundige. De herkenning van de theorie in de praktijk en de herkenning van mijn eigen ziekten, is wat deze geneeskunde voor mij zo waardevol maakt.

Vandaag, 15 jaar later, schaam ik mij voor mijn snelle oordeel in "de zaak Olivia".

Mijn vertrouwen in de massamedia is helemaal weg. Ik heb gezien dat de media de massa niet correct informeren, maar de massa enkel de ideeën voorschotelen van sommige personen.

De ontdekker

Dr. med. Mag. theol. Ryke Geerd Hamer, geboren in 1935 studeerde geneeskunde, natuurkunde en theologie en werd in 1972 specialist in de Interne Geneeskunde.

Hij werkte op de afdeling "Interne Geneeskunde" van de universiteitsklinieken in Tübingen en Heidelberg, waar hij kankerpatiënten behandelde.

Dat hij een ontdekkers- en uitvindersgeest had, bewees hij al vroeg: hij vond een scalpel uit, waardoor plastische operaties zonder bloedingen mogelijk werden; het zgn.

"Hamer-scalpel", een bot-speciaalzaag en nog veel meer. Zijn bedoeling was met de inkomsten van de patenten van deze uitvindingen financieel onafhankelijk te worden en zich met zijn vrouw, die ook arts was, en zijn 4 kinderen in Napels te vestigen.

Daar wilde hij een kliniek openen voor de armen die geen medische zorg konden betalen.

In 1978 wijzigde het lot hun plannen: de oudste zoon Dirk werd tijdens een reis op een schip in Corsica dodelijk getroffen door het gewerschot van de dronken prins Emanuel van Savoye. Na een lange lijdensweg stierf Dirk in de armen van zijn vader.

Drie maanden later ontdekte Dr. Hamer bij zichzelf teelbalkanker.



De "ordering" herkennen betekent ook het juiste perspectief erkennen. Op beide foto's kan men dezelfde aardappelplanten zien. Dr. Hamer herkende de ordening m.b.t. gezondheid en ziekte vanuit de samenhang: Psyche-Hersenen-Organen.

Voordien was hij altijd gezond geweest en plotseling had hij kanker. Hij kwam op het idee dat deze ziekte in verband zou kunnen staan met het verlies van zijn zoon. Na zijn genezing besloot hij om de zaak grondig te onderzoeken. Hij begon zijn patiënten in de Münchense kankerkliniek te vragen of zij voor zij ziek werden een shock-ervaring hadden gehad.

En inderdaad, zijn vermoeden was juist : alle patiënten vertelden over een ingrijpende schokkende ervaring. Dit was het begin van Dr. Hamers ontdekkingen! Hij vertelde zijn collega's over de adembenemende samenhangen, in de hoop een wetenschappelijke discussie in gang te zetten.

In plaats daarvan werd hij door de leiding van de kliniek voor de keuze gesteld om zijn stellingen "af te zweren" ofwel de kliniek te verlaten.

Het ligt niet in de aard van Dr. Hamer om zomaar "op te geven". Hij besloot om verder te zoeken en toen hij de Münchense kliniek verliet, formuleerde hij de eerste natuurwet: "De ijzeren regel van kanker".

Tot deze ontdekking verliep de carrière van Dr. Hamer vlekkeloos: gevierd jongste Duitse arts, internist, patenteigenaar.

Met zijn ontdekking van de ziels-verbanden van ziekte veranderden de omstandigheden ogenblikkelijk. In 1986 werd zijn toelating als arts ingetrokken omdat hij zijn "ijzeren regel van kanker" niet wilde afzweren.

Er volgden nog 2 opsluitingen en 3 moordaanslagen. ⁽¹⁾

Toen Dr. Hamer zijn bevindingen in het kader van een proefschrift nog eens ter verificatie aan de universiteit van Tübingen voorlegde en deze opnieuw verworpen werden, fluisterde de advocaat hem in: "Onze dokters hebben dit reeds honderden malen achter gesloten deuren gecontroleerd! Zij hebben telkens vastgesteld dat alles klopt. Hadden zij één geval gevonden dat niet had geklopt, dan was u de volgende dag al uitgenodigd in Tübingen voor een openbare herziening!" ⁽²⁾

Waarom "Germaanse" ?

Tot 2004 maakte Dr. Hamer zijn ontdekkingen bekend onder de naam "Nieuwe Geneeskunde".

Dr. Hamer over de herbenaming:

"Dat ik De Nieuwe Geneeskunde hernoemd heb in "Germaanse Nieuwe Geneeskunde" (en sinds kort: "Germaanse Geneeskunde®") heeft slechts één reden: intussen zijn er zowat 15 zgn. alternatieve therapieën die zich ook Nieuwe Geneeskunde noemen, dus de naam kon niet beschermd worden.

Ik moest dus een nieuwe naam vinden. Omdat deze geneeskunde in Duitsland, het volk van dichters, denkers, musici, uitvinders en ontdekkers, ontdekt werd en omdat het Germaans de moedertaal is van bijna alle Europese talen, noemde ik deze "De Germaanse Nieuwe Geneeskunde".

Sedertdien beticht men mij naast sectarisme ook nog van antisemitisme. ⁽³⁾

⁽²⁾ zie GNM® "Kurzinformatie", 2008, Amici di Dirk Verlag, ISBN: 978-84-96127-31-9, als volgt geciteerd als „Dr. Hamer, Germanische Neue Medizin® – Kurzinformatie" p. 38

⁽¹⁾ na te lezen in: "Einer gegen Alle" van Dr. Hamer

⁽³⁾ Dr. Hamer, Presentatie van De Nieuwe Geneeskunde®, p. 2

DE 5 BIOLOGISCHE NATUURWETTEN

1e BIOLOGISCHE NATUURWET:

"De ijzeren regel van kanker"

Criterium 1: Elk Zinvol Biologisch Speciaalprogramma (ZBS) ontstaat door een Biologisch Conflict: dit is een hoog-acuut, dramatisch en isolatief ⁽⁴⁾ beleefde conflict-shock. Deze speelt zich gelijktijdig af op 3 niveaus: Psyche – Hersenen – Orgaan.

Criterium 2: Het biologische conflict bepaalt op het moment van het conflict de localisatie van het ZBS in de hersenen als zgn. "Hamerse Haard" (HH), alsook de localisatie in het orgaan als kanker of kankerequivalent.

Criterium 3: Het verloop van een ZBS op deze 3 niveaus (Psyche-Hersenen-Organen) verloopt synchroon, van conflict tot conflictoplossing en de genezingscrisis op het hoogtepunt van de genezing. Eenvoudig uitgedrukt: elke "ziekte" (ZBS) ontstaat door een schok die als conflict ervaren wordt en manifesteert zich gelijktijdig op de 3 niveaus: Psyche-Hersenen-Organen. Kleine schokken veroorzaken "kleine ziekten", grote schokken veroorzaken "grote ziekten".

Voorbeeld van een klein conflict: een wesp vliegt onder je hemd. Plotseling word je overvallen door angst. Een kleine schok met alle criteria van een biologisch conflict: onverwacht, hoogacuut-dramatisch, isolatief. Na enkele seconden vliegt de wesp echter weer weg. Omdat de stress maar kort heeft geduurd ontstaat er geen zichtbare ziekte. Er is wel een ZBS opgestart, maar de tijd voor merkbare symptomen is te kort. (In vakjargon: "er is te weinig conflictmassa opgebouwd").

Kleine biologische schokken zijn alledaags, in tegenstelling tot ernstige gebeurtenissen. Over deze "zwarte" schokken gaat dit boek.

Voorbeelden van een zwaar conflict: iemand wordt in elkaar geslagen, een vrouw wordt verkracht, een moeder verliest haar kind, een man verliest zijn baan waarvan hij totaal afhankelijk is.

Biologische conflicten lopen "voorbij het verstand". Onze intelligentie, ratio en logica zijn van geen nut op het moment van de "inslag". Het gaat hier om het subjectieve ervaren en voelen. Op dat ogenblik starten één of meer-

(4) "Isolatief" betekent dat we er op het moment van de shock alleen voor staan.



Zoals deze doelman op het verkeerde been wordt gezet, zo kan een onverwachte gebeurtenis ons verrassen in het leven. Zoals in het voetbal het heen en weer spelen op het middenveld weinig betekenis heeft voor de uitslag, zo is het dagelijkse leven minder bepalend voor onze gezondheid dan één enkele dramatisch ervaren gebeurtenis.

dere speciaalprogramma's (ZBS-en), om de "catastrofe" vanuit biologisch oogpunt zo goed mogelijk op te vangen. Door de psychische schok worden hersenen en lichaam van "normaalmodus" naar "speciaalmodus" omgezet.

Begrip: Zinvol Biologisch Speciaalprogramma (ZBS)

Voortaan spreken we niet meer van "ziekten", maar wel van "zinnvolle biologische speciaalprogramma's". Waarom? - "Ziekte" impliceert dat er iets in het lichaam "niet klopt", "niet functioneert", "versleten" of "kapot" is. (= denkwijze van de oude geneeskunde).

Door kennis van de 5 biologische natuurwetten begrijpen we dat alles in het lichaam orde en zin heeft.

Wat we vroeger als "ziekte" beschouwden, is in werkelijkheid een gevolg (meestal verschoven in de tijd) van een biologische uitzonderingssituatie - deel van een overlevingsstrategie - van de natuur.

Toen we vroeger dachten: dit "functioneert niet", begrepen we de werkwijze van het lichaam en de natuurlijke samenhangen niet.

Ieder weefsel, ieder orgaan heeft een "normaalprogramma" voor het alledaagse functioneren en een "speciaalprogramma" (ZBS) voor uitzonderingssituaties of "biologische catastrofes".

Een vergelijking uit de Techniek:

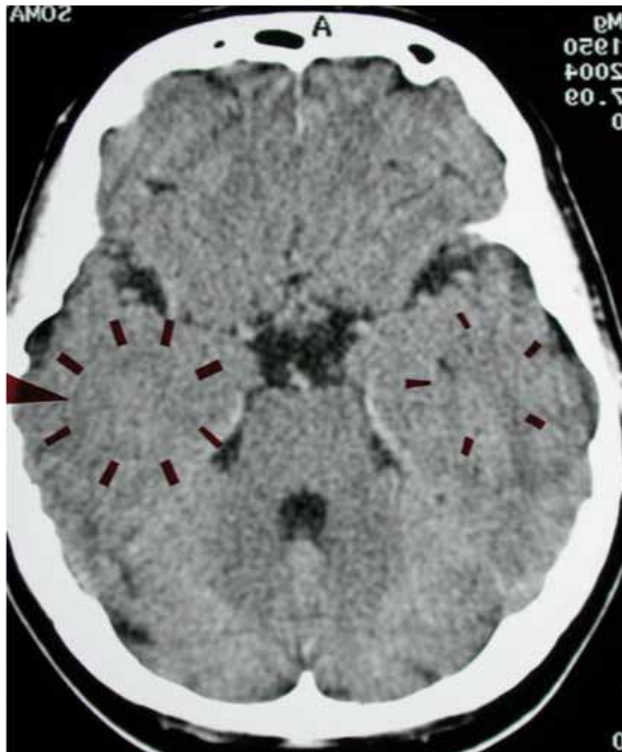
Auto's met omschakelbare 4-wiel aandrijving (= ZBS) hebben het voordeel dat men hiermee op sneeuw - gladde bergstraatjes (= uitzonderingssituatie) kan rijden. Zonder twijfel een zeer goede zaak!

Slechts een dwaas zou na een geslaagde winterse rit in de bergen erover klagen dat zijn voertuig een halve liter meer brandstof (= de daaropvolgende "ziekte") verbruikt heeft. Deze 4-wiel aandrijving is een "zinvol automobiel

speciaalprogramma" om het hoofd te bieden aan uitzonderingssituaties.
Chronologisch beschouwd is er een onderscheid tussen het "ZBS" en de "ziekte". Ieder ZBS begint met een conflictschok en duurt tot het einde van de genezingsfase.
De meeste "ziekte"-symptomen treden pas op gedurende de genezingsfase.

Begrip: Biologisch Conflict

De moord op zijn zoon Dirk was voor Dr. Hamer de ergste gebeurtenis in zijn leven, maar tegelijkertijd was het ook het begin van de ontdekking van de 5 biologische natuurwetten: ieder Zinvol Biologisch Speciaalprogramma (ZBS) wordt opgestart door een schokkende gebeurtenis - een "biologisch conflict" - voortaan kortweg "conflict" genoemd.
Ogenblikkelijk zijn psyche, hersenen en orgaan veranderd.
Psyche:
Dwangmatig denken aan het conflict. Men kan aan niets anders meer denken.



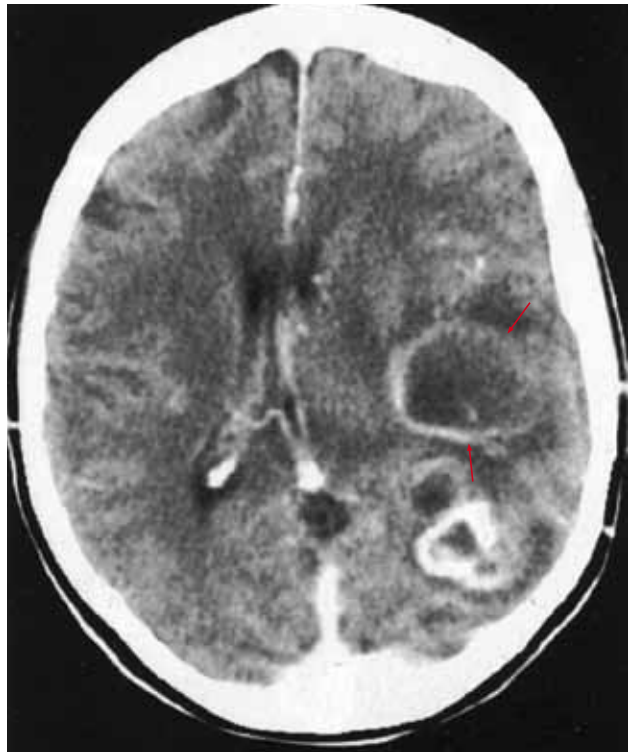Twee scherprandige (=actieve) Hamerse Haarden (HH) in het relais van het binnenoor. Dit wijst erop dat de patiënt een hoorconflict heeft geleden dat nog niet opgelost is. "Het kan toch niet waar zijn, wat ik daar hoor!"
Deze Hamerse Haarden kan men als "vingerafdruk van de Ziel" beschouwen.
Ze zijn het levende bewijs dat de psyche via de hersenen de organen bestuurt.
Zelfs 's nachts is men met het conflict bezig.

Hersenen:
Scherprandige "Hamerse Haard" in het overeenkomstig hersengebied.

Orgaan:
Celtoename (tumor) of celafname (weefselafname - ulcus of necrose) of functietoename of -vermindering (zie 3e natuurwet, p. 13).

Begrip: Hamerse Haard

Vanaf het moment van de conflictinslag vinden we, afhankelijk van de conflictinhoud in het overeenkomstige gebied in de hersenen, een schietschijfvormige ringstructuur (= Hamerse Haard) terug. Deze haard is kogelvormig verdicht hersenweefsel. Op een CT-hersenscan (Computer Tomografie) vindt men deze Hamerse haarden terug als cirkelvormige schijven.
Zij werden door Dr. Hamer's collega's spottend als "die komische Hamerse haarden" genoemd. Deze naam "Hamerse Haard" is het uiteindelijk gebeven. De plaats van de HH geeft aan welk biologisch conflict geactiveerd is



De pijlen tonen een HH gedurende een intensieve genezingsfase (CT met contrastmiddel). Scherpe ringen zijn niet meer zichtbaar. In plaats daarvan ziet men op het beeld grote zwarte gebieden met opgehoopte hersenvloeistof (oedeem) en een heldere bindweefselrand. Bij deze patiënt is het relais van de hartkransslagaders getroffen, in overeenstemming met een opgelost territorium-verliesconflict. In de reguliere geneeskunde (RG) worden zulke genezende HH-en vaak als "hersentumoren" gediagnostiseerd. Bij deze patiënten spreekt de RG dan van een "glioblastoom" ("zeer kwaadaardig").

en welk orgaan getroffen is. Bovendien kan men aan de vorm van de HH de "ziekte"-fase onderscheiden: een scherprandige HH toont aan dat de patiënt de conflictschok nog niet verwerkt heeft = actieve HH. "Wazige", donkere HH-en wijzen op opgeloste conflicten. D.w.z. dat de patiënt de schok verwerkt heeft en in genezing is.

Spreekwoorden

In de volksmond is nog duidelijk het verband tussen geest en lichaam aanwezig:

"Ik schrok mij dood"

(= 'schrikangstconflict' - strottenhoofd)

"Ik was verlamd van angst"

(= 'motorisch conflict' - spierweefsel)

"Hij heeft zijn gal gespuwd"

(= 'territorium-ergernisconflict' - galgangen)

"Ik kon het eenvoudigweg niet meer slikken"

(= 'brokconflict' - keel)

"Die zaak ligt mij zwaar op de maag"

(= 'brokconflict' - maag)

"Ik ben aan handen en voeten gebonden"

(= 'onmachtconflict' - schildklieruitvoergangen)

"Het contact is verbroken"

(= 'scheidingsconflict' - opperhuid)

"Ik kan het niet meer dragen"

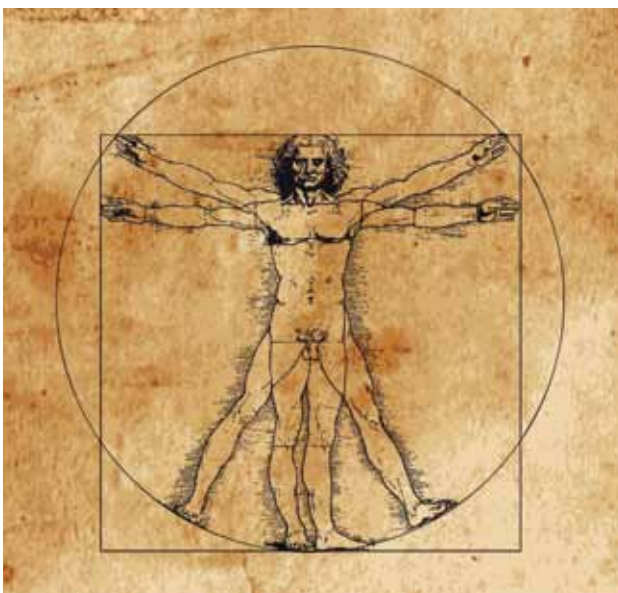
(= 'eigenwaardeconflict' heupen - dijbeen)

"Hij zit mij in de nek"

(= 'angst-in-de-nek-conflict' - netvlies - glaslichaam)

"Ik heb gezichtsverlies geleden"

(= 'scheidingsconflict' - nervus trigeminus)



Probleem of conflict

Met een conflictschok wordt niet een alledaags probleem bedoeld, maar wel een inslag met grote impact. Deze komt totaal onverwachts en men wordt "op het verkeerde been gezet". De beleving is te heftig om er op dat moment mee om te gaan. Men kan niet handelen.

Het conflict is het draai-, kantelpunt en sleutel voor therapie en heling. Een belangrijk teken voor een actief (ongeheelde) conflict zijn bv. tranen bij het vertellen van de gebeurtenis.

Ervaring

Wat er gebeurd is, is niet zo belangrijk, als wel hoe de patiënt het conflict op dat moment ervaren heeft. Wat er aan de oppervlakte uit kan zien als een kleinigheid, kan voor iemand toch een diep trauma zijn.

Omgekeerd kunnen zware "slagen van het lot" die er aan de buitenkant als een biologisch conflict uitzien, probleemloos verwerkt worden.

Altijd komt het er weer op neer hoe de individuele zielsstructuur een gebeurtenis interpreteert! Voorzichtig dus met te snelle conclusies!

Voorbeeld:

De echtgenote van een man wordt bij een verkeersongeval gedood:

- De man kan een verliesconflict ervaren met een ZBS van de teelballen. De gebeurtenis kan echter ook heel anders ervaren worden:
- Weerstandsconflict: wanneer de man zich innerlijk verzet tegen de dood van zijn vrouw: *"Het kan toch niet waar zijn dat mijn vrouw dood is."* > ZBS van de Bèta-cellen van de pancreas (= diabetes).
- Centraal eigenwaardeconflict: in het geval dat hij zijn eigenwaarde liet afhangen van zijn vrouw: *"Ik ben niets meer waard zonder mijn vrouw."* = ZBS van de lendenwervelkolom.
- Territoriumverliesconflict: in het geval dat hij zijn vrouw als deel van zijn territorium of bezit beschouwde. = ZBS van de hartkransslagaders.
- Frontaalangstconflict: wanneer hij steeds weer het beeld van de auto die frontaal op de vrouw is afgekomen in zijn geest ziet: = ZBS van de kieuwbogen (Non-Hodgkin lymfoma of kieuwgangcyste in de genezingsfase).
- Slechts een klein of geen conflict in het geval dat hij zijn vrouw niet meer liefhad.

Biologische links- of rechtshandigheid

Reeds bij de eerste celdeling wordt de links- of rechtshandigheid bepaald. Bij ééneiige tweelingen is er altijd een rechts- en een linkshandige.

De vaststelling van de handigheid is belangrijk in de GG omdat daaruit de eenvoudige regel volgt die zowel voor

mannen als vrouwen geldt:

Bij rechtshandigen is de linker lichaamshelft de moeder/kind-zijde. Deze zijde heeft betrekking op de eigen moeder, eigen kinderen of mensen en dieren die men als moeder/kind ervaart.

De rechter lichaamshelft is bij rechtshandigen de partnerzijde (levens- of zakenpartner, vrienden, vijanden, huisdieren, collega's, burens, verwanten en alle andere mensen).

Bij linkshandigen is het net omgekeerd.



rechter hand boven : biologisch rechtshandig



linker hand boven : biologisch linkshandig

Als oorzaak van een pijnlijke rechter heup van een rechtshandige, komen alleen conflicten met betrekking tot de partner in aanmerking. (Bij de heupen gaat het om het conflict: "iets niet kunnen doorstaan of niet kunnen volhouden"). Wanneer een linkshandige met haar rechter knie problemen heeft, moeten we naar een moeder/kind-eigenwaardeconflict zoeken. (Bij de knie hoort het sportief-eigenwaardeconflict. In dit geval een sportief-eigenwaardeconflict met betrekking tot moeder of kind).

Een huiduitslag bij een rechtshandige op de linker lichaamshelft heeft te maken met moeder/kind.

(Opperhuid - Scheidingsconflict m.b.t. moeder/kind).

Eén conflict kan echter ook speciaalprogramma's aan beide lichaamshelften gelijktijdig starten, bv. wanneer het om beide kniegewrichten gaat, of wanneer een huiduitslag over het hele lichaam reikt. In deze gevallen gaat het zowel om de partner als om moeder/kind of gaat het om dezelfde persoon die men gedeeltelijk als moeder/kind en deels als partner ervaart. (Bv. een zorgbehoevende vader wordt door de dochter deels "als kind" beschouwd.)

Bij de speciaalprogramma's van de territoriumgebieden (bv. hartkransslagaders, bronchiën, maagslijmvlies) is de handigheid erg belangrijk: ze bepaalt hier waar het conflict inslaat in de grote hersenen en welke organen met een ZBS reageren.

Bij de hersenstam-speciaalprogramma's ("brokconflicten" = "gele groep" : middenoor, darm, leverbasisweefsel) speelt de handigheid geen rol. ⁽⁵⁾

De klaptest

Om de handigheid vast te stellen, laten we de patiënt in de handen klappen (de arm niet tegen de romp laten aanliggen). De hand die leidt toont de handigheid aan. Bij twijfel kan men afwisselend snel en langzaam laten klappen. Meestal ligt de leidende hand bovenaan. Maar opgepast: sommige mensen klappen met de onderste hand naar boven in de andere hand. Dus altijd de leidende hand in acht nemen.

Wanneer de klaptest niet eenduidig is, kan men twee andere testen gebruiken:

"De babytest": voor deze test hebben we eigenlijk een baby nodig. Als baby-surrogaat kan ook een samengerolde badhanddoek of kussen gebruikt worden. We vragen de staande patiënt, de baby aan de borst te leggen. Let er op dat de patiënt het hoofdje van de baby aan zijn linker of rechter borst legt.

Als het hoofdje aan de linker borst ligt, is de patiënt rechtshandig, ligt het hoofdje aan de rechter borst, dan is de patiënt linkshandig.

"De flessentest": Geef de patiënt een fles met een draaidop en vraag hem deze te openen. De leidende hand draait normaal gesproken de dop open > de rechtshandige draait de fles open met zijn rechterhand en houdt de fles links vast.

Opgepast: Bij drummers, mensen met verlammingen of mensen die blessures hebben aan een arm, kunnen deze testen verkeerde resultaten geven!

(5) voor de precieze ordening van hersenen, kiemblad en orgaan, zie p 14

2e BIOLOGISCHE NATUURWET

"De Wet van de tweefasigheid van alle zinvolle biologische speciaalprogramma's op voorwaarde dat er een oplossing voor het conflict komt" ⁽⁶⁾

Het onwillekeurige zenuwstelsel bestaat uit 2 delen die elkaars tegenspeler zijn: de "sympathicus" (= de zenuw die voor activiteit zorgt) en de "parasympathicus" (= de zenuw die voor rust zorgt).

De eerste zorgt voor ons onwillekeurig functioneren wanneer we wakker zijn (activiteit, arbeid, sport). De tweede stuurt het functioneren in rust (slaap, ontspanning). In normale toestand (d.w.z. als we ons gezond en goed voelen) wisselen deze tegenspelers elkaar ritmisch af. (= "Normotonie", of stabiel dag/nacht-ritme).

Dr. Hamer heeft echter ontdekt dat psyche, hersenen en lichaam na een conflict automatisch in een voortdurende stresstoestand omschakelen. De sympathicus neemt dan als enige het commando over.

Conflictactieve fase

Deze stress-fase noemen we "conflictactieve fase" of kortweg "actieve fase".

Kenmerken: spanning, dwanggedachten (rond het conflict), scherprandige HH in het overeenkomstig



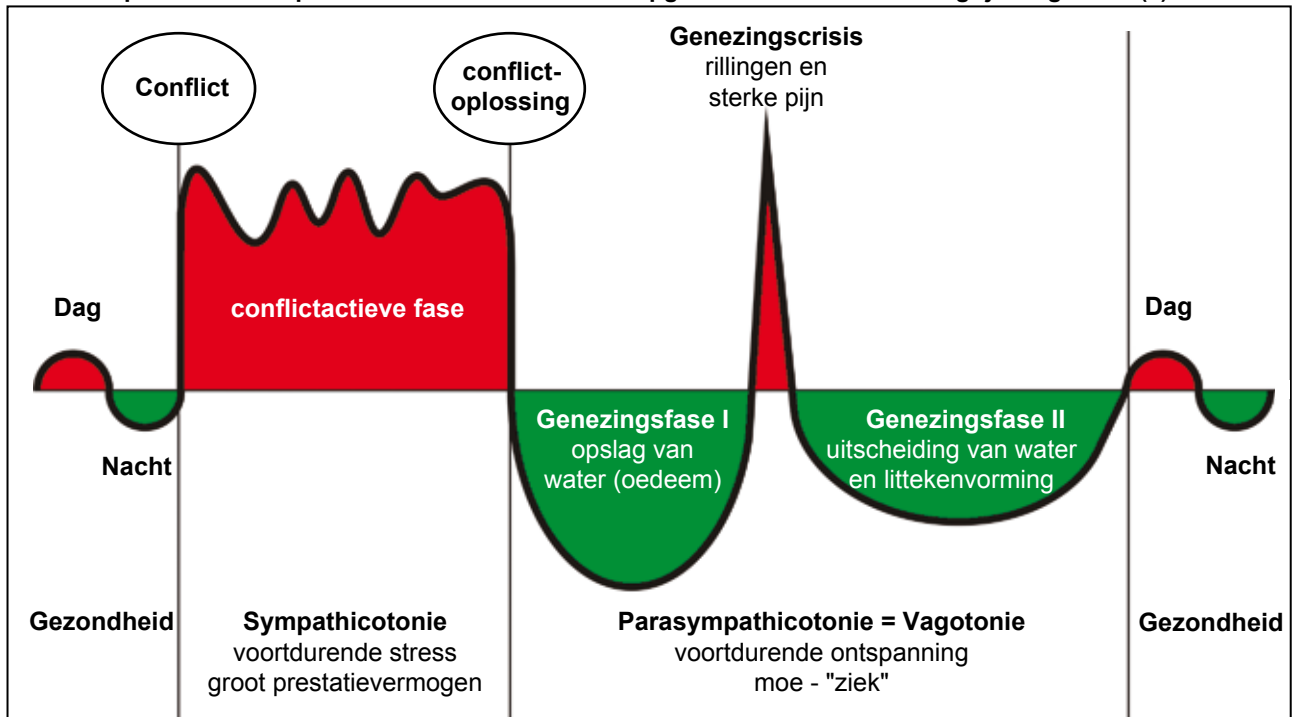
Stel je voor dat deze leeuw onverwacht op je toe komt lopen. Ogenblikkelijk schakel je om in "sympathicotonie"!

hersengebied, koude handen, verhoogde bloeddruk door bloedvatvernauwing, versnelde hartslag en ademhaling, slecht slapen ("opgedraaid gevoel"), weinig eetlust > gewichtsafname. Zogenaamde "**koude ziekten**", zoals gastritis en angina pectoris.

Genezingsfase

Wanneer het individu het conflict kan oplossen (= conflictoplossing), eindigt de conflictactieve fase en onmiddellijk begint de genezingsfase.

Het verloop van ziekten op voorwaarde dat het conflict opgelost wordt - Onze belangrijkste grafiek (8)



(6) Zie Dr. Hamer, Germanische Neue Medizin® – Kurzinform., p 14-15



De harmonie en de rust van het bos bevordert de ontspanning = "Parasympathicotonie" of "Vagotonie".

Nu bestuurt de parasympathicus het gebeuren > de pendel slaat door naar de andere kant.

Voortdurende stress wordt voortdurende vermoeidheid.

Kenmerken: ontspanning, einde van het dwangmatig denken, psychische opluchting, warme handen, lage bloeddruk, grote slaapbehoefte, erge vermoeidheid vooral overdag, terugkeer van eetlust > gewichtstoename, hoofdpijn, koorts. De HH in de hersenen krijgt door vochttopslag zachte contouren. De meeste RG-"ziekten" ook de zgn. "infectieziekten" en andere "**hete ziekten**" zijn in de genezingsfase ondergebracht. In het eerste deel van de genezingsfase wordt in het getroffen hersengebied vocht opgestapeld (oedeem), wat voor de patiënt zeer belastend kan zijn.

Wanneer een individu een conflict niet kan oplossen, wordt hij steeds zwakker zodat hij van uitputting ("cachexie" = extreme vermagering) sterft. Meestal komt het echter niet zo ver, omdat we instinctief zulke conflicten verdringen uit het bewustzijn, of we "schikken" ons zo in het conflict dat het zijn grootste lading verliest (= "ondergetransformeerd conflict", zie p 22).

Genezingscrisis ("ril-fase", "koude dagen")

Halverwege de genezingsfase slaat met de epileptische crisis "het uur der waarheid". Deze korte sympathicotone piek (duur: enige minuten tot verscheidene dagen) is de meest **kritische fase** in de genezing. In deze fase zijn de symptomen het meest intens.

Als ergste crisis kennen we de hartaanval (ZBS van de kransslagaders bij een territorium-verliesconflict) of de epileptische aanval (ZBS van de spieren bij een motorisch conflict). Door de genezingscrisis wordt het roer opnieuw in de richting van de "normotonie" (= normale toestand) gekeerd. In hersenen en orgaan wordt het oedeem dat in de eerste fase van de genezing was opgeslagen, uitgeperst.

Dit gaat gepaard met verhoogde urineuitscheiding (zgn. "plafase") en een drastische verbetering van de symptomen.

Ieder ZBS heeft zijn eigen genezingscrisis (ook zgn. "onschuldige ziekten" zoals verkoudheid: crisis = niezen of strottenhoofdontsteking: crisis = hoesten).

Begrip van de tweefasigheid van ziekte brengt orde in de zgn. ziekten van de RG.

De eerste fase werd meestal niet in acht genomen, omdat deze meestal geen merkbare symptomen vertoont.

In de tweede fase (genezingsfase) worden wel symptomen opgemerkt die dan als "ziekte" gediagnostiseerd en behandeld worden!

In werkelijkheid zijn het echter **genezings**symptomen!

3e BIOLOGISCHE NATUURWET:

"Het door de evolutie bepaalde Zinvol Biologisch Speciaalprogramma (ZBS) van de natuur"

Deze wet zegt dat alle processen in het lichaam vanuit onze evolutie (ontogenetisch - embryologisch) volledig te begrijpen en verklaarbaar zijn. Vanuit de embryologie weten we dat we biologisch opgebouwd zijn uit 3 kiembladen. ⁽⁷⁾

Dr. Hamer nam het volgende waar: enerzijds zijn er tumoren die groeien in de conflictactieve fase en verschrompelen in de genezingsfase.

Anderzijds zijn er kankersoorten die in de conflictactieve fase "gaten" (weefselafbouw, ulcera, necrose) vormen die in de genezingsfase weer opgevuld worden.

Een tegenstrijdige, schijnbaar "onlogische" gang van zaken.

Door studie en vergelijking van ca. 10.000 patiënten loste Dr. Hamer dit raadsel op en ontdekte de adembenemende ordening met betrekking tot het kiemblad, conflictinhoud en de locatie in de hersenen: Het ontogenetisch systeem van de natuur .

Wanneer men de 4 tabellen op p.14 vergelijkt, stelt men vast dat endoderm- en kleine hersenen-mesodermweefsel zich op dezelfde manier verhouden.

Dit paar functioneert naar "het oude hersenen-model". Het tweede paar, medulla-mesoderm en ectoderm, functioneert naar het "grote hersenen-model".

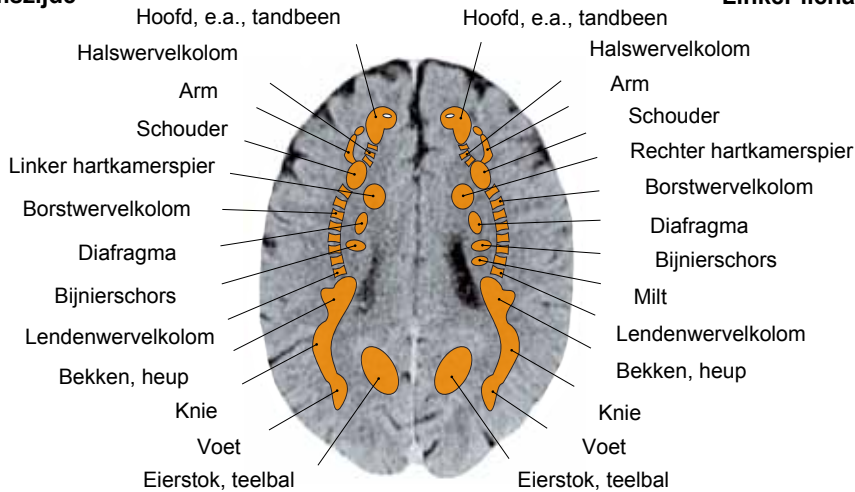
Hier is het verloop van de processen precies omgekeerd. (zie p. 14-15).

(7) Dr. Hamer, Germanische Neue Medizin®-Kurzinformation, p.19
"Kiembladen" zijn verschillende weefseltypen en hebben niets te maken met "bladeren"

Grote hersenen-witte stof: bestuurt het andere deel van het middelste-kiembladweefsel = witte stof-mesoderm. Zenuwbanen van hersenen tot orgaan gekruist (uitgezonderd de hartkamerspiers)
Links/rechts-handigheid is van toepassing!
Eigenwaardeconflicten: men voelt zich niet sterk genoeg, het is niet goed gegaan, er is iets mis gegaan.

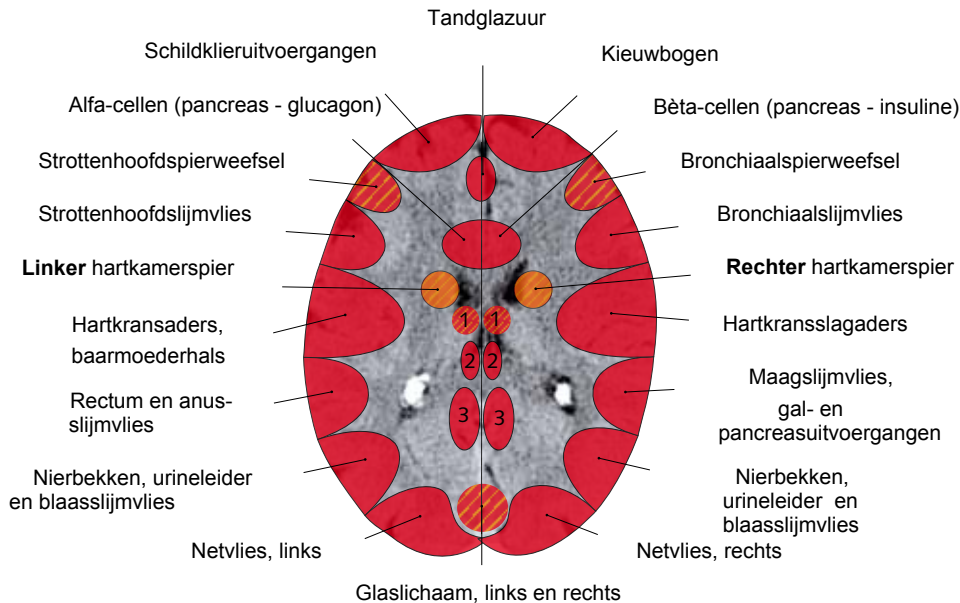
Rechter lichaamsszijde

Linker lichaamsszijde



Hersenschors: bestuurt het buitenste kiembladweefsel = ectoderm.

Zenuwbanen van hersenen tot orgaan gekruist. Links/rechts-handigheid is van toepassing!
Sociale conflicten, territorium-, scheidings-, of motorische conflicten, angst voor gevaar dat frontaal op je af komt of van achter komt.



- 1 Dwarsgestreepte spieren (motoriek) rechter en linker been
- 2 Opperhuid, haren (sensoriek), rechter en linker been
- 3 Botvlies (post-sensoriek), rechter en linker been

Afbeeldingen : zie Dr. med. Mag. theol. Ryke Geerd Hamer, Wetenschappelijke Tabel van de Germaanse Nieuwe Geneeskunde ©, November 2006 Amici di Dirk Verlag, ISBN: 84-96127-22-2, als volgt geciteerd als „Dr. Hamer, Tabellenbuch“ p. 10, 42, 56, 85

Hersenstam en middenhersenen - binnenste kiemblad = endoderm
Links/rechts-handigheid niet van toepassing



weefsel/orgaan	conflicthoud	conflictactieve fase	genezingsfase
spijsverteringsstelsel, niervverzamelbuisjes, longblaasjes, baarmoederslijmvlies, prostaat e.a.	"brok-conflict": een zaak (= "brok") niet verkrijgen of niet kunnen loslaten (= willen- hebben/niet-willen-hebben-conflict)	verhoging orgaanfunctie, celdeling/tumorgroei (adeno-carcinoma) +	normalisering, celafbouw met schimmels/bacteriën nachtzweten/pijn -
glad spierweefsel	motorisch brok-conflict	verhoging spierspanning	normalisering spanning

Kleine hersenen - middelste kiemblad = oud-mesoderm
Links/rechts-handigheid van toepassing



weefsel/orgaan	conflicthoud	conflictactieve fase	genezingsfase
binnenste en buitenste huid: lederhuid, hartzakje, buik- en longvlies, zenuwscheden, borstklieren	"integriteitsinbreuken" bezoedelings-, aanvals-, zorg/strijd-conflict	verhoging orgaanfunctie, celdeling/tumorgroei (adeno of adenoïde tumoren) +	normalisering, celafbouw met hulp van bacteriën/schimmels, nachtzweten/pijn -

Grote hersenen-witte stof = nieuw-mesoderm
Links/rechts-handigheid van toepassing



weefsel/orgaan	conflicthoud	conflictactieve fase	genezingsfase
steun- en bindweefsel, bot, kraakbeen, pezen, banden, voeding van de dwarsgestreepte spieren (meestal gekoppeld met ectoderm-bezenuwing), bloed-, lymfevaten, eierstokken, teelballen e.a.	"eigenwaardeconflict" (bv. m.b.t. beroep, partnerschap, familie, sport, uiterlijk) men wordt beschuldigd of geminacht, of iets is niet gelukt	functievermindering, celafbouw (necrose) -	functieverhoging, celopbouw (mesen-chymale tumoren/sarcomen) met hulp van bacteriën, pijn +

Hersenschors - buitenste kiemblad = ectoderm
Links/rechts-handigheid van toepassing



weefsel/orgaan	conflicthoud	conflictactieve fase	genezingsfase
zintuigen, opperhuid, hartkransslagaders en hartaders, slijmvlies bronchiën en strottenhoofd	sociale conflicten: bv. scheidingsconflicten, territoriumconflicten, bijtconflicten	celafbouw of functievermindering pijn bij "mond-slijmvlieschema-organen" -	celopbouw of functieherstel, pijn bij "buitenste-huidschemata"-organen +
innervatie (zenuw-voorziening) dwarsgestreepte spieren (meestal gekoppeld met mesoderm - voeding spieren)	motorische conflicten	functievermindering (krachtverlies, verlamming)	herstel functie + genezings-crisis (krampen, trekkingen, epileptische aanval)

Samenvattend kunnen we zeggen dat we door de 3e natuurwet elke weefselgroei (tumor), iedere weefselafname ("zweer"), iedere functievermindering (bv. suikerziekte) en elke functieverhoging (bv. overfunctie van de schildklier) kunnen begrijpen.

We weten welk conflict welk orgaan treft en welk hersengebied het programma stuurt.

De aanname dat kanker ongecontroleerd "woekert" klopt dus helemaal niet. Kanker is geen onzinnig proces van wild woekerende cellen, maar is vanuit Moeder Natuur, biologisch gezien een zeer gericht en zinvol proces.

4e Biologische natuurwet

"Het door de evolutie bepaalde systeem van de microben"

Deze natuurwet zegt dat schimmels, bacteriën en virussen (globulines) onmisbare helpers (= symbionten) zijn, die vastgelegde opdrachten in het lichaam vervullen.

We kennen uit de RG de indeling van de micro-organismen in "goede" = "symbionten" (bv. colibacteriën in de darm- en mondflora) en "kwaadaardige" = "antibionten" (bv. tuberkelbacteriën, streptococci en virussen).



Niets is toevallig daar waar het is. Dat geldt ook voor microben. Op dit beeld zie je hoe afgestorven hout door een schimmel wordt afgebouwd.

De "kwaadaardigen" gaf men de schuld van diverse ziekten. Deze "ziekten" noemde men dan "infectie-ziekten". Dit is begrijpelijk omdat men bij vele ziekten daadwerkelijk schimmels, bacteriën en virussen (= globulines) in het lichaam terugvindt.

Wat de RG echter niet vertelt, is dat men ook bij gezonde mensen al deze hoeveelheden microben vindt wanneer men daar naar zoekt.

Wanneer men deze terugvindt bij zieken, spreekt men van "pathogene" (ziekmakende) kiemen of een "infectie". Waarom dezelfde kiem de ene keer ziek maakt en de andere keer niet, verklaart men door een goed of slecht immuunsysteem.

Microben = brandweer

Wanneer men de oorzaak van een brand zou onderzoeken zou men tot het volgende gekke besluit kunnen komen: *"Bij elke brand waren brandweerwagens aanwezig. Deze voertuigen moeten de oorzaak van de brand zijn!"* Iedereen weet dat dit onzin is, want de brandweer blust de brand. Hetzelfde doen schimmels, bacteriën, virussen (=globulines). Zij blussen de brand en optimaliseren de heling. Zij zijn in geen geval "schuldige" aan de ziekte.

Trouwe begeleiders

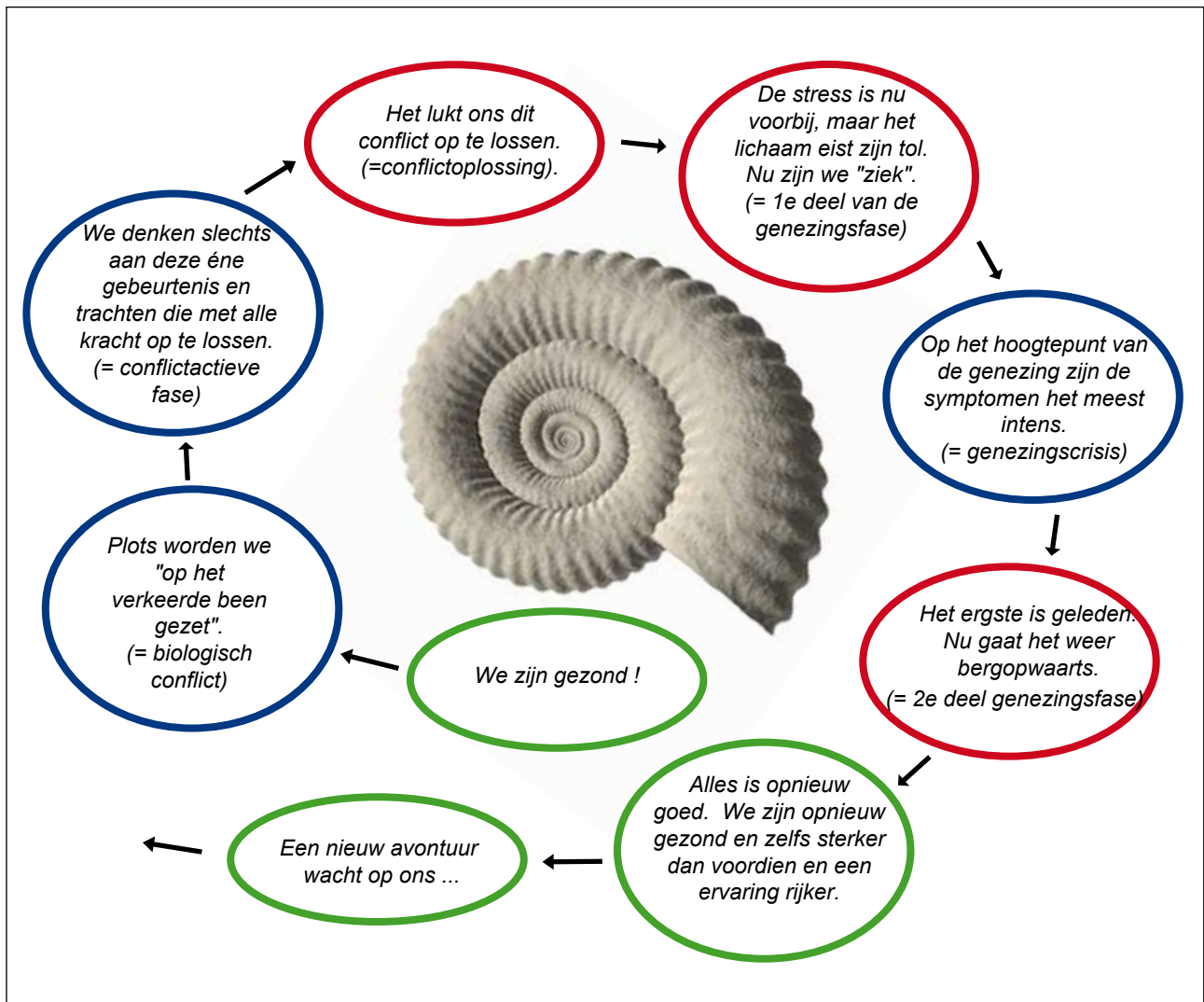
Microben zijn sinds oertijden onze trouwe begeleiders. Ons lichaam is tot in elke cel "doordrongen" van kiemen (bv. mitochondriën). Ook in de natuur is niets "kiemvrij". Integendeel: alles wat leeft zit vol kiemen (bijv. humus). Sinds ons bestaan leven we in perfecte symbiose met hen. Zonder hen zouden we niet kunnen overleven (celademhaling, vertering). Dr. Hamer heeft ontdekt dat er drie microben-generaties te onderscheiden zijn: schimmels, bacteriën en virussen. Zij worden vanuit verschillende hersengebieden aangestuurd. Vandaar uit krijgen zij het bevel om gericht te "opereren". Belangrijk: onze microchirurgen werken uitsluitend in de genezingsfase!

Schimmels en schimmelbacteriën

Op bevel van de hersenstam ruimen schimmels en schimmelbacteriën het weefsel op dat in de conflictactieve fase door het endoderm gevormd is (bv. candida schimmel in de dikke darm). Nachtelijk zweten is een duidelijk symptoom van de genezing van een endodermale proces. Het bevel voor vermeerdering van deze micro-organismen wordt gegeven door de hersenstam in de conflictactieve fase. De voorraad wordt aangemaakt naar gelang de "behoefte". Worden deze (symptoomloze) organismen in deze fase gevonden, dan spreekt men in de RG (= Reguliere Geneeskunde) van "apathogene kiemen".

Bacteriën

Er bestaan veel soorten bacteriën. Iedere bacterie heeft een bepaald "speciaalgebied". Bv. gonococci in het uro-genitaal gebied of corynebacteriën in het keelgebied. Een deel van hen wordt gestuurd vanuit de kleine hersenen en breekt weefsel af (= "oude-hersenen-principe"). Een ander deel wordt gestuurd door de grote hersenen en bouwt weefsel weer terug op (= "nieuwe-hersenen-principe"). Zo helpen bv. bacteriën bij een ZBS van de botten in de genezingsfase het bot weer op te bouwen.



toevallig of doordat de "machine" (= het lichaam) niet goed werkt of bepaalde stoffen tekort komt. De zin van "ziekten" begrijpen is wel het mooiste aan deze Nieuwe Geneeskunde!
 Dankzij Dr. Hamer kunnen we nu de processen van de natuur begrijpen en onderkennen dat er een zinvolle orde in schuil gaat.
 Elk ZBS is sinds miljoenen jaren beproefd. Het start slechts wanneer we in een uitzonderlijke situatie terecht komen waarbij we op "het verkeerde been" gezet worden.

De zin van darmkanker?

"Ik kan dat tot op de dag van vandaag niet verteren". Het conflict bij darmkanker is een "onverteerbare ergernis".
Voorbeeld: Een werknemer verheugt zich reeds op zijn bevordering en plotseling wordt er een ander in zijn plaats bevorderd. In de dikke darm begint dan een celtoename. Deze extra cellen produceren meer darmsappen om daarmee de "ergernis-brok" beter te kunnen verteren.

Hetzelfde ZBS start bij een wolf waarbij een bot ("de brok") in de darmen blijft steken. Met extra darmcellen tracht de natuur "de hindernis" beter te verteren.
 Bij ons mensen gaat het meestal niet om reële voedselbrokken, maar wel om "overdrachtelijke brokken": bv. een "huis-brok", "een auto-brok", een "werk-brok".

De zin van teelbalkanker?

Celvermeerdering in de teelballen ontstaat na een zwaar verliesconflict. *Bijv. een geliefde sterft, een geliefd huisdier wordt overreden, de zoon gaat naar een andere stad...*
 De extra teelbalcellen produceren meer testosteron en meer zaadcellen.
 Deze hormoonstoot werkt als een seksuele "turbo": de voortplantingsdrang is verhoogd, waardoor het verlies snel weer hersteld kan worden. De natuur maakt geen

Begripsverklaringen

onderscheid tussen geliefde mensen en huisdieren. In beide gevallen start hetzelfde speciaalprogramma. Vrouwen reageren bij een "verliesconflict" met eierstokkanker. Deze celtoename in de eierstok veroorzaakt een oestrogeen-"boost". De verhoogde oestrogeenspiegel maakt vrouwen aantrekkelijker en ontvankelijker voor de seksuele daad. Ook hier zorgt de natuur voor een snelle vervanging van het verlies d.m.v. een zwangerschap.

Pijn in het bewegingsapparaat

Dient er toe om de persoon in kwestie tot rust te manen, om de getroffen bottenstructuur, die te zwak is gebleken, te versterken. Alleen in rust kunnen botten, kraakbeen, gewrichten en spieren regenereren. (Ook auto's moeten stilstaan om gerepareerd te kunnen worden.)

Wanneer de helingsfase (met ontstekingsreactie) helemaal afgesloten is, houdt ook de pijn op en is het getroffen weefsel sterker dan voorheen (= "luxe-groep": overeenkomstige conflictinhoud = eigenwaardeconflicten).

De zin van overmatige schildklierfunctie ?

Wanneer een individu een conflict ervaart "te langzaam te zijn", begint een celvermeerdering in de schildklier.

Voorbeeld: Een verkoper moet voortdurend aanzien dat een collega andere klanten wegkaapt omdat hij niet snel genoeg is. In dit geval zorgt Moeder Natuur voor meer schildklierweefsel met verhoogd thyroxinehormoon, wat de stofwisseling doet versnellen. Op die manier wordt de verkoper sneller. Wanneer het conflict opgelost raakt, wordt de schildklier tumor door schimmelbacteriën (TBC) afgebouwd (= schildklierontsteking).

BELANGRIJKE BEGRIPSVERKLARINGEN

"Goed- of Kwaadaardig" ?

Deze indeling is in de RG van zeer groot belang.

In de GG heeft deze indeling totaal geen zin.

Goedaardige tumoren gelden in de RG als "onschuldig" terwijl kwaadaardige tumoren agressief en levensbedreigend zouden zijn.

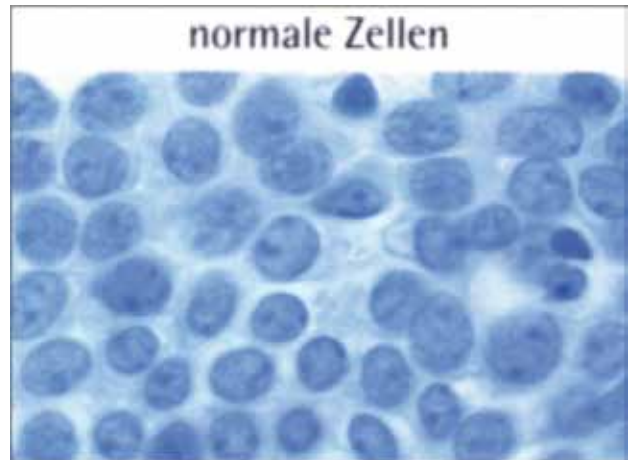
Hoe ziet de biologische realiteit er nu eigenlijk uit?

Wat maakt kwaadaardige tumoren zo kwaadaardig? Van belang zijn in de RG de grootte, de aanblik, de groeisnelheid en vooral het microscopisch onderzoek (biopsie). Wanneer men bij microscopisch onderzoek veel vergrote cellen met vergrote celkern vindt, dan luidt de diagnose "kwaadaardig". Vindt men echter gelijkmatige celstructuren, dan luidt de diagnose: "goedaardig".

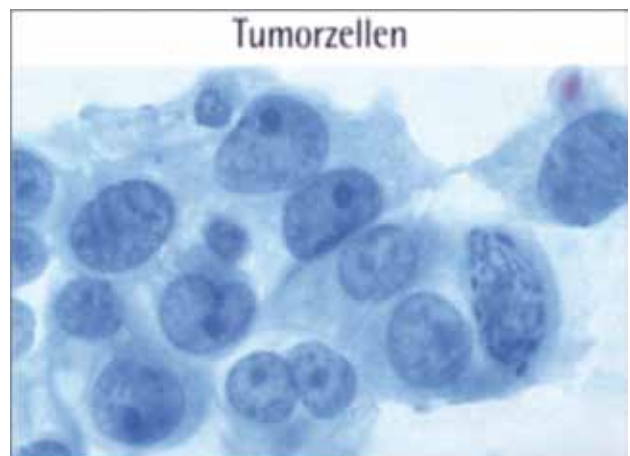
Hoe functioneert celgroei?

Eerst zwelt de kern op tot de dubbele omvang van zijn oorspronkelijke grootte. De kern en andere celbestand-

delen verdubbelen zich. Kort daarna deelt de cel zich in tweeën. Uit één cel zijn er twee ontstaan. De "nakomelingen" hebben een grote kern in verhouding tot de rest van de cel. De RG spreekt hierover in termen van "Kwaadaardig" weefsel. Correcter echter zou zijn te spreken van "groeïend of toenemend" weefsel. Nog absurder wordt deze indeling wanneer men beseft dat binnen de RG de grens tussen "goed- en kwaadaar-



Normale cellen - niet toenemend weefsel. De cellen zijn ongeveer gelijk van grootte en zijn regelmatig gevormd. Slechts weinig cellen zijn in deling. Volgens de RG: "goedaardig".



Onregelmatige cellen - vele cellen delen zich en zijn herkenbaar aan de insnoeringen en de vergrote celkern. Volgens de RG: "kwaadaardig".

dig helemaal niet eenduidig is. Eezelfde weefselmonster wordt door verschillende laboratoria vaak verschillend geïnterpreteerd!

Specialisten spreken elkaar vaak tegen.

Het gebeurt vaak dat de tumor nog maar pas aan het groeien is, of dat de groei net tot stilstand is gekomen.

Vroeger dachten we dat weefselgroei een fout van de natuur was en noemden we dat "*kwaadaardig*".

Nu begrijpen we dat weefsel niet toevallig zomaar begint toe te nemen. Alleen wanneer er een biologische noodzaak voor is, begint er een ZBS.

Zou men het weefsel van een embryo of weefsel van een helende wond onder de microscoop leggen, dan zou men deze weefselgroei classificeren als "*kwaadaardig*" omdat we hier een levendige celgroei zien.

Een even absurde diagnose zou een biopsie van een botbreuk opleveren: het herstellende breukweefsel onderscheidt zich niet van osteosarcoom (= botkanker). Een zelfde bevinding doet men bij een biopsie van de borst van een zwangere vrouw: in deze tijd vermeerderen ook de borstkliercellen!

Besluit: de indeling in "*goed- en kwaadaardig*" kunnen we het beste vergeten. Dit heeft niets te maken met wetenschap.

Metastasen

Onder "metastasen" wordt een hypothetisch aangeduide afscheiding van boosaardige tumoren of van een infectiehaard verstaan. De huidige oncologie baseert zich op deze theorie (Wikip.)

Terecht wordt van een "theorie" gesproken. Ik ken echter geen kankerpatiënt die erover ingelicht wordt dat het hierbij om een theorie gaat. Integendeel:

"*metastasen*" worden als medisch feit voorgesteld.

De werkelijkheid is dat er nog nooit een kanker cel in arterieel bloed is aangetoond.

Enkele bedenkingen:

donorbloed: waarom wordt donorbloed niet op "*metastasen*" onderzocht? Zou dit geen medische vanzelfsprekendheid moeten zijn, wanneer men bedenkt dat gemiddeld één op de mensen vier kanker krijgt en dat zich in zijn bloed "*metastasen*" kunnen bevinden?

mysterieuze transformatie: hoe kunnen cellen van een primaire darmtumor door "uitzaaiing" bijv. naar het bot (= botmetastasen), plotseling tot botcellen transformeren? Hoe kunnen specifieke darmcellen botcellen worden? Men vindt nl. geen darmcellen in "botmetastasen". Wat zijn dan "*metastasen*", wanneer deze niet bestaan? Het is een nieuw ontstane kanker (tweede of derde kanker), meestal veroorzaakt door diagnose- en prognoseshocks.

"U hebt prostaatkanker, of, de leverkanker bij u is zeer agressief. Realistisch gezien hebt u nog een jaar. Geniet nog van het leven en regelt u alles maar!" Wanneer men zo'n boodschap krijgt, zonder kennis van de 5 biologische natuurwetten, lijkt men een ernstig conflict.

Wanneer de patiënt op dat moment een doodsangstconflict ervaart, begint er een nieuw ZBS met celgroei in de longblaasjes, omdat doodsangst verbonden wordt met "te-weinig-lucht-krijgen". Reeds na enkele weken vindt men dan in het kader van fijnmazige controle onderzoeken een zgn. longkanker.

Het is ook mogelijk dat men bij prostaatkanker een eigenwaardeconflict lijdt: "*Dan word ik waarschijnlijk impotent na de operatie!*" In dit geval worden er "gaten" (osteolysen) in het bot van het bekken of de lendenwervelkolom gevormd, in de RG gek genoeg "botkanker" genoemd (men vindt gaten, geen tumoren!).

Waarom vindt men bij dieren veel minder "*metastasen*"?

De hond, de kat of de papegaai begrijpen het gelukkig niet wanneer de dierenarts over "*kwaadaardige kanker*" spreekt, wanneer deze een tumor heeft. Het dier is blij dat het onderzoek voorbij is en dat het weer snel naar huis mag. Een andere reden waarom bij dieren minder kanker dan bij mensen wordt gediagnostiseerd, is dat dieren veel minder gescand worden.

Immuunsysteem

Het begrip "immuunsysteem" wordt in de GG niet gebruikt, omdat het als zodanig niet bestaat. De strijd tegen vijandige indringers (in de RG: antigenen) of kankercellen, bestaat niet! Wat wel bestaat is een soort "afvoer van restafval door het eigen lichaam". Zgn. macrofagen "composteren" afgestorven cellen en celresten. Via het lymfesysteem (= afvoersysteem) en het bloed worden deze stoffen uitgescheiden.

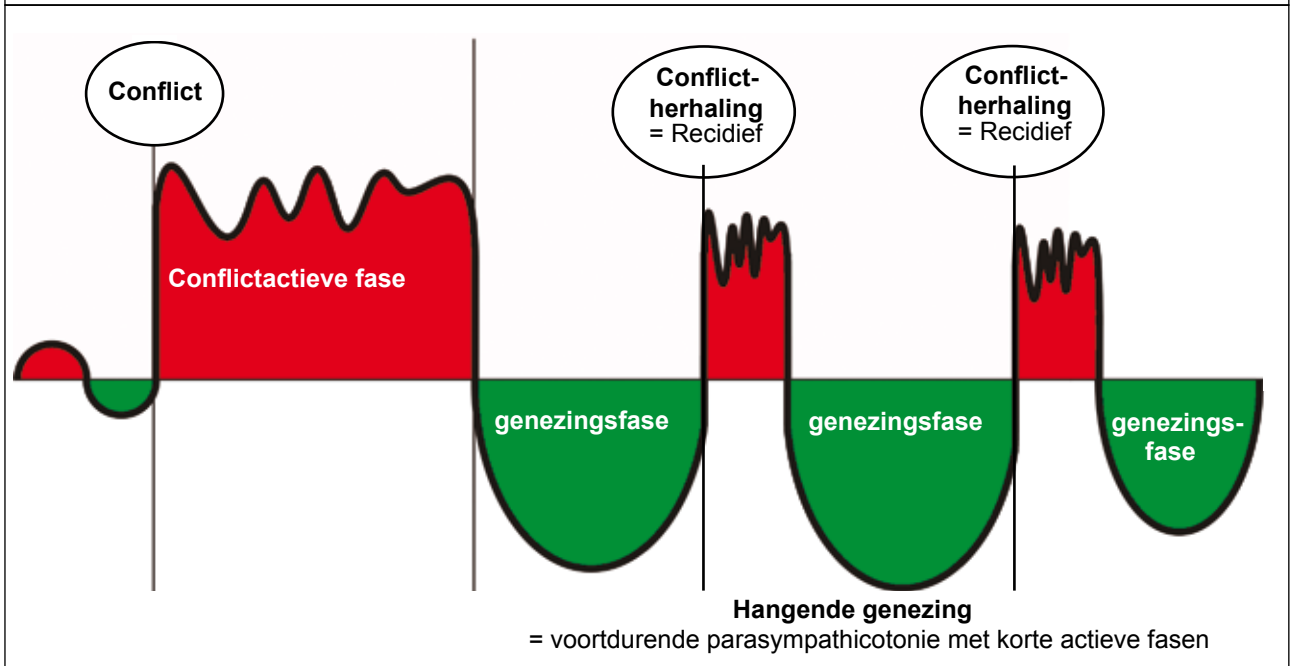

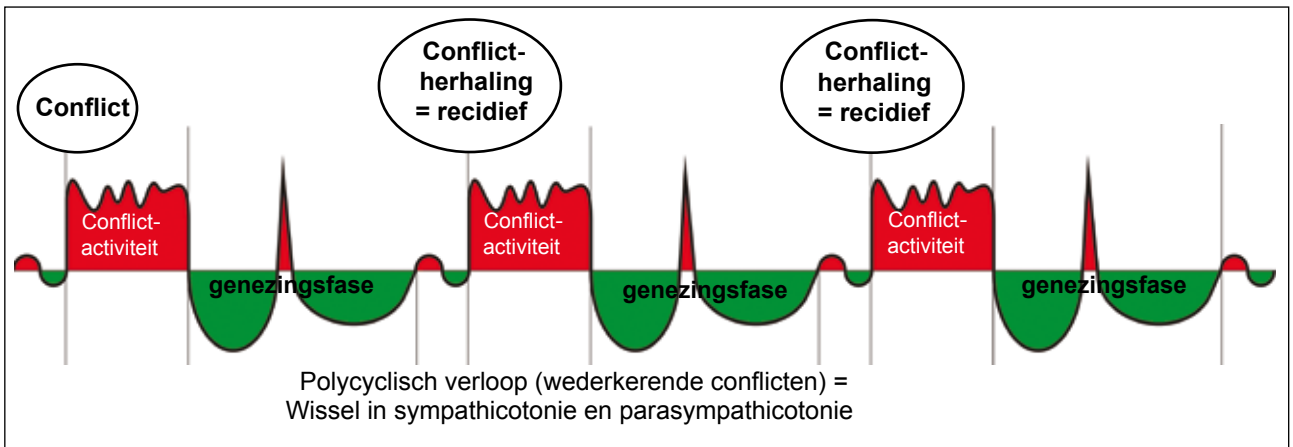
Ook het begrip "*immuunglobulines*", "*antilichamen*" en "*antigenen*" zijn overbodig. Beter kan men van eiwitten of globulines spreken.

"Wederkerende conflicten" (recidieven) - Het polycyclisch verloop (zie grafiek volgende p. bovenaan)

Na het afsluiten van een ZBS keert een individu helemaal terug naar een toestand van gezondheid of normotonie. Dat is het grafische tweefasige verloop. In de praktijk zien we echter vaak een polycyclisch verloop. De patiënt wordt na kortere of langere pauzes opnieuw door het oorspronkelijke conflict ("*recidief*") getroffen.

Dit kan veroorzaakt worden door een herhaling van het oorspronkelijke conflict, ofwel door een conflictspoor. De intensiteit is in de herhaling meestal geringer omdat we het conflict reeds kennen. Toch moeten we door het complete ZBS met: conflictactiviteit - genezingsfase en genezingscrisis.

Het gebeurt telkens opnieuw, zoals bij een grammofoonplaat waarbij "de naald in de groef blijft hangen". Recidieven en sporen zijn in de praktijk van groot belang. Veel lijden is niet gebaseerd op nieuwe conflicten, maar op recidieven of conflict-"sporen"!



Afbeeldingen van deze pagina zijn in navolging van de grafiek van Dr. Hamer (afbeelding 016 van CD-ROM Neue Medizin)

Dit zijn ongemakken die telkens opnieuw terugkomen, ondanks het feit dat er zich geen ernstig conflict voorgedaan heeft. (Vb. herhalende ergernis op het werk, voortdurende strijd met de partner.) Vaak doen recidieven zich ook voor door herinneringen en dromen!

Hangende conflictactiviteit (zie middelste grafiek)

Wanneer een individu zijn conflict niet kan oplossen, blijft hij voortdurend in de stressfase en komt niet in genezing. We spreken dan van een "hangende conflictactiviteit". Een zuivere hangende conflictactiviteit is éénfasig en leidt door uitputting (cachexie) tot de dood.

Vaak komt het echter niet zover omdat we met het conflict leren omgaan en ons instinctief weten "te schikken" in het probleem. (= ondertransformeerd conflict).

Uitspraken zoals: *"Daarmee moet ik leven!"* of *"Ik kan niet anders, maar ik neem het niet meer zo ernstig op!"* wijzen op een ondertransformeerd conflict. In de praktijk spreken we van hangende conflictactiviteit wanneer de activiteit door korte deeloplossingen onderbroken is, maar de actieve fasen overwegen. (Dus een polycyclisch conflict met klemtoon op de conflictactiviteit.) *Vb. een afdelingschef wordt gedegradeerd. Hij lijdt daardoor een verliesconflict dat de kransslagaders van het hart treft. Hij maakt er echter het beste van en probeert meer van het leven te genieten. Desondanks dat is hij op zijn werk licht conflictactief. Sindsdien lijdt hij steeds weer opnieuw aan angina pectoris. (= teken voor "actieve" kransslagaders).*

Hangende genezing (zie grafiek onderaan vorige p.)

Bij een hangende genezing is het omgekeerd. Hier overheersen de genezingsfasen in cyclisch verloop. Korte actieve fasen wisselen af met lange genezingsfasen > de genezing begint steeds weer opnieuw, maar wordt niet afgesloten.

Vb. "hooikoorts": een leerling balanceert net voor de zomervakantie op het randje van slagen of zakken. Ondanks het feit dat hij goed gestudeerd heeft, laat de klasleraar hem niet overgaan. > De student heeft "er zijn neus vol van". Zijn zomervakantie is er helemaal door verpest. Getroffen orgaan: neusslijmvlies. Spoor: pollen in de lente. Sindsdien lijdt hij aan hooikoorts in de lente. "Hooikoorts" = hangende genezing. "Snotteren" = genezing van een "stinkconflict" of "de-neus-van-iets-vol-hebben".

Sporen

Op het moment van het conflict slaat het onderbewustzijn alle begeleidende elementen van de schok op. Deze elementen worden in ons onderbewustzijn in de rubriek "alarmsignalen" opgeslagen en worden weer opgeroepen wanneer we er mee in contact komen.

Als begeleidende omstandigheden worden alle zintuig-indrukken die rond het conflict waargenomen werden opgeslagen: vb. bepaalde pollen (vb. berkenpollen) of schimmelsporen in de lucht, bepaalde geuren (vb. parfums), wind, kou, hitte, stof, bepaalde soorten muziek, bepaalde kleuren, bepaalde stemmen...

In het bijzonder voedingsmiddelen die men tijdens een conflict nuttigt, kunnen sporen worden (vb. patiënten die chemo hebben gekregen en de volgende dagen misselijk waren en toch gegeten hebben, kunnen een spoor of "allergie" voor die voedingsmiddelen ontwikkelen).

Ook bepaalde lichamelijke ervaringen zoals honger, dorst, een volle maag, koude voeten of natte haren kunnen een spoor vormen.

Zodra in het latere leven een zintuigindruk met een "waarschuwingssignaal" uit de databank van het onbewuste overeenstemt, reageren de hersenen met: **"Opgelet: Conflict XY: Speciaalprogramma onmiddellijk starten"**. Door conflictsporen herinnert het onbewuste zich het oerconflict en start het ZBS.

De meeste conflicten "verzamelen" we in onze vroege kindertijd. Positief uitgedrukt vormen deze vroege conflicten ons wezen, ons karakter ⁽⁹⁾.

Voorbeeld: Als ons eerste contact met water positief is, bepaalt dit of we ons goed voelen in het water of dat we het juist gaan vermijden. Beleven we een willekeurig conflict met water, dan wordt water voortaan een spoor. ⁽¹⁰⁾

Voorbeeld: Een klein kind verdrinkt bijna in een zwembad en lijdt daarbij een "vloeistofconflict". "Water" wordt opgenomen in de alarmsignalen-databank van het onderbewuste.

Later herinnert dit kind zich het voorval niet meer, maar telkens is de bloeddruk verhoogd na het zwemmen (zie p. 225). **Opmerking:** Een spoor veroorzaakt steeds opnieuw een recidief en start het ZBS vanaf het begin.

Wanneer het conflict opgelost wordt, is ook het spoor opgelost! Sporen of recidieven vormen de basis van alle allergieën.

Voorbeeld schimmelallergie:

Een student woont een jaar lang in een vakantiehuisje. Het huisje is moeilijk te verwarmen en een muur is gedeeltelijk beschimmeld.

Op een dag heeft de student een ruzie met zijn beste vriend in dit huisje. Hij lijdt een "stinkconflict". ("Ik heb mijn neus vol van deze kere!")

Als spoor zet zich vast: schimmelsporen in vochtige ruimtes. Sindsdien is deze student allergisch voor schimmels en vochtige ruimtes. (Neusslijmvlies: niezen en snotteren in de genezingsfase). (Eigen archief)

(9) In de Psychologie "Conditionering" genoemd.

(10) Psychologie: water is "negatief geladen"

Praktijkvoorbeeld: Kind met epilepsie - Moeder met borstkanker

Dit voorbeeld is voor beginners wat gecompliceerd, omdat er zich twee ziektegeschiedenissen tegelijkertijd afspelen. Het toont echter aan hoe ons lot met onze naasten samenhangt en hoe conflicten in de baarmoeder een stempel op ons verdere leven kunnen drukken.

Conflictgeschiedenis van de dochter

De moeder is zwanger van een dochter en merkt in de laatste week dat het kind nauwelijks nog beweegt in haar buik. Het blijkt dat de navelstreng om de hals ligt en dat deze met elke beweging steeds vaster gaat zitten. Tijdens de weeën wordt het kind gedeeltelijk "gewurgd" door de bewegingen van de baarmoeder. Het kind lijdt daardoor een "motorisch conflict".

(Conflictinhoud = "vastzitten", zie ook p 305. Men kan zich niet bewegen zoals men wil. Of men wil bv. weglopen en men kan het niet.)

In het geval van de baby lukt het niet om de hals vrij te krijgen. Zij heeft geen mogelijkheid om weg te komen: zij zit in de val. Op het laatste ogenblik beslist men om een noodkeizer-



De 11-jarige dochter



Halsspierweefsel
**Motorisch
conflict**
(zie p 307)

snede te doen in de ambulance en het kind wordt de eerste week op de intensive care in de couveuse verpleegd.

Het kind overleeft, maar is licht gehandicapt. Telkens heeft het weer kleine epileptische aanvallen. Daarbij trekt het met het hoofdje krampend naar één zijde en is ca. 5 min. "afwezig". Opm.: Door de kennis van de 5 biologische natuurwetten weten we dat het kind in een "hangende genezing" verkeert en dat het prenataal conflict nog niet is opgelost. Zo diep zijn de gebeurtenissen in de baarmoeder in het onderbewustzijn van het meisje ingeprent. (Epilepsie is de genezingscrisis van een motorisch conflict. De halsspieren zijn getroffen, omdat de navelstreng rond de hals zat in de baarmoeder). 12 jaar later: de ouders zijn inmiddels gescheiden en het meisje woont bij haar moeder en vertoont een ontwikkelingsachterstand. Steeds weer heeft zij lichte epileptische aanvallen. Opvallend is dat zij ergere aanvallen heeft wanneer ze een paar dagen bij de vader is. Waarom bij de vader?

Deze vraag is therapeutisch zeer belangrijk! We weten dat iedere epileptische aanval deel uitmaakt van de genezing. De dochter komt dus telkens bij de vader in genezing.

Waarom? - Het raadsel is gemakkelijk opgelost: toen het meisje na de geboorte 6 dagen lang in de couveuse lag, was het de vader die zich intensief om haar bekommerd heeft. Urenlang heeft hij bij haar gezeten en heeft het kind vastgehouden en gekoesterd. In het onderbewustzijn van het kind is de vader als de belangrijkste referentiepersoon, beschermer en liefdesbrenger vastgelegd.

De nabijheid en de liefde van de vader ervaren is voor de dochter "de therapie".

Hier ligt dan ook de sleutel voor de genezing van de epilepsie. De vader, of straks een trouwe partner, die het meisje onvoorwaardelijke liefde geeft, kan haar bevrijden van haar trauma in de baarmoeder.

Wanneer de moeder met haar therapeut deze verbanden kan leggen, probeert zij de vader meer bij de verzorging te betrekken en let zij er op dat de dochter zo veel mogelijk bij haar vader is.

Opmerking: voor de genezing van het kind is het natuurlijk het beste dat de vader en de moeder weer samen een harmonisch koppel zouden vormen.

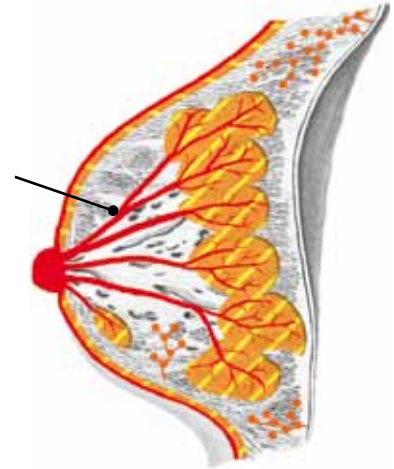
Conflictgeschiedenis van de moeder: melkgangkanker

De 44-jarige rechtshandige moeder is kapster en energetisch therapeut.
(zie foto hieronder)

Wanneer de moeder na de keizersnede ontwaakt uit de narcose, is ze alleen. De baby is onmiddellijk na de geboorte naar een ander ziekenhuis vervoerd. Instinctief weet zij dat het slecht gaat met haar kind. Daardoor lijdt zij een moeder/kind-scheidingsconflict.

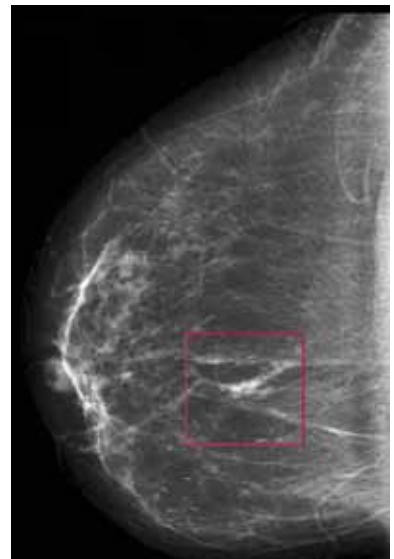


Melkuitvoergangen van de borst
scheidingsconflict
(zie p. 265)



"Mijn kind is mij van de borst gerukt". Dag en nacht denkt de patiënte aan haar kind en of het wel goed met haar gaat = conflictactieve fase, hoge intensiteit. Door dit conflict start een speciaal programma van de melkgangen van de linker (moeder/kind-)borst. De melkgangen zijn fijne kanaaltjes die melk van de melkklier naar de tepel transporteren.

Typische microkalkafzetting in de melkgangen



Onmiddellijk na het conflict start de celafbouw in de melkgangen, wat een vergroting van de binnendiameter tot gevolg heeft. Deze vergroting van de doorgang van de melkgangen is tevens de biologische zin van dit speciaal programma: Het kind is niet hier (vanwege de scheiding) om de melk af te zuigen. Om een pijnlijke melkstuwing te vermijden, vergroot de "natuur" de doorgang van de melkgangen zodat de melk spontaan kan afvloeien.

Pas 6 dagen na de geboorte kan de moeder haar kind in de armen sluiten. Zij is dolgelukkig! Ogenblikkelijk is het "moeder/kind-scheidingsconflict" opgelost. Nu begint de genezingsfase en worden de melkgangen onder ontsteking en zwelling opnieuw opgebouwd. Omdat het conflict slechts 6 dagen heeft geduurd, valt het niet op dat de borst licht gezwollen is. Zij merkt niet dat er een melkgangkanker aan het helen is. Na het afsluiten van dit ZBS blijven er kleine littekens en kalkresten (microcalcificaties) in de melkgangen achter.

Vier jaar later: naar aanleiding van een routine-onderzoek worden de microcalcificaties in de melkgangen van de linker borst gevonden. De RG-diagnose: "mamma-carcinoma". Er volgt een borstsparende operatie en 28 bestralingen. Opmerking: men had hier niets moeten doen omdat het ZBS reeds lang was afgesloten. Deze microkalkafzetting had men ook kort na de genezingsfase kunnen vinden als men daarnaar gezocht had. Op de mammografie (foto hierboven) ziet men de typische kalkafzetting in een melkganggebied. Overblijfsel van een opgelost en volledig afgerond moeder/kind-scheidingsconflict. In de RG spreekt men afhankelijk van de grootte en structuur van deze kalkafzetting van een "ductaal mamma-carcinoom" = "Borstkanker" of "goedaardige kanker".

Na deze zinloze marteling dringt men bij deze patiënte aan op psychologische "kankerhulp".
De psychologe: "Hoe is het voor u nu u kankerpatiënt bent?"
Patiënte: "Ik stel mij voor dat ik weer helemaal gezond word!"
De psychologe: "Dat kunt u zich toch niet zomaar voorstellen! - Stel u voor, dat dat niet zo is?"
Vanaf toen ging de patiënte een grote boog om de reguliere geneeskunde heen.

Conflictgeschiedenis van de moeder Borstklierkanker

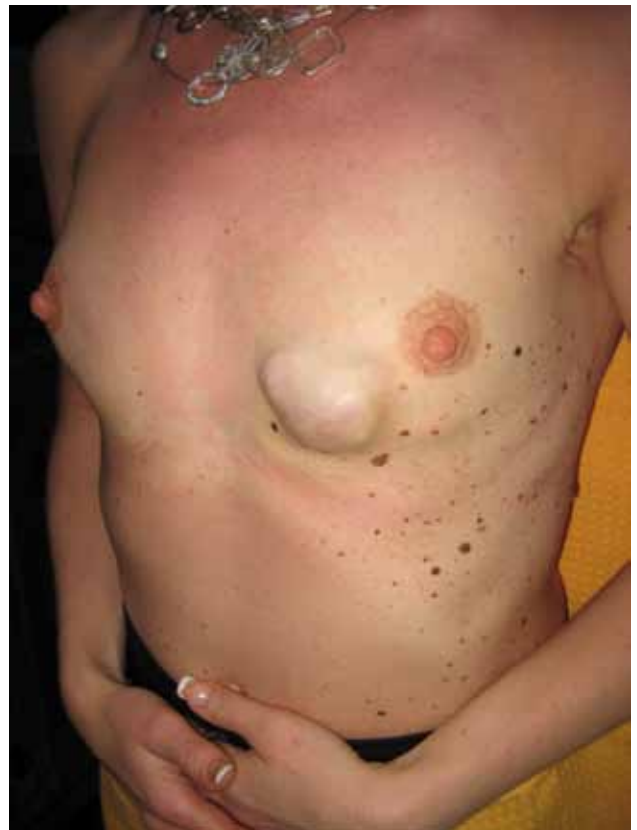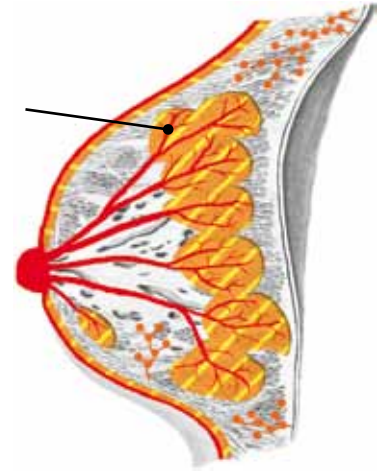
Conflict in de zomer van 2006

De patiënte had pas de scheiding van haar man doorgemaakt en ging om wat op adem te komen met vriendinnen een week naar Turkije met vakantie.

De 12-jarige dochter en de wat oudere zoon zouden deze week alleen met hun papa doorbrengen, waarop zij zich erg verheugden. De eerste dag bij de vader echter krijgt de dochter een zware epileptische aanval, zoals ze nog nooit eerder gehad heeft.

Borstklier
**Zorg-, strijd-,
of nestconflict**

In dit geval zijn
niet de
melkgangen
getroffen, maar
wel de
borstklier
(zie p.261)



Beeld van 3.5.2008: De compacte tumor aan de linker borst is ca. 6 cm groot en hard. Men ziet dat de huid daarover dun en gespannen is. De patiënte heeft echter geen pijn.

De ex-man belt haar in Turkije op en geeft de patiënte daarvan de schuld. Dit is voor de moeder een moeder/kind zorg-conflict, dat haar linker borst treft. De patiënte wil onmiddellijk terugvliegen, maar krijgt geen vlucht terug. Een week lang is zij hoog conflictactief en vreest ze nieuwe epilepsie-aanvallen bij haar dochter. Sinds deze vakantie blijft de patiënte steeds in een spoor hangen, omdat ze niet weet wanneer de dochter opnieuw een aanval krijgt (= conflictactieve fase). Er groeit een borstkliertumor ter grootte van een tennisbal in de linker borst.

Opmerking:

De biologische zin van dit speciaalprogramma ligt in de toename van borstkliercellen, zodat het kind waarvoor de moeder zorgt met meer melk beter gevoed kan worden, zodat het kind sneller weer gezond kan worden.

De natuur start dit ZBS niet alleen bij zogende moeders, maar altijd wanneer men een zorg-, strijd-, of nestconflict ervaart (dit is ook bij mannen mogelijk).

Bij dieren en natuurliefhebbers duurt de zoogperiode aanzienlijk langer dan bij ons "beschaafde" mensen. Moeder Natuur maakt zich geen zorgen over hoe beschaafd we leven; vandaar dat het voor ons ook zo moeilijk is het nut van deze speciaalprogramma's te onderkennen.

Het beeld op de vorige pagina toont de tumor in de conflictactieve fase in mei 2008. Het conflict zelf is van 2 jaar geleden.

De patiënte is voortdurend bang dat de dochter opnieuw een epileptische aanval zal krijgen. Daarom blijft het conflict licht actief. De tumor groeit niet meer, maar verkleint ook niet.

Na de eerdere negatieve ervaringen in het ziekenhuis vertrouwt de patiënte de RG niet meer. Zij zoekt naar alternatieven en stuit in 2008 bij toeval op de Germaanse Geneeskunde®.

Conflictoplossing:

Sinds de laatste ernstige epilepsie-aanval van de dochter is zij met anti-epileptica gestart. De dochter heeft sindsdien geen aanvallen meer en haar ontwikkeling verloopt goed.

De spiritueel ingestelde patiënte werkt er intensief aan om met het verleden in het reine te komen en wendt verscheidene therapieën aan (Reiki, familie-opstellingen enz...).

Ondanks dit alles vindt ze twee jaar lang toch geen innerlijke vrede. Op een dag begrijpt het onderbewustzijn eindelijk dat het gevaar voor de dochter voorbij is.

De lang verwachte genezingsfase begint:

Genezingsfase:

De volgende maanden heeft zij zeer wisselende emoties. Enerzijds verheugt ze zich op de afbouw van de tumor, anderzijds is dit ook een zeer zware periode omdat de tumor zich naar buiten opent en een stinkende wonde vormt (zie ook volgende pagina).

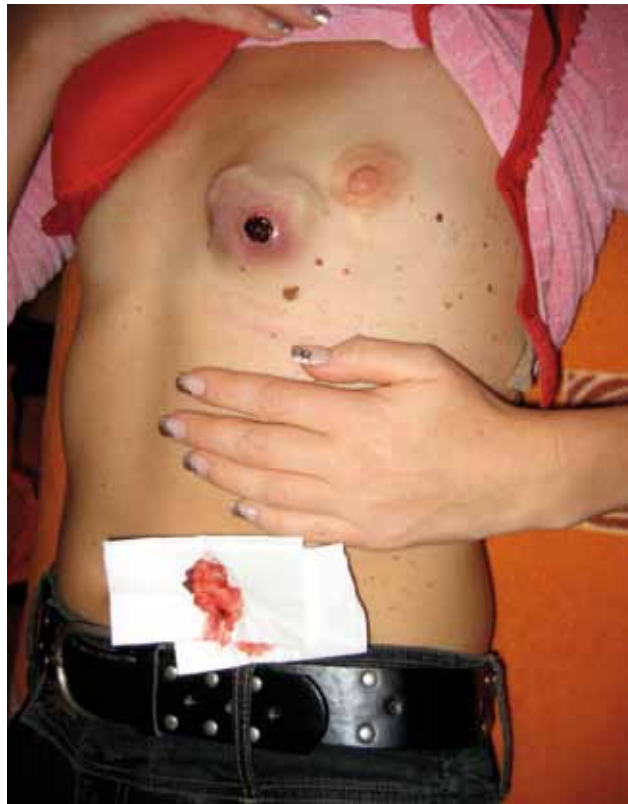Dat de borst 2,5 jaar open zou zijn, daar heeft de patiënte niet op gerekend.

Midden in de genezingsfase leert de patiënte een nieuwe partner kennen en men kan zich voorstellen dat dit complicaties met zich meebrengt.

Twee jaar lang kan deze ondernemende vrouw niet zwemmen, niet naar de sauna gaan en zich niet vrij bewegen.

Ze heeft een bewonderenswaardig optimisme. Het begrip van de biologische verbanden en haar godsvertrouwen helpen haar deze zware tijd te doorstaan.

Toelichting waarom de genezingsfase zo lang duurde: zie de beelden hieronder.



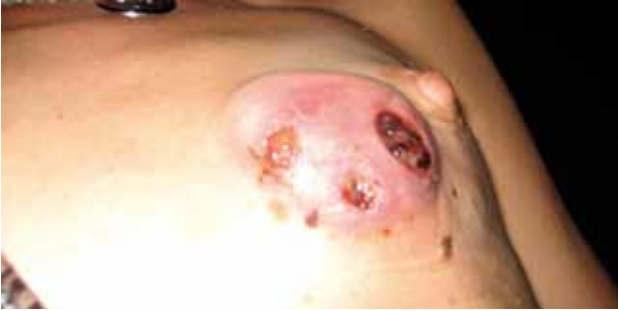Twee weken voor deze opname (22.08.2008) merkte de patiënte dat "er in de borst iets gaande is". De plaats van de tumor steekt, is warm, verkleurt blauw en de huid wordt steeds dunner.

De tumor breekt naar buiten toe open en bloedt.

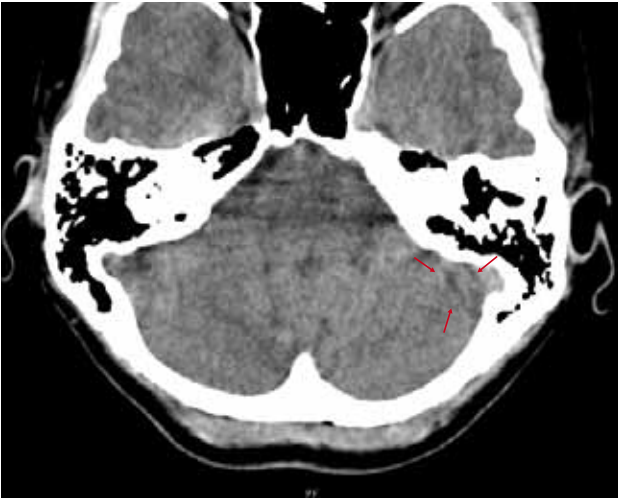
De patiënte zweet 's nachts en heeft lichte, maar draaglijke pijn.

Regelmatig moet ze het verband in haar BH verwisselen omdat het doortrokken is van bloed en etter.

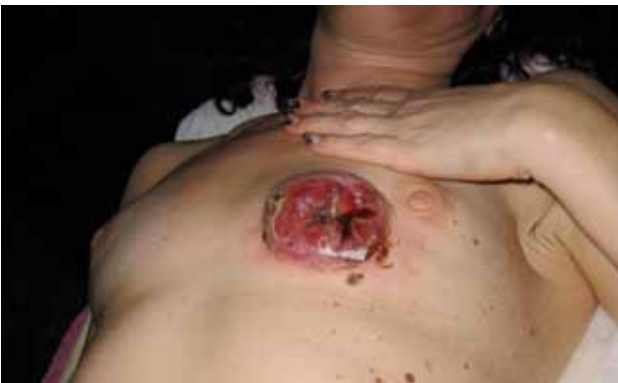Dit is een uiterst emotioneel belastende situatie met groot volgconflict-potentieel (conflict: "zich misvormd" voelen)!



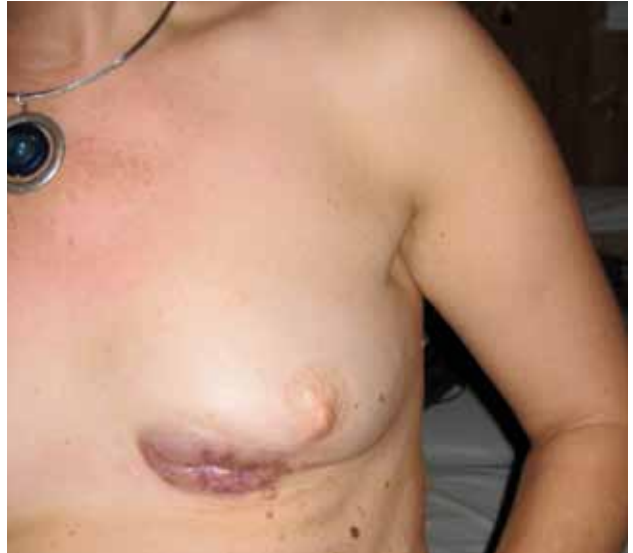Op 31.10.2008, ruim een maand na het begin van de genezingsfase, is de borst op meerdere plaatsen opengemaakt.



De originele CT-scan van de hersenen van 10.06.2009 : De rode pijlen wijzen op een HH corresponderend met de linker borst. De binnenste linker halve cirkel van de HH is nog scherprandig (= conflictactief). Aan de rechter buitenzijde ziet men geen scherpe randen meer, maar wel donkere vlekken. (= oedeem), een aanwijzing van beginnende heling. Conclusie: het conflict is nog half actief en half opgelost.



11.01.2010: 18 maanden na het begin van de genezing: de tumor ligt over een groot oppervlak open, stinkt en ettert = open borst-TBC. De patiënte brengt voortdurend zelf en honing op de wonde aan. Ondanks de grootte van de wonde heeft de patiënte nauwelijks pijn.



7.11.2011: De tumor is helemaal afgebouwd en de huid heeft zich weer gesloten. De heling is echter nog gaande (rode kleur). Het zal zeker nog een half jaar duren voordat alles helemaal geheeld is.

Slotbeschouwing:

Ieder geval en ieder mens is uniek.

Dit praktijkvoorbeeld is echter bijzonder uniek en ik ben dankbaar dat ik deze vrouw mocht leren kennen.

De patiënte doorstond alles goed, ofschoon zij de 5 biologische natuurwetten voor haar ziekte niet kende. Dat is uitzonderlijk! Zij doorstond alles zonder vervolgcyclen, ofschoon de genezing allesbehalve optimaal was.

Ook dat is uitzonderlijk! Normaal gezien worden borst-tumoren naar binnen toe afgebouwd. Een open tumorafbouw is weliswaar biologisch gezien niet gevaarlijker dan een afbouw naar binnen, maar ermee om te kunnen gaan is nog wat anders. Het risico op vervolgcyclen is veel groter. (bv. "Ik ben op die plek niets meer waard!" > eigenwaardeconflict > RG: "botmetastasen".)

Het lot heeft het goed voorgehad met de patiënte: haar familie, haar levenspartner, haar natuurgeneeskundige, de pastoor en haar vertrouwensarts stonden volledig achter haar. Allen steunden haar in haar wens om de open borst zo te laten helen. Toch waren er ook momenten van overgave. Toen in 2010 de wond enorm groot was, overwoog ze een operatie. Toen de chirurg haar verklaarde dat men in een operatie van meerdere uren spieren en huid van de rug naar voren moest verplaatsen en dat ze voordien ook nog "een kleine chemotherapie" zou moeten hebben, besloot deze dappere vrouw om hier toch weer van af te zien.

Zeer veel dank aan deze patiënte dat wij aan haar proces mochten deelnemen!

Diagnosestelling

Bij diagnosestelling zijn we niet louter aangewezen op het lichamelijke niveau zoals in de RG, maar staan ons drie niveaus ter beschikking: psyche-hersenen-orgaan. Bijv. een eierstokcyste duidt altijd op een geheelde HH in het eierstokrelais in de witte stof van de grote hersenen en als psychische oorzaak een doorgemaakt verliesconflict. Elke bevinding van het ene niveau moet overeenstemmen met het andere. Daardoor kunnen fouten bij de diagnose grotendeels vermeden worden. Het spreekwoord: "Zo vele diagnoses als er artsen zijn" zal tot het verleden gaan behoren.

Diagnose van de hersenen

Het hersenniveau heeft een enorme wetenschappelijke waarde omdat die de samenhang bewijst tussen ziel en lichaam.

In de praktijk zal men alleen bij zware klachten of onduidelijke ziektes een CT-scan van de hersenen laten maken. Ter evaluatie is het natuurlijk noodzakelijk dat een ervaren therapeut deze CT kan "lezen".

(De evaluatie van een hersen-CT is niet het onderwerp van dit boek. Een CT lezen is moeilijk en vergt diepgaande studie!) Gelukkig kunnen we echter met de 5 biologische natuurwetten ook zonder het hersenniveau erg goed werken, want we hebben altijd nog twee niveau's (psyche, lichaam) ter controle.

Wanneer men toch beslist om een CT van de hersenen te laten nemen, moet men volgende criteria volgen:

- Parallel met de schedelbasis
- Zonder contrastmiddel
- Digitaal beeld (op CD)
Afdruk op papier is niet bruikbaar
- Tijdens de opname moet men helemaal stil liggen om een duidelijk beeld te krijgen.

ONDERZOEK VAN DE PSYCHE EN HET LICHAAM

Het is goed om alle bevindingen van de RG ter inzage te krijgen. Maar let op: slechts 60% van de RG-diagnoses zijn juist, 40% is fout! Ook röntgenbeelden worden vaak fout gediagnostiseerd. Cysten worden vaak bij het verkeerde orgaan ingedeeld. Deze fouten kunnen in de GG worden voorkomen, omdat men steeds de controle van psyche en hersenen ter beschikking heeft.

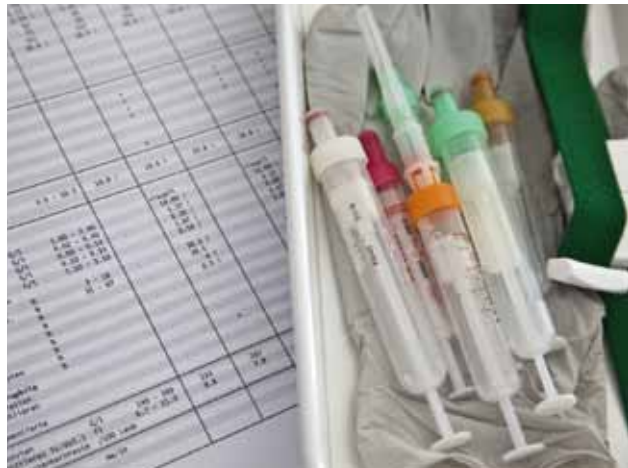Laboratoriumwaarden

Zij zijn een belangrijk deel van de diagnosevorming en het verloop van een ziekte.

Vele waarden krijgen in de GG echter een heel andere betekenis!

Waarden zoals bv. pancreasenzymen Lipase en Amylase zijn individueel zeer variabel en zeggen alleen maar iets als je deze waarden vergelijkt met vroegere waarden van dezelfde patiënt.

Het onderzoek van laboratoriumwaarden brengt het grote gevaar met zich mee dat ze door vele patiënten zo serieus genomen wordt dat deze waarden op zichzelf een nieuw conflict kunnen worden!



Zulke hypochondrische patiënten lopen vaak van het ene naar het andere onderzoek en lopen zo in de val die ze zelf gecreëerd hebben.

Schildklier en laboratoriumwaarden

Tri-joodthyronine (T3) en Thyroxine (T4).

Het grootste deel van deze beide soorten schildklierhormoon komt in het bloed gebonden aan eiwit voor. Slechts een klein deel komt voor als vrij T3 of T4. RG: Normale waarden in het serum ⁽¹¹⁾:

T3 : 67-163 ng/dl - vrij T3 : 2.6-5.1 qg/ml

T4 : 5.1-12.6 microg/dl - vrij T4 : 1.0-1.8 ng/dl

Verhoogd:

- In de conflictactieve fase (CA-fase) van een schildklierbrokconflict (endoderm)
- Licht verhoogd in de CA-fase van een onmachtsc conflict (schildklier-uitvoergangen: ectoderm)

Verlaagd:

- hangende genezing of toestand daarna van een schildklierbrokconflict

(11) http://www.netdokter.at/laborwerte/fakten/schilddruese/t3_t4.htm

Bloed en labwaarden (zie ook hfdst. "Bloed ": p. 124)

Erythrocyten (rode bloedlichaampjes)

RG: normale waarden ⁽¹²⁾ voor een vrouw: 4-5.2 milj/ml
een man: 4.2-5.9 milj/ml

Volgens Dr. Hamer in conflictactiviteit tot 3.0 milj/ml en in heling tot 1.7 milj/ml normaal ⁽¹³⁾

Verlaagd: = (anemie)

- Actieve fase van een eigenwaardeconflict (bot-ZBS). Of een bot-ZBS het bloedbeeld beïnvloedt hangt af van de hoeveelheid botten die betrokken zijn en welke. De aanmaak van bloedcellen gebeurt vnl. in de platte beenderen (borstbeen, wervellichaam). ZBS-en in de pijpbeenderen weerspiegelen zich nauwelijks in het bloedbeeld.

Verhoogd:

- Genezingsfase van een bot-ZBS. In het begin van de genezing verminderen de rode bloedcellen nog meer, maar dat lijkt maar zo: door de vagotone bloedvatverwijding en verhoogde vochttoevoer wordt het serum verdund. Naarmate de genezingsfase verder vordert worden er meer erythrocyten aangemaakt en zal deze waarde ook stijgen.

Leucocyten (witte bloedcellen)

RG: normaalwaarde: 4 - 10 g/l ⁽¹⁴⁾

Verlaagd (= leucopenie):

- Conflictactieve fase - Eigenwaardeconflict (botten)
- Verhoogd (= leukemie):
- Ontsteking ergens in het lichaam ("afvoer restafval") of eigenwaardeconflict in heling

Haemoglobine (rode kleurstof)

is naast het aantal van de rode bloedlichaampjes een belangrijke anemie-parameter.

RG: normale waarde: vrouw: 12-16 g/dl / man: 14-18 g/dl
Volgens Dr. Hamer is het nog normaal om in de CA-fase tot 8 g/dl te gaan en in de genezingsfase tot 5 g/dl

Verlaagd:

- In de actieve fase van een eigenwaardeconflict
- In de genezingsfase van een ander conflict wegens verwijde bloedvaten.
- In het tweede deel van de zwangerschap (vagotonie) wegens verwijde bloedvaten.
- Bij bloedingen (verwondingen, inwendige bloedingen, sterke menstruatie).

Verhoogd:

- In de genezingsfase van een eigenwaardeconflict (bot): In het begin van de genezingsfase daalt het haemoglobinegehalte evenals de rode bloedlichaampjes nog verder, maar dat lijkt maar zo, omdat het bloed door de vagotone vaatverwijding met extra serum "verdund" wordt.

- In de conflictactieve fase van een ander conflict: door bloedvatvernaauwing verhoogt aantal bloedcellen.

Haematocriet (cellulair aandeel op het totale bloedvolume)
Deze waarde geeft aan hoe "dun" of hoe "dik" het bloed is. M.a.w. in welke concentratie de bloedlichaampjes voorkomen (viscositeit).

RG: normale waarde: vrouw: 37-46 % / man : 41 - 50 %
Volgens Dr. Hamer kan dit dalen (zonder gevaar) tot 30% in de actieve fase en tot 15 % in de genezingsfase. ⁽¹⁵⁾

Verlaagd:

- Conflictactieve fase van een eigenwaardeconflict (bot) door verminderde productie van de rode bloedcellen. In het begin van de genezing nog lagere waarden.
- Conflictactieve fase van een existentieconflict (niervorzamelbuisjes). Opeenhoping van vocht, ook in het bloed. Het bloed wordt "dunner", hoewel het aantal bloedcellen niet verandert.
- In de genezingsfase van een ander conflict (bloedvatverwijding)
- In het tweede vagotone deel van de zwangerschap is de haematocriet verlaagd wegens verwijde bloedvaten (door opstapeling van vocht in het bloedvatensysteem).

Verhoogd:

- In de conflictactieve fase bij alle andere conflicten dan hierboven beschreven. Door vernauwing van de bloedvaten stijgt de concentratie van bloedcellen.
- Bij sporten: vooral bij training op grote hoogten verhoogt de productie van rode bloedcellen (stijging zuurstofcapaciteit).
- Bij vloeistofverlies (braken, diarree) resp. uitdroging (transpireren, dorst).

Bloedbezinkingssnelheid

Deze test is de oudste en gemakkelijkste bloedtest.

In een glazen pipet wordt bloed gedaan en na een resp. twee uur wordt gemeten hoeveel bloedcellen er op de bodem zijn bezonken.

Een verhoogde bloedbezinkingssnelheid wordt in de RG beschouwd als teken van ontsteking in het lichaam.

Normale waarde ⁽¹⁶⁾:

na 1 u: vrouw: 6-11 mm, man: 3-8 mm

na 2 u: vrouw: 6-20 mm, man: 5-18 mm

Verhoogd: •Genezingsfase, ongeacht waar in het lichaam.

(12) Böcker/Denk/Heitz, Pathologie, Urban & Fischer, 3. Auf. 2004, Spickzettel Pathologie, zit. B/D/H – Pathologie

(13) Dr. Hamer, Tabellenbuch p. 77

(14) B/D/H – Pathologie

(15) B/D/H – Pathologie

(16) B/D/H – Pathologie

C-reactief proteïne (CRP)

Behoort tot de zgn. acute-fase-proteïnen: stijgt van alle waarden het snelst, wanneer er in het lichaam een ontstekingsreactie loopt.

Normaalwaarde: < 10 mg/l

Verhoogd:

- Acute genezingsfase, van één of ander orgaan.
- Na een operatie, verwondingen, ongevallen, na een hartinfarct (de helingsfase = een reparatiefase !!!)

Cholesterol

Cholesterol wordt in de RG niet als parameter voor een ziekte gebruikt, maar het duidt wel op mogelijk gevaar voor vaataandoeningen. Cholesterol geldt als risicofactor voor hartinfarcten, beroerten en andere ziektes. LDL (low density lipoprotein) wordt verantwoordelijk geacht voor vaataandoeningen en wordt als "kwaadaardig" gezien, terwijl HDL (high density lipoprotein) beschouwd wordt als "de goede" vorm van cholesterol die een beschermende werking zou hebben op de bloedvaten. Tot zover de mening van de RG.

Cholesterol - zowel LDL als HDL - is absoluut levensnoodzakelijk en wordt voor het overgrote deel door het lichaam zelf geproduceerd.

We kunnen ervan uitgaan dat Moeder Natuur niets onzinigs of slechts produceert. Cholesterol is door het bloed niet transporteerbaar omdat het niet wateroplosbaar is. Het wordt wel transporteerbaar door binding aan HDL en LDL. We spreken dan van een HDL- en LDL- lipoproteïne-cholesterol-complex.

HDL- lipoproteïne neemt cholesterol op die via de voeding naar binnen komt en transporteert het naar de lever. Deze zet het om tot galzuren en vrije cholesterol.

LDL-lipoproteïne neemt het via de lever gebouwde cholesterol op en voert het naar de lichaamscellen.

Het door LDL getransporteerde cholesterol bouwt de grondstof voor steroïd hormonen (sexueel hormoon, cortisol), vitamine D3, galzuren enz. Het zorgt bovendien voor de dichting van slagaders en membranen. LDL als schadelijk voorstellen is absurd!

Daar 80 % van het cholesterol door de lever gevormd wordt, kan cholesterol nooit wezenlijk door het dieet beïnvloed worden. Daarmee kan men hoogstens de waarde met 5% drukken en dat slechts voor 24-48 uur omdat de lever meteen met een verhoogde productie zal ingrijpen. Om ca. de helft van de bevolking als "patiënten" te winnen, is de cholesterol-grenswaarde, daartoe aangezet door de farma-industrie, willekeurig op 200 vastgelegd. Intussen "behandelt" men mensen met lipideverlagende medicatie, onder aanvaarding van ernstige bijwerkingen. Cholesterol is ook als reparatie- of plamuur-

middel betrokken bij het herstel van vaatwandbeschadiging ⁽¹⁷⁾. Het is een belangrijk bestanddeel van de buitenste laag van onze lichaamscellen. Cholesterol verhoogt de stabiliteit van deze membranen!

Totaal cholesterol

RG-normaalwaarde : 120-200 mg/dl (3,1 – 5,2 mmol/l).

Uit een hoge of lage cholesterolwaarde kan men weinig afleiden (zie boven).

LDL-Cholesterol

RG-normaalwaarde : < 150 mg/dl (< 3,87 mmol/l)

Verhoogd:

- Naast andere oorzaken (bv. schildklier-onderfunctie) waarschijnlijk genezingsfase van een mannelijk territorium- verliesconflict. Reparatie van het platenepitheel van de kransslagaders. > Vernauwing van de kransslagaders ("arteriosclerose").

HDL-Cholesterol

RG normaalwaarde : > 50 mg/dl (> 1,3 mmol)

Verhoogd :

- Naast andere oorzaken (bv. schildklier-onderfunctie) waarschijnlijk genezingsfase van een vrouwelijk territorium-verliesconflict. Reparatie van de hartaders.

Lever en laboratoriumwaarden

Gamma-GT (gamma-glutamyl-transerose)

Het leverenzym Gamma-GT is de belangrijkste parameter voor een ZBS van de galwegen (territorium-ergernisconflict).

RG normaalwaarde :

vrouw tot 36 U/l, man tot 64 U/l

Verhoogd:

- Genezingsfase van een territorium-ergernis- of identiteitsconflict (galwegen). De kritische fase (= genezingscrisis) begint wanneer de Gamma-GT-waarde reeds begint te dalen. Bij waarden tot 400 verloopt de genezingscrisis ongecompliceerd. Bij waarden van 400 - 800 kun je een heftige crisis verwachten en bij waarden meer dan 800 is er levensgevaar. (Nieuwe eenheid.)

GOT (Glutamaat-Oxalacetaat-Transaminase)

Volgens de RG is GOT bij lever-, hart- en spieraandoeningen verhoogd. RG-normaalwaarde naar nieuwe eenheid ⁽¹⁸⁾: volwassenen: 34 U/l.

Verhoogd: waarschijnlijk net als Gamma-GT: territorium-ergernis- of identiteitsconflict (galwegen) - genezingsfase.

(17) http://www.westonaprice.org/knowyourfats/skinny_de.html

(18) <http://www.netdokter.at/laborwerte/fakten/leber/got.htm>

GPT (Glutamaat-Pyruvaat-Transaminase)

Is een enzym dat in hoogste concentratie in de lever voorkomt. Het komt ook voor in geringere mate in de spieren en de hartspeer.

RG normaalwaarde (naar nieuwe eenheid): Volw. tot 55U/l

Verhoogd:

- Territorium-ergernisconflict (galwegen) - genezingsfase

AP (Alkalische Phosphatase)

Geeft weer of het om een galwegen- of bot-ZBS gaat.

Normaalwaarde ⁽¹⁹⁾: 40 – 150 U/l (ouderen: 60 – 170 U/l)

Verhoogd:

- Territorium-ergernisconflict - genezingsfase.
- Eigenwaardeconflict (botten) - genezingsfase.
- Na een botbreuk.

Bilirubine

Bilirubine is een leverwaarde. Deze waarde wordt bepaald om geelzucht (icterus) vast te stellen en het verloop te controleren. Bilirubine is een afbraakproduct van haemoglobine en wordt via de galwegen uitgescheiden. Wanneer daar echter een obstructie zit, komt de bilirubine in de bloedbaan terecht.

RG normaalwaarde : 0,2–1,1 mg/dl, (3,4-18,8 micromol)

Verhoogd:

- Territorium-ergernis (galwegen) of identiteitsconflict (rectum).
In de genezingsfase zwelling van de galwegen (reparatie platenepitheel) met tijdelijke afsluiting van de galwegen.
- Versnelde afbraak van rode bloedcellen (haemolyse) door bv. bloedtransfusies, vergiftiging bv. door medicatie, blauwe plekken door vallen of andere verwondingen, malaria.
- Zeldzamer: stijging van bilirubine door genezend leverweefsel (endoderm: existentie- of verhongeringsconflict) wanneer een grotere galweg inwendig (intra-hepatisch) door zwelling dichtgedrukt wordt.

Cholinesterase

In de RG wordt deze waarde beschouwd als een parameter voor leverschade en vergiftiging. Vanwege sterke individuele schommelingen is deze parameter geschikter om het verloop van de toestand van de lever te controleren dan als diagnostisch middel.

RG normaalwaarde : volw. 3000 – 8000 U/l

Verhoogd:

- Verhongerings- of existentieconflict (actieve fase) (Leverbasisweefsel: endoderm). Stijging door verhoogde stofwisseling van de lever.

Pancreas en laboratoriumwaarden

Bloedsuiker (bloedglucose)

De bloedsuikerwaarde kenmerkt de concentratie van glucose (druivensuiker) in het bloed. Het wordt door de pancreas-hormonen Insuline en Glucagon gestuurd.

RG normaalwaarde : volw. 70–100 mg/dl (3,89– 5,55 mmol/l)

Verlaagd: (= hypoglycemie)

- Angst-walgingsconflict of weerstandsconflict: ZBS van de alfa- of bètacellen van de pancreas (zie p 218-220).

Verhoogd: (= hyperglycemie)

- Weerstands- of angst-walgingsconflict: ZBS van de bèta- of alfacellen van de pancreas (zie p 218-220).

Amylase (Alpha-Amylase)

Dit enzym wordt door de pancreas aangemaakt en helpt in de koolhydraatvertering.

Het wordt in de RG bepaald bij pancreasontsteking.

Amylase kan in het bloed (serum) of de urine gemeten worden.

RG normaalwaarde : volw. 70 – 300 U/l

Verhoogd:

- Territoriumergernis- of identiteitsconflict - genezingsfase. Ontsteking en zwelling van de pancreas-uitvoergangen. De doorgang kan tijdelijk geblokkeerd zijn. > Stijging van de pancreas-enzymen amylase en lipase.

Lipase (Phospholipase)

Lipase is een verzamelterm voor de groep enzymen (esterasen) die meehelpen aan de vertering. Het is hun taak vetten te splitsen. Lipase is de gevoeligste parameter voor pancreasontsteking.

RG normaalwaarde : volw. 30 - 180 U/L

Verhoogd:

- Territoriumergernis- of identiteitsconflict : genezingsfase. (pancreas-uitvoergangen). Genezingszwelling in de uitvoergangen waardoor de doorgang tijdelijk geblokkeerd kan zijn = pancreatitis. Stijging van het pancreas-enzyme amylase en lipase.

(19) <http://www.netdokter.at/laborwerte/fakten/leber/ap.htm>

Nieren en laboratoriumwaarden

Creatinine

Is zowel in de RG als in de GG de belangrijkste waarde met betrekking tot de nieren. Ze wordt echter totaal anders geïnterpreteerd. Creatinine is een stofwisselingsprodukt van de spieren, dus deze waarde is ook afhankelijk van de spieren. In de GG is men vooral geïnteresseerd in deze waarde in het bloed en niet in de hoeveelheid creatinine die uitgescheiden wordt via de urine (zgn. "Creatinine-Clearance"). RG normaalwaarde (serum): 0,5 – 1,2 mg/dl (44-106 micromol.)

Verhoogd:

- In de actieve fase van een bestaansconflict (=existentieconflict / nierversamelbuisjes). Dit "energiebesparingsprogramma" houdt vocht vast en "recycleert" voedingsstoffen zoals creatinine en ureum. Deze stoffen worden in tijd van nood door het bloed vastgehouden om er nog energie uit te kunnen halen. (In de RG: "uraemie" = "nierfalen"). Dit recycling-proces noemt men de stikstofcyclus. In de RG dialyseert men vanaf 4 mg/dl. In de GG wordt pas dialyse overwogen vanaf 12/14 mg/dl.
- Bij zeer gespierde mensen of na zware spierinspanning of bij hoge vleesconsumptie.

Ureum

RG normaalwaarde serum :10 – 50 mg/dl
(1,64 – 8,18 mmol)

Verhoogd:

- Existentieconflict - actieve fase (nierversamelbuisjes) In de zgn. stikstofcyclus wordt ureum als eiwit hergebruikt.
- na braken, vasten, sterk zweten, verbranding, uitdroging (dehydratatie).
- Na blessures, ongevallen, transfusies

Urinezuur

Is in de RG de parameter voor "jicht". In de GG betekent de diagnose "jicht" echter een actief existentieconflict, in combinatie met een eigenwaardeconflict in genezing. (= "Syndroom", zie ook p 226).

Urinezuur is het eindprodukt van de purinestofwisseling. Het ontstaat bij de vertering van vlees.

De waarde is dus afhankelijk van voeding of vergiftiging. Bij een actief existentieconflict probeert het lichaam nog restenergie uit het urinezuur te halen. Daarom blijft het in het bloed aanwezig.

RG normaalwaarde (serum) (37) : vrouw < 5,7 mg/dl
man < 7 mg/dl

Verhoogd:

- Existentieconflict - actieve fase (nierversamelbuisjes) analoog met creatinine en ureum.
- Door verhoogde opname aan purine door de voeding. (Vlees, ingewanden enz.)
- Door verhoogde purinevorming: celdood door medicatie (chemo, bloedverdunders, bloeddrukverlagende middelen enz.)

Eiwitten (albumine, microglobuline) in de nieren (**proteïnurie**).

Volgens de RG is dit een alarmteken: de nieren zouden "falen" ("nefrotisch syndroom"). Het eiwit is echter niet afkomstig van het bloed dat door de nieren wordt gefilterd, maar komt van de genezende nierkanaaltjes. Dus is het afkomstig van de nieren zelf. (Nier-TBC = afbouw van tumorweefsel.) (Zie ook p 226).

Positieve test: (bewijs van eiwitten)

- Genezingsfase van een existentieconflict (nierversamelbuisjes. Afbouw van een nierversamelbuis-tumor. > Het afgebouwde materiaal wordt door de urine uitgescheiden. > Eiwit in de urine.
- Gezingsfase van een genitaal conflict (prostaat) of genezingsfase van een "hatelijke gemene rotstreek" (mucosa van het blaasslijmvlies = blaasTBC). In ieder geval gaat het om tuberculose afbouw > eiwit (afbraakprodukt) wordt uitgescheiden via de urine (+ begeleitend nachtzweten).

Bloed in de urine (= haematurie of haemoglobinurie)

Wanneer men met het blote oog een roodkleuring van de urine ziet, spreekt men van "macrohaematurie". Zijn de bloedsporen alleen door laboratorium-onderzoek aantoonbaar, dan spreekt men van "microhaematurie".

Positieve test:

- Territoriummarkeringsconflict - genezingsfase (nierbekken, urineleiders, blaas- of urethraslijmvlies). Wederopbouw van het urotheel (= binnenbekleding). Bloed in de urine betekent ontsteking van deze structuren.
- Existentieconflict - genezingsfase (nierversamelbuisjes). Afbouw van een nierversamelbuistumor met uitscheiding van bloed en eiwit in de urine.
- "Hatelijke gemene rotstreek" - genezingsfase (submucosa blaasslijmvlies (endoderm)

Prostaat en laboratoriumwaarden

Prostaat Specifiek Antigeen (PSA)

Het enzym PSA wordt in de prostaatklier geproduceerd. In de RG geldt het als parameter voor de grootte van de prostaat of voor een prostaattumor.

Dat deze relatie (PSA = prostaattumor) niet zeker is, weten de artsen eigenlijk ook wel, omdat PSA ook in de lever, in de pancreas en zelfs in de borsten aangemaakt wordt!

Normaalwaarde (38): 0 – 4,5 ng/ml

Verhoogd:

- Hatelijk genitaal conflict - conflictactieve of gezingsfase (prostaatsbasisweefsel)
- Bij wielrennen of paardrijden
- Na geslachtsverkeer, na manueel prostaatonderzoek
Geen geslachtsverkeer meer hebben, geen kinderen of kleinkinderen hebben
- Bij vrouwen in de menopauze
- Bij elk ZBS van de lever

Feit is dat het PSA vaak verhoogd is en dat door screening veel gezonde mannen sterven door de angst voor prostaatkanker. Vanuit de 5 biologische natuurwetten gezien, zijn laboratoriumwaarden die ver boven het zgn. 'normale' gaan, geen reden tot angst. Vanwege het risico een conflict te lijden bij een verhoogde waarde van het PSA (met het gevaar in een vicieuze cirkel terecht te komen) raadt Dr. Hamer aan om deze waarde niet te laten vaststellen.

Darmen en laboratoriumwaarden

Bloed in de stoelgang

Kan zichtbaar zijn met het blote oog, of met een stoelgangmonster kan men occult (verborgen) bloed opsporen.

Positieve test: (bloed in de stoelgang)

- Gezingsfase in een deel van het verteringstraject (van slokdarm tot rectum). Hoe donkerder het bloed (= hoe ouder het bloed), des te meer "stroomopwaarts" de bron van de bloeding ligt.

Reuma en laboratoriumwaarden

Reumafactoren, antinucleair antilichaam (ANA).

Onder reumafactoren verstaat de RG "antilichamen" die tegen lichaamseigen structuren gevormd worden, of eiwitten die tegen het eigen lichaam strijden.

Ter bepaling van de reumafactoren wordt de reactie van het bloedserum en andere eiwitten in een reageerbuis of proefschaal waargenomen.

Daarvoor heeft men in de RG verscheidene testen (zoals de Waaler-Rose- of de ELISA-test) in gebruik.

Vanuit het oogpunt van de 5 biologische natuurwetten is de reuma-hypothese verkeerd en is de bepaling van de zgn. reumafactoren zinloos.

Immuunglobuline (Ig) M, G, A, E, D e.a.

I.p.v. de begrippen immuunglobulines, antilichamen en antigenen is het correcter te spreken over globulines. Globulines zijn de kleinste lichaamseigen eiwitverbindingen die bij de groei van weefsel en voor het repareren van beschadigde cellen een belangrijke rol spelen. Globulines vindt men in het bloed vermeerderd na vergiftiging (vaccinaties, drugs, alcohol enz.), verwondingen

kneuzingen, verstuikingen), of gedurende de gezingsfase. Door een elektrochemische methode (elektroforese) kan men de globulines in grote klassen indelen.

De bepaling van "immuunglobulines" heeft voor de GG geen betekenis.

"Infectie" en laboratoriumwaarden

De gangbare testen voor AIDS (ELISA, Western-Blot) zijn niet in staat om het zgn. HIV-virus te identificeren. Het wetenschappelijk bewijs voor virussen ontbreekt tot op heden. Al deze testen zijn indirect en tonen alleen lichaamseigen eiwitten aan. Ze zijn dus onbetrouwbaar. Voor de huidige zgn. "anti-HIV – antilichamentest" bestaat er geen internationale standaard. Het testresultaat HIV-positief of HIV-negatief, alsook de testwaarde boven of onder de vastgelegde maatstaven, kan bij dezelfde persoon van continent tot continent, of van land tot land, zelfs van stad tot stad en van laboratorium tot laboratorium verschillend uitvallen!

In Afrikaanse test-sets zitten bv. uit kostenbesparende motieven slechts 2 verschillende testmethodes. HIV-positieve personen uit Afrika zijn bij nacontrole in Europa vaak HIV-negatief of plotseling niet meer HIV-geïnfec-teerd ⁽²⁰⁾.

De HIV-test is dus niet gestandaardiseerd! De testuitslag moet geïnterpreteerd worden en de criteria voor deze interpretatie variëren van laboratorium tot laboratorium, zelfs van maand tot maand ^{(21)!!!}

In de bijsluiters van de AIDS-test van de fabrikant Roche vindt men volgende bekenntenis: "*Een negatief testresultaat sluit de mogelijkheid van een HIV-infectie niet uit.*" Factoren die erom bekend staan dat ze een vals-positieve uitslag geven ⁽²²⁾:

- griep
- infecties van de bovenste luchtwegen
- bloedziekten
- herpes simplex
- kanker
- lymfeklierzwellingen
- nierinsufficiëntie
- actueel bestaande virusinfecties zoals "hepatitis"
- natuurlijk voorkomende antilichamen
- antilichamen bij vormen van reumatische artritis
- bloedtransfusies
- tetanus-, griep-, hepatitis B-vaccinatie
- orgaantransplantaties
- toediening van immuunglobulines
- praktiseren van anaal "verkeer"

(20) Vgl. Dr. med. Heinrich Krämer, Die stille Revolution der Krebs- und AIDS-Medizin

(21) New England Journal of Medicine, Ausg. 317

(22) Vgl. Michael Leitner „Mythos HIV“, Verlag videel

Borreliose antilichamen (ziekte van Lyme)

Borreliose is in de RG een "infectieziekte" die door de bacterie *Borrelia burgdorferi* wordt veroorzaakt en door teken- of andere insectenbeten wordt overgedragen. Vooral het zenuwstelsel en de gewrichten worden getroffen. Vanuit de 5 natuurwetten begrijpen we het "overspringen" van symptomen naar andere organen: in werkelijkheid gaat het om verschillende biologische conflicten. De borrelia-lab-test (IgM- en IgG-antilichamentest) is vanuit de GG gezien nutteloos. Zelfs in de RG geldt deze test als weinig betekenisvol. De uitslag is niet ja/nee, maar er wordt een bepaalde drempelwaarde onder- of overschreden. Wanneer deze zgn. "titer" (de grootste verdunning v.h. serum waarin nog een reactie kan worden aangetoond) buiten de willekeurig vastgestelde grenswaarden valt, is de *Borrelia*-bacterie bewezen (= indirecte test).

Chlamidia-, Campylobacter-, Streptococcenantilichamen: voor deze testen geldt hetzelfde als voor AIDS en Borreliose. Het zijn indirecte testen zonder biologische fundering.

Tumormarkers

Carcino-Embryonaal-Antigeen (CEA)

Deze is in de RG de belangrijkste tumormarker, vooral m.b.t. dikke darm-, long- en borstkanker. De naam alleen al is een verwijzing naar het dilemma van de RG-tumorgeneeskunde: dit eiwit schijnt een celdelingsindicator te zijn. In het embryo is de celdeling hoog, in tumorgroei ook. Normaalwaarde : 2,5 – 10 microg/l

Verhoogd:

- Conflictactieve of genezingsfase van een ZBS. Waarschijnlijk oude hersenen in actieve fase, grote hersenen in genezingsfase.
- Bij roken (vergiftigings-reparatie-stofwisseling).

Carbohydraat Antigeen 19/9 (CA 19/9)

Is een bestanddeel van de menselijke bloedgroepenmerken. Wordt in de RG als marker voor pancreas-, lever-, maag- en darmtumoren gebruikt. Normaalwaarde ⁽²³⁾ < 37,5 U/ml

Verhoogd:

- Actieve of genezingsfase van bovengenoemde ZBS-en.

Alpha-Fetoproteïne (AFP)

Wordt zoals CEA in embryonaal weefsel en in verscheidene tumoren geproduceerd. Bij zwangeren en in de zuigelingentijd is de waarde eveneens verhoogd. > In beide gevallen hoge celdeling zoals bij tumoren. RG-marker voor lever-, kiemcel-, bronchieën en maagtumoren. Normaalwaarde ⁽²⁴⁾ : < 20 ng/ml.

Verhoogd:

- Actieve -of genezingsfase van bovengenoemde ZBS-en.

Tumormarker Zwangerschapsspecifiek Beta-1-Glycoproteïne (SP-1), Humaan Choriongonadotropin (HCG).

Ook hier ziet men hoe verwant tumorgroei en zwangerschap vanuit biologisch standpunt zijn. Beide waarden zijn tijdens de zwangerschap verhoogd. Bij niet-zwangeren dienen deze markers als bewijs voor een tumor. Volgens de RG is celdeling in de zwangerschap normaal of "*goedaardig*", in het latere leven geldt celdeling als "*kwaadaardig*".

HET EERSTE GESPREK: HET CONFLICT OPSPOREN

Wanneer de patiënt de 5 biologische natuurwetten nog niet kent, moet men deze eerst uitleggen. Alleen al het kennen van deze biologische verbanden kan genezend werken. **Het zal de patiënt zijn angst doen verliezen.**



Het doel bij het eerste gesprek is het ZBS (of ZBS-en) en het daarmee samenhangend conflict en sporen op te sporen. Het beste is dat te bereiken met hart (invoelingsvermogen) en intellect (weten).

Het is zinvol om zich eerst op de belangrijkste symptomen of "het lijden" van de patiënt te concentreren. Het is belangrijk om de juiste vragen te stellen en goed te luisteren naar wat de patiënt vertelt. Ook wanneer er geen CT-scan beschikbaar is, hebben we een voorsprong op de RG omdat we de biologische samenhang tussen psyche en lichaam kennen.

(23) http://www.laborlexikon.de/Lexikon/Infotframe/a/Alpha-1-Fetoprotein_als_Tumormarker.htm

(24) New England Journal of Medicine, nr. 317



Hoeveel tijd er nodig is voor het eerste gesprek, hangt er van af of de patiënt de 5 biologische natuurwetten kent, hoe complex zijn ziektegeschiedenis is en hoe coöperatief hij is. De meeste zorgvuldig werkende therapeuten plannen daarvoor 3 uur in.

Vragen in volgorde van belangrijkheid.

Koude of warme handen?

Bij de begroeting met de handdruk voelen we meteen of een patiënt koude of warme handen heeft. Koude handen wijzen op conflictactiviteit.

Het is mogelijk dat de patiënt conflictactief is omdat hij in stress verkeert door het consult. Het is ook mogelijk door koud weer. En natuurlijk ook door zijn/haar ziekte. Dus niet te snel een oordeel vellen!!!

Biologisch links- of rechtshandig?

Laat de patiënt de "klaptest" doen om te bepalen welke hand dominant is.

De leeftijd van de patiënt? (Therapeutenniveau)

De ouderdom interesseert ons vooral met betrekking tot de hormoonwaarden. De overgangsjaren van de vrouw beginnen normaal tussen 45 en 55 jaar.

Door oestrogeenverlaging wordt de vrouw in de menopauze "hormoon-mannelijk". In deze tijd wisselt ook de dominantie van de hersenhelften (hersenschors).

In deze tijd "wisselt" zij naar de mannelijke rechter hersenhelft, als zij daaruit al niet eerder handelde, wegens linkshandigheid, territoriumconflicten, eierstoknecrosen of -verwijdering.

Een complex thema!

Zie ook menopauzale klachten en vrouwelijke onvruchtbaarheid p. 236 en de literatuur van Dr. Hamer. Mannen wisselen tussen 70-75 jaar naar de vrouwelijke linker hersenhelft en worden dan "hormoon vrouwelijk".

Linkshandige mannen zonder constellatie ⁽²⁵⁾, mannen met teelbalnecrose of na verwijdering van de teelballen, reageerden reeds vanuit de linker hersenhelft. Hier gebeurt geen "wissel" wegens verlaagde testosteronspiegel.

> Als de patiënte in de overgang is, moet men er vooral bij territoriumconflicten (baarmoeder, hart, bronchiën, strottenhoofd, rectum, blaas) aan denken dat deze ongemakken een gevolg kunnen zijn van de "hersenuwissel" (uitsluitel door CT van de hersenen).

Wanneer eerste menstruatie? (Therapeutenniveau)

Meisjes zonder territoriumconflict worden vanaf ongeveer 11 jaar ongesteld.

Bij een rechtshandig meisje wijst een latere eerste menstruatie op een actief territoriumconflict (links-cerebraal) of een verliesconflict (eierstok). Deze wordt op het moment van de eerste menstruatie opgelost, ofwel door een tweede, nog sterker mannelijk territoriumconflict (rechtscerebraal), vergroot (= "constellatie").

Linkshandige meisjes met duidelijk latere eerste menstruatie hebben ofwel een actief verliesconflict of al minstens 2 territoriumconflicten met seksuele inhoud geleden en zijn daardoor in "constellatie". De bloeding zet in door oplossing van het verliesconflict (= eierstokcyste), door oplossing van het linkercerebrale ZBS of door accentuering van het rechter cerebrale conflict ⁽²⁶⁾.

Conflictoorzaak: ja of nee?

Er zijn klachten, meestal kleinere, die niet door een conflictshock worden veroorzaakt.

- *Bijv. een jonge sportman lijdt sinds een week aan lichte achillespees-pijn aan beide voeten. De plaats van de achillespezen is rood en licht gezwollen. Hij voelt vooral pijn, 's morgens bij de eerste stappen. Het blijkt dat hij na een half jaar trainingspauze weer met beenkrachttraining is begonnen. Het effect is dat de achillespezen door ongewone belasting sterker worden en zwellen. Dit is een aanpassingsreactie of een trainingseffect. Dit is geen conflictinslag: dus deze hebben geen HH in de hersenen. (= "Orgaanconflict")*
- Rode huid na verbranding door de zon. Opbouw van de melanocytenlaag = aanpassingsreactie door UV-straling.
- Verteringsongemakken door overeten = soort vergiftiging door te veel of een slechte voedingscombinatie.
- Eksterogen door drukkende schoenen.

Het onderscheid of er al dan niet een conflictoorzaak is, is niet altijd eenduidig.

⁽²⁵⁾ Een "constellatie" is het gelijktijdig voorkomen van 2 actieve HH in beide hersenhelften (dus links en rechts).

⁽²⁶⁾ Zie hiervoor de originele literatuur van Dr. Hamer: "Krebs und alle sog. krankheiten" p. 60.

Zuivere aanpassingsreacties gaan meestal sneller over. De jonge sportman kan bv. tijdens de trainingspauze een lokaal eigenwaarde-ZBS met betrekking tot het lopen, springen e.d. ervaren hebben (*"Ik kan waarschijnlijk niet meer zo snel lopen als vroeger"*). Door een training te ervaren als succesvol kan hij in genezing komen met als symptoom: pijn!

Genezingsfase of conflictactieve fase?

Wanneer een patiënt over zijn symptomen vertelt, beschrijft hij ofwel helings- ofwel conflictactieve symptomen. Bv. pijn op de borst (angina pectoris), een pijnlijke maagzweer (gastritis) of suikerziekte (diabetes) zijn conflictactieve tekenen terwijl een discushernia of een longontsteking genezings symptomen zijn. Onze opdracht is de symptomen juist te ordenen. Daarvoor moeten we de afzonderlijke ZBS-en kennen. Wanneer de patiënt conflictactieve symptomen beschrijft, weten we dat de patiënt nog een actief ZBS met zich meedraagt en moeten we dit opsporen en oplossen. Beschrijft hij echter genezings symptomen, dan heeft hij zijn conflict opgelost, net voor de klachten begonnen. Algemene conflictactieve symptomen: Dwangmatig denken over het conflict, zich gespannen voelen, slecht slapen, weinig eetlust (evt. gewichtsafname), koude handen en voeten, koudegevoelig. Algemene genezings symptomen: "Zich opgelucht voelen", alles voelt weer lichter aan op psychisch vlak, maar de symptomen doen zich nu voor op lichamenlijk vlak. Men voelt zich "ziek", vermoeid, met name overdag, koorts, zweten, goede eetlust (eventueel gewichtstoename), warme handen en voeten.

Wederkerende dromen

Heeft iemand dromen die geregeld terugkeren?
Veranderen deze dromen na een bepaalde gebeurtenis?



's Nachts verwerkt het onbewuste gebeurtenissen van overdag of uit het verleden. Vele dromen (niet allemaal) verwijzen naar conflicten. Vaak brengen wederkerende dromen bepaalde zinspelingen over het conflict. Wederkerende dromen kunnen er ook de oorzaak van zijn dat conflicten steeds getriggerd worden of actief blijven! Voorbeelden:

- *De oom van een scholier sterft. Beiden hadden een innige band. De jongen lijdt daarbij een verliesconflict (teelballen) en een gegeneraliseerd eigenwaardeconflict (anemie-leukemie). Regelmatig droomt hij van de dood van zijn oom waardoor het conflict blijft lopen (= "hangend conflict"). Om het conflict op te lossen wordt het volgende beslist: de begrafenis staat voor de deur. Men neemt de jongen mee naar de begrafenisplechtigheid en spreekt met hem uitvoerig over de oom. Eindelijk krijgt de jongen opnieuw warme handen en voeten. (= genezingsfase). De jongen krijgt nog enkele bloedtransfusies en daarna wordt alles weer normaal. In de RG wordt de diagnose: "aleukemische leukemie" gesteld. (Dr Hamer: Goldenes Buch, band 1, p 573).*
- *Mohammed Ali vertelt dat hij regelmatig over de wedstrijd tegen Joe Frazier van 1971 droomt. Bij deze wedstrijd lijdt hij de eerste en pijnlijkste nederlaag uit zijn carrière. Daarbij lijdt hij aan de volgende conflicten: "zich niet kunnen dekken" > bevende handen, "schrikangstconflict" > spraakstoornissen, "niet kunnen wegluchten uit de boksring" > "motorisch conflict" (stoornissen bij het lopen). Met elke droom komt hij kort in conflictactiviteit. Het beven (Parkinson) is de crisis van de genezingsfase die nooit tot een einde komt (= "hangende genezing").*

Sinds wanneer hebt u deze klachten?

Vele conflicten berusten niet op nieuwe conflicten, maar op recidieven of "sporen".
Daarom stel je als therapeut de vraag: "Hebt u deze klachten voor het eerst in uw leven?"
Zo ja: dan gaat het om een nieuw conflict.
Zo nee: waarschijnlijk gaat het dan om een conflictrecidief of een spoor.
Volgende vraag: "Wanneer had u die klachten voor het eerst en wat is er toen gebeurd?"
Na of tijdens welke gebeurtenissen treden de symptomen op? > Het oorspronkelijke conflict opsporen.
Men kan ook via het spoor terug gaan naar het oorspronkelijke conflict.

Te vergeefs zoeken naar "het conflict"

De meeste mensen kunnen zich niets voorstellen bij begrippen zoals "identiteitsconflict" of een "brokconflict". Hier helpt het om de vraag te vereenvoudigen:

- *Wat was destijds de ergste gebeurtenis ?*
- *Wat bezorgt je spanning naar de toekomst toe?*
- *Wat gaat er geregeld in je hoofd om? (welke gedachten domineren - wat is je "self-talk"?)*
- *Wat wil je graag in je leven veranderen?*
- *Waarvoor heb je de meeste angst?*
- *Waarvan ben je het meest afhankelijk?*

Denk ook aan conflicten tijdens de zwangerschap:
- *Hoe verliepen de zwangerschap en de geboorte?*
- *Kreeg u borstvoeding?*
- *Hoe heeft u uw kindertijd beleefd?"*

Vraag-Antwoord: praktijkvoorbeelden

Kniegewrichtspijn

Een rechtshandige 69-jarige vrouw klaagt over sterke pijn in de linker knie sinds het einde van vorige week.

Combinatie: Eind vorige week moet deze vrouw een sportiviteits-eigenwaardeconflict opgelost hebben met betrekking tot moeder/kind.

Nu moet ik de familie-situatie bevragen.

Vraag: *"Hebt u kinderen? Hoe oud zijn uw kinderen? Hoe gaat het met de kinderen? Hebt u ook huisdieren? (Huisdier = kind of partner.) Leeft uw moeder nog? Hoe oud is zij? Leeft zij bij u?"*

Antwoord: *"Twee volwassen dochters. De moeder is reeds vele jaren dood."*

Combinatie: Moeder-conflict is onwaarschijnlijk. Wellicht gaat het om een dochter. Dan moet ik duidelijk krijgen of het om een recidief of een spoor gaat, of dat de ongemakken een gevolg zijn van een eerste conflict.

Vraag: *"Had u vroeger al soortgelijke klachten in de linker knie?"*

Antwoord: *"Nee."*

Combinatie: Nu weet ik dat het om een nieuw conflict gaat. Wanneer dit gebeurd is, weet ik nog niet. Wanneer de patiënte "ja" had geantwoord, was het om een recidief gegaan. Als volgende stap probeer ik nu van de genezing terug naar het oorspronkelijke conflict te gaan.

Vraag: *"Wanneer hebt u het meeste pijn in uw knie?"*

Antwoord: *"s Nachts bij het omdraaien."*

Combinatie: Duidelijke helingsfase (met ontstekingsreactie) ten tijde van nachtelijke vagotonie.

Vraag: *"Kwam de pijn plotseling opzetten van de ene op de andere dag, of is de pijn geleidelijk begonnen?"*

Antwoord: *"De pijn kwam plotseling."*

Combinatie: Plotseling optredende pijn betekent plotseling optredende conflictoplossing. Dus moet er een eenduidig positief conflictoplossende gebeurtenis geweest zijn.

Bij langzame conflictoplossing, bv. over meerdere weken opgebouwde pijn, vindt men meestal geen ingrijpende genezingsgebeurtenis maar wel een langzame, vaak onopvallende verbetering van de conflictsituatie.

Vraag: *"Wat is er eind vorige week voor positiefs gebeurd? Had u een goede ervaring met uw dochter? Heeft u een goed bericht gekregen?"*

Antwoord: *"Hoe weet u dat? Ja, ik telefoneerde met mijn dochter en ze vertelde mij dat ze een baan aangeboden had gekregen". (Opmerking: de dochter leeft in het buitenland en zit aan het einde van een tijdrovende beroepsopleiding: voor de moeder nogal twijfelachtig of ze daar werk in zal vinden.)*

Combinatie: Dit is het sportiviteits-eigenwaardeconflict: de niet vervulde ambitie met betrekking tot de dochter. Het conflict was meerdere jaren actief en is door het positieve bericht (deels) opgelost. > Wanneer de dochter de baan daadwerkelijk krijgt, kan men een verdere verergering van de knie-ongemakken verwachten.

Pijn aan het achterhoofd

Een 48-jarige rechtshandige ongehuwde slanke patiënte werkt op een kantoor en heeft geen kinderen.

Precies een jaar geleden, op goede vrijdag, beginnen plotseling pijnen vanuit het rechter achterhoofd uitstralend in het gezicht tot aan de onderkaak. In de RG werd niets gevonden. Er worden talloze onaangename onderzoeken verricht en tevergeefs een tand getrokken. De huid is niet gevoelig, rood of gezwollen.

Combinatie: Geen huid-ZBS. De gelaatsspieren (mimiek) zijn in orde: geen verlamingsverschijnselen of "trekkingen". Geen motorische facialis-verslechtering (= conflict "belachelijk gemaakt worden").

Dus maakte ik een verkeerde veronderstelling: een bot-ZBS: intellectueel EWI. (EWI = eigenwaarde-inbreuk).

Vraag: *"Was er iets positiefs gebeurd op die goede vrijdag of de dag ervoor?"*

Antwoord: *"Nee, integendeel! Ik weet nog precies hoe slecht ik mij die dag voelde. Ik voelde mij ellendig, extreem afgescheiden van iedereen, in het bijzonder van een partner."*

Combinatie: Geen EWI. De pijn doet zich voor in de CA-fase: dat kan alleen een botvlies (= periost)-ZBS zijn.

Vraag: *"Hebt u koude voeten?"*

Antwoord: *"Ja!"*

Vraag: *"Helpen pijnstillers?"*

Antwoord: *"Nee, absoluut niet."*

Combinatie: Koude voeten verwijzen naar de conflictactieve fase en bij het periost (bindweefselvlies aan de buitenkant van het bot) hebben pijnwerende middelen geen effect.

Vraag: *"Zijn de pijnen erger in rust of in bij belasting?"*

Antwoord: *"Bij belasting en overdag zijn de pijnen erger dan 's nachts: dan voel ik ze bijna niet en ook in het weekend is het beter."*

Combinatie: Eenduidige pijnen in de sympathicotonie. Bot-ZBS is uitgesloten.

In het verdere gesprek wordt duidelijk dat de patiënte drie jaar geleden op een zeer pijnlijke manier van haar partner is gescheiden.

Op een avond, twee jaar na de scheiding ervaart zij deze scheidingspijn bijzonder intensief. Alles zit haar zeer hoog, vooral omdat zij nog geen nieuwe relatie heeft en het op beroepsvlak ook niet bijzonder goed loopt. ("Brutaal scheidingsconflict betreffende het periost (botvlies) van het achterhoofd"). Het conflict is actief sinds een jaar. Ik kan echter niet vinden waarom het achterhoofd getroffen is. (Eigen archief).

Neurodermitis

Een 4-jarig meisje heeft neurodermitis (huidaandoening met lichte zenuwstoornissen) over haar hele lichaam. De moeder wil een energetische behandeling laten uitvoeren. Ik stel echter voor om eerst de oorzaak te zoeken.

Combinatie: neurodermitis = scheidingsconflict in genezing
Vraag (aan de moeder): "Wanneer hebt u voor het eerst deze uitslag opgemerkt?"

Antwoord (moeder): "Eén week na de keizersnede-geboorte bespeurde ik rode vlekken in het gezicht."

Combinatie: De geboorte per keizersnede of de omstandigheden daarna vormden het eerste conflict. Eén week nadien kwam de baby voor de eerste keer in genezing.

Vraag: "Aan welke zijde van het lichaam trad de uitslag het sterkst op?"

Antwoord: "Op het hele lichaam, overall!"

Combinatie: Geeneraliseerd scheidingsconflict. Het kind lijdt onder de scheiding van moeder en vader. Het ontbreekt het kind aan algemeen huidcontact.

Vraag: "Wanneer was de huiduitslag het ergst?"

Antwoord: "Twee jaar geleden waren wij op vakantie aan het meer met oma en de hele familie. De eerste paar dagen was de neurodermitis erg, als nooit tevoren. Op het einde van de vakantie is de huid steeds mooier geworden en was de uitslag totaal verdwenen. Pas in de kerstvakantie is de neurodermitis opnieuw uitgebroken."

Combinatie: Eerste vakantiedagen: sterke helingsfase omdat de totale familie aanwezig was. Overal kon het kind "knuffelen". Nog tijdens deze vakantie werd de heling afgesloten. Na de vakantie werd het kind opnieuw conflictactief en bleef het tot de kerstvakantie in conflictactiviteit. In deze vakantie kwam zij weer tot heling.

De moeder vertelde ook dat zij na een half jaar werkloosheid weer aan het werk ging. Weliswaar voor niet meer dan 20 uur per week, maar het kind moest twee volle en een halve dag bij haar oma doorbrengen. De scheiding door de geboorte was het oorspronkelijke conflict.

De scheiding van de moeder wegens haar deeltijdsarbeid zorgde voor een conflict-recidief. > "Neurodermitis-schilfers" in de genezingsfase. (Eigen archief)

THERAPIE



Van jongs af aan hebben we de meest uiteenlopende behandelingen gekregen wanneer we ziek waren. We "behandelden" weliswaar meestal de genezings symptomen, maar die middelen boden ons troost, verlichtten ons leed en gaven ons hoop. Ik denk dat we nu in alle rust de beschikbare therapieën volgens de criteria van de 5 biologische wetten moeten onderzoeken en ordenen. Dat kan niet in één handomdraai gebeuren, maar dit vereist de medewerking van de toenmalige specialisten, die eerst de 5 biologische natuurwetten moeten leren kennen en zich eigen maken.

Ik merk telkens weer dat mensen vol enthousiasme in deze materie duiken en dan vragen: "**Ja, en dan: waar is de therapie?**" **Eenvoudig niets doen is voor de meesten onder ons onvoorstelbaar!** Daarvoor zijn we door de RG te zeer geconditioneerd.

Ik probeer in dit boek de nodige plaats voor de behandelwijze in te ruimen. Elke benadering die stoelt op de 5 biologische natuurwetten en zinvol is, is welkom. Het belangrijkste is het begrip van de samenhangen van de psyche-hersenen-organen.

Ook in de nieuwe tijd zullen er mensen zijn die het zelfdenken al te gemakzuchtig opnemen en de arts simpelweg willen "geloven".

Dat moet men accepteren.

Te weten wat er precies aan de hand is, zal patiënten in ieder geval bevrijden van kwellende angst en onzekerheid. Wanneer men beseft dat bv. pijn in het bewegingsstelsel behoort tot de genezingsfase, dan kan men deze ook beter doorstaan, zelfs verwelkomen. Het achterhalen van de oorzaak kan zelfs een "sport" worden. Hieronder zullen we zien wat we stapsgewijs kunnen doen op de afzonderlijke niveaus (psyche-hersenen-organen).

In het deel met de afzonderlijke "ziekten" (vanaf p. 61) vindt men specifieke behandelingsvoorstellen.

Therapie - conflictactieve fase: psychisch niveau - mogelijkheden tot conflictoplossing.

Het doel van elk ZBS is een bepaalde "catastrofale situatie" (= "biologisch conflict") te overbruggen. De natuur geeft ons dit "werktuig" in handen om te overleven. Met de oplossing kunnen we echter niet eeuwig wachten, want het gaat om een tijdelijk speciaalprogramma dat ons systeem buitengewoon belast en dat op den duur tot over-

belasting leidt. (Gevolgen van uitputting = "cachexie"). **De oorsprong van alle ZBS-en ligt altijd in de ziel of de psyche. Daar ligt ook de sleutel tot heling** ⁽²⁷⁾.

Wanneer het conflict en de sporen zijn opgespoord en er geen argumenten zijn om het conflict niet op te lossen (bv. een territorium-verliesconflict dat langer geduurd heeft dan 9 maanden = dodelijk hartinfarct in de helingscrisis), kan men overleggen hoe het conflict op te lossen is. Een oplossing is voor ieder mens individueel zeer verschillend. Dr. Hamer tracht altijd in de eerste plaats een praktische oplossing te vinden. Een reële conflictoplossing is de beste en zekerste weg uit de conflictactiviteit en uit een ZBS.

Ons hoofdprincipe is:

1. Conflict achterhalen.

2. Oplossing actief en realistisch uitvoeren.

Voorbeelden:

- *Een kind wordt in de crèche verplicht om voedsel te eten dat het niet lust. (Conflict = het eten niet willen slikken). Sinds het kind in de crèche verblijft heeft het geregeld keelontstekingen.*
Reële conflictoplossing: De moeder overlegt met de kleuterleidster en er wordt afgesproken dat het kind niet meer gedwongen wordt te eten wanneer het aangeeft iets niet te lusten.
Het kind heeft nu geen keelontstekingen ("angina") meer omdat het niet meer gedwongen wordt. (Eigen archief)
- *Een linkshandige man beleeft steeds opnieuw een territorium-angstconflict (strottenhoofdslijmvlies) wanneer zijn vrije tijd met teveel afspraken wordt volgepropt.*
Reële conflictoplossing: de patiënt houdt zich er consequent aan geen vaste afspraken meer te maken.
Sindsdien heeft hij geen strottenhoofdontstekingen meer, alleen nog lichte irritaties in de keel. (Eigen archief)

Helaas zijn er ook moeilijker gevallen waarbij een reële oplossing niet zo gemakkelijk is:

- *Een jonge vrouw blijft na een scheiding alleen achter met een enorme schuldenberg. (= Existentieconflict > vocht-ophoping, gewichtstoename, hoofdpijnen).*
Een praktische oplossing zou bv. een som geld zijn. Een meer realistische oplossing is dat ze weer bij haar moeder zou gaan inwonen om geld uit te sparen en een schuldbemiddelingsregeling aangaat. Dit is voor deze vrouw echter geen optie. (Eigen archief)

In zo'n geval moeten we een alternatieve "tweede beste mogelijkheid" overwegen. Er zijn heel wat mogelijkheden om mensen met zgn. "onoplosbare" conflicten toch te

helpen.

Hieronder volgen verscheidene methodes om conflicten op te lossen of de intensiteit te verminderen.

Het onderbewustzijn: de beslissende factor

Vanuit het verstand het conflict te willen oplossen is goed. Maar zo simpel is het vaak niet, want het gevoelsniveau (emoties), waarin de biologische conflicten zijn geworteld, hebben weinig te maken met intellect en nuchter verstand.

Het onderbewuste verbeeldt een wezenlijk, ja zelfs het grootste deel van onze psyche. Het herbergt een ongelooflijke schat aan ervaring, waartoe ook alle zgn. sporen worden gerekend.

Vergeleken met een auto, stelt het onderbewuste het chassis en de carrosserie voor, en het dagbewustzijn louter het stuurwiel.

Desondanks dat heeft het dagbewustzijn een beslissende invloed op het onderbewuste.

Het volgende citaat komt uit de 90-er jaren:

Watch your thoughts, they become words.

Watch your words, they become actions.

Watch your actions, they become habits.

Watch your habits, they become character.

Watch your character, it becomes your destiny.



(27) Opgelet: bij te lang aanhoudende conflicten, met name territoriumconflicten resp. constellaties, is het oppassen geblazen! Hier moeten we zo mogelijk met inbegrip van het hersenniveau (CT) precies nagaan, of we het conflict nog wel mogen oplossen, als we het leven van de patiënt niet willen riskeren. Zie hiervoor de originele literatuur van Dr. Hamer : bv. Krebs und alle sog. Krankheiten" p. 60

Of om met Marcus Aurelius (2000 jaar geleden) te spreken: *"Mettertijd neemt de ziel de kleur aan van je gedachten."* Wanneer het onderbewuste bij ongeacht welke gekozen therapie niet meedoet, helpt alle moeite niet. Alleen maar begrijpen is niet genoeg !

Hoe krijgen we echter het onderbewuste mee "aan boord"? Vele sporen hebben zich door de jaren heen "ingebrand" in onze ziel. Ze zijn een wezenlijk bestanddeel van ons Zelf of onze "Identiteit" geworden.

Er zijn sterke impulsen nodig om deze oude sporen los te laten en te vervangen door meer constructieve patronen. De Russische arts Mirsakarim Norbekov ⁽²⁷⁾ geeft goede adviezen voor de herprogrammering van het onderbewuste: hij noemt de kracht die bij therapie in te zetten en te activeren is, "het octaaf".

"Het octaaf" is de beste gevoelstoestand die we ons kunnen voorstellen of die we ooit in ons leven beleefd hebben: bv. een groot succes waarbij we ons in "de zevende hemel" voelden. Een wondermooie zonsopgang met een geliefde. Een kind dat we in de armen nemen of een onvergetelijk beeld van een prachtige rivier.

"Het Octaaf" is het samenkomen van vastberadenheid, overtuiging, veiligheid, kracht, sterkte, stevigheid met tederheid, liefde, goedheid en vreugde. Het is de kalme rust en het zeker weten dat wat je wenst werkelijkheid zal worden. En tegelijkertijd is het octaaf de bewegende kracht van de verwezenlijking van de Ziel. Het octaaf is de kunst, ons voorstellingsvermogen en het lichaam stapsgewijs in die richting te brengen die je werkelijk wenst.

De innerlijke houding moet er één zijn van zelf verantwoordelijkheid nemen voor het eigen leven.

"Ik ben de wil

Ik ben de kracht

Ik ben de liefde

Ik ben de vergiffenis

Ik ben de macht

Ik ben de jeugd

Ik ben de gezondheid

Ik ben de wijsheid

Ik ben de levensvreugde

Ik ben de schoonheid

Alles hangt af van mezelf

Alles ligt in mijn handen"

Met het oefenen van deze innerlijke houding, door rituelen of behandelingen uit te voeren, kan het onderbewuste veranderen! Tegen deze machtige impuls kan het zich niet verzetten.

Alleen met deze instelling kunnen we de Ziel bereiken, oude sporen oplossen en het onderbewustzijn herprogrammeren.

Met deze houding kunnen wij ons genezen van chronisch lijden, we kunnen alles bereiken. Met deze houding zijn wij niet langer kleine mensjes, die het ene conflict na het andere "op ons dak krijgen", maar verheffen wij ons tot schepper van ons eigen lot.

Over het conflict spreken

Mannen vinden het doorgaans moeilijker om over hun emoties te praten dan vrouwen.

Wellicht een belangrijke factor waarom vrouwen langer leven dan mannen.

Hoe eerder en uitvoeriger we kunnen praten over een conflict dat we hebben meegemaakt, des te sneller komen we uit de conflictactiviteit.



Wanneer het conflict diep kwetsend en pijnlijk was, is dat niet gemakkelijk. Maar laten we over onze schaduw heen stappen en over onze belevenis vertellen "vanuit de ziel" ! Wie weet heeft onze gesprekspartner ooit iets dergelijks meegemaakt, of weet hij in zijn kennissenkring soortgelijke gebeurtenissen.

(27) Vgl. Mirsakarim Norbekov, „Eselsweisheit – Der Schlüssel zum Durch-blick oder wie Sie Ihre Brille loswerden“, Goldmann Verlag, 2. Auflage 2006

Te weten dat men niet de enige is die met dit conflict te maken heeft, vermindert reeds de dramatiek en de lading. Door erover te praten houdt het piekeren op. Daarna kunnen we weer helder zien en hebben we het vermogen de dingen weer op een rijtje te zetten. Vaak kristalliseert zich in het gesprek reeds een oplossing uit. Belangrijk is om met iemand je conflict te kunnen delen en uit je isolement te komen. Ideaal is het om een gesprekspartner te hebben die vertrouwd is met de 5 biologische natuurwetten. Professionele hulp van een psychotherapeut of arts is zinvol als deze op de hoogte is van deze natuurwetten. Een goede psychotherapeut moet echter alle drie niveau's beheersen. Een goede arts net zo goed.

Over het conflict schrijven

Men kan ook het conflict "van zich af" schrijven. Bij het schrijven komt men beter tot een punt waar men alles in rust kan overdenken. Schrijven geeft duidelijkheid en kan een "afsluiting" geven. Een dagboek bijhouden is vanuit de 5 biologische natuurwetten in meerdere opzichten waardevol: voor de diagnose, door het chronologisch vastleggen van de gebeurtenissen, en voor de behandeling, terwijl men door het schrijven het conflict al "bewerkt".

Bij menig conflict is het ook heilzaam een eerlijke brief te schrijven. Je mag je afvragen of je de brief werkelijk verstuurt (gevaar voor de olifant in de porseleinkast), of je hem door middel van een klein ritueel alleen maar symbolisch verstuurt. Het is niet belangrijk of de geadresseerde nog leeft of niet. Zo zou je de brief na 't schrijven aan de oever van een rivier feestelijk kunnen verbranden en de as in het water uitstrooien.

Vergeven en verzoenen

De meeste conflicten vinden plaats in relatie met andere mensen. Veel recidiverende conflicten worden "in leven gehouden" omdat we iemand anders nog iets verwijten en boosheid voelen. In dit geval is vergeven een eenvoudig maar grootmoedig recept om uit de conflictactiviteit te raken. Vaak is 't het moeilijkst om diegenen die ons het nauwst aan het hart liggen te vergeven.

Wanneer ons onderbewustzijn in de loop van het leven geprogrammeerd is met een "vergeldingsmentaliteit", is het niet gemakkelijk om zomaar te vergeven, ook al willen we het wel met ons bewuste verstand.

Het kan dan nodig zijn om ons in de ander in te leven en te begrijpen waarom hij zo gehandeld of gesproken heeft. Iedere handeling van een mens is gebaseerd op zijn eerdere ervaringen en zijn individuele geschiedenis. Misschien hadden wij met dezelfde voorgeschiedenis op dezelfde wijze gehandeld.

Soms kunnen we blijven steken in een bepaalde gedachte, bijvoorbeeld dat iemand ons opzettelijk kwaad heeft willen berokkenen, ons heeft willen bestelen, onze reputatie kapot heeft willen maken enz.

Er speelt echter nog een dieper aspect mee bij vergeving: alles wat we in ons leven ervaren, hebben we op één of andere manier zelf aangetrokken (in dit of uit een vorig leven).

Onze omringende wereld, onze medemensen houden ons slechts een spiegel voor van onze (meestal onbewuste) overtuigingen.

Wat we uitzenden (gedachten, gevoelens, woorden en



daden), keert altijd weer naar ons terug. Zo werkt "De Wet Van Aantrekking of Resonantie"! Deze universele wet werkt altijd, of we deze nu geloven of niet. De natuurgeneeskundige Marion Kohn heeft hierover een aanbevelenswaardig boek (zie bronvermelding) geschreven. Aan de hand van praktijkvoorbeelden toont zij aan dat onze conflicten niet "zomaar uit de lucht komen vallen", maar ons heel precies "planmatig" treffen. Zij verbindt de 5 biologische natuurwetten met het geestelijke niveau. Vergeving schenken wordt daardoor makkelijker omdat we erkennen dat achter de biologie nog grotere krachten werkzaam zijn. Het lijkt gemakkelijker om zich een slachtoffer te voelen dan om de verantwoording voor het eigen leven te nemen en tegenslagen als nieuwe mogelijkheden te zien. De realiteit is dat we de schepper van onze eigen realiteit zijn (*hoewel we meestal nog onbewust onze realiteit aantrekken!*) (noot vertaler). Als we dit ten volle hebben begrepen, kunnen we op niemand meer boos zijn. Waarom zouden we boos zijn als deze persoon ons dichter bij ons Zelf terugbrengt? Uiteindelijk is het zelfs niet meer nodig om te vergeven. Er rest dan slechts dankbaarheid en verwondering over de grootse ordening die in ons leven ingebed is.

Mij persoonlijk valt het gemakkelijk iemand te vergeven wanneer ik eraan denk dat hier "het kleine ego" van de ander aan het werk was, maar niet zijn "goddelijke kern". Op dit "kleine ego" kan ik toch niet boos zijn! Vergeving zet geestelijke rijpheid of "religiositeit" (in de zin van "terug-verbinden" (= "re-ligio") met de geestelijke wereld) voorop.

Vergeven betekent echter niet je "erbij neerleggen" en niets doen. Het is niet tegenstrijdig je van iemand af te keren en die tóch te vergeven. Je kunt zelfs tegen iemand vechten en tegelijk vergeven, resp. begrijpen waarom die zich zo en niet anders gedraagt. Laten we echter alle wrok en verbittering loslaten en deze ballast overboord gooien. Dat werkt bevrijdend en zo kunnen we het conflict oplossen. Zodra we vergeven hebben, moeten we dat de betreffende persoon ook laten weten, want ook voor die mens is dat helend.

Zo precies loopt die vergeving ons onderbewustzijn binnen, wanneer we een klein feestelijk ritueel uitvoeren (bv. een handdruk, een omarming, een cadeautje, een uitnodiging).

Wanneer het gevoel er niet bij is, maar alleen het verstand, werkt deze conflictoplossing meestal niet.

Naspelen van conflicten met oplossingen (theatertherapie, psychodrama volgens Moreno)

Theater wordt al zo lang gespeeld als de mensheid oud is. Oppervlakkig gezien gaat het om amusement, maar op een dieper niveau kan het gaan om heling, zowel van de spelers als van het publiek.

De Griekse Tragedieën zijn, zoals vele klassieke muziekstukken, twee-fasig opgebouwd en zijn voor het publiek als "heilzame training" bedacht.

Theater tracht boven individuele en collectieve conflicten uit te stijgen en ze bewust te maken. In de beschermde sfeer van het theater kan het conflict nogmaals ervaren worden en kan een oplossing van het conflict uitgespeeld worden.



In het werkelijke leven wordt ons door een conflictueuze gebeurtenis onze keuzevrijheid ontnomen. Het opnieuw beleven van het noodgeval zet het individu aan tot een oplossing (die dan gespeeld kan worden). Als iemand in werkelijkheid door een conflictincident de vrijheid van keuze ontnomen is, dan opent het theater weer ruimten naar de vrijheid. Theatervoorstellingen raken al onze zinnen en bereiken daardoor ons diepste wezen.

Het zou mooi zijn als de kennis van de 5 biologische natuurwetten in de theatertherapie "geïntegreerd" zou kunnen worden. Wat ons vandaag de dag gepresenteerd wordt als theater, is vaak zinloos. De verbinding met de natuur en de geestelijke wereld ontbreekt, alsook het nemen van de eigen verantwoordelijkheid om te helen. Voor ons doel hebben we echter geen podium of hoogdravend begrip "theatertherapie" nodig. We spelen, met anderen of alleen, een bepaalde scène na die ons blijft bezighouden en in de vorm van sporen "ons niet loslaat" en ons chronisch ziek houdt.

We beleven het conflict nog éénmaal en laten de lading los en reduceren zijn betekenis, geven het een nieuwe plek en waarde. Niet alleen vanuit het verstand, maar emotioneel-gevoelsmatig - dat is beslissend. Pas wanneer het gevoel het onderbewuste mee "aan boord" heeft, is er een goede kans van slagen.

Zonder remmingen of valse schaamte moeten we de gebeurtenis nog eens herbeleven en dan pas kunnen we een nieuw "scenario" schrijven. Zodra de oude programmering tesamen met de sporen is losgelaten, kan een nieuwe programmering zich verankeren! (Zie ook bij EFT - Matrix reïmprinting p. 48).

Voorbeelden:

- *Deze geschiedenis speelt zich af in Frankrijk. Een 4-jarige jongen is vaak ondeugend. Zijn ouders regelen een "Sinterklaas" die hem de les eens zal lezen. Als Sinterklaas aanbelt zegt zijn vader: "Daar is Sinterklaas, nu moet je braaf zijn!" Tien minuten lang rommelt en bonkt Sinterklaas aan de deur. Voor de kleine jongen een horror en een eeuwigheid. Daarna is hij als door de bliksem getroffen (=motorisch conflict: niet weg kunnen vluchten + een scheidingsconflict: angst om meegenomen te worden). Deze scene droomt hij iedere nacht (= recidief). Tot zijn 26ste lijdt deze jongeman aan epilepsie. Het lukt Dr. Hamer tot een conflictoplossing te komen door het naspelen van deze scène. Er wordt opnieuw een Sinterklaas "besteld" en de scène wordt in gang gezet. Opnieuw het rommelen en bonken op de deur. Als Sinterklaas dan eindelijk in de woonkamer is, wordt het spel omgedraaid en mag de jongen Sinterklaas uitgebreid zijn vet geven. De patiënt is sindsdien geheeld en heeft geen klachten meer.*

(zie ook: Dr. med. Mag. theol. Ryke Geerd Hamer, Vermächtnis einer Neuen Medizin, Teil 1, Amici di Dirk Verlag, 7. Auflage 1999, ISBN: 84-930091-0-5. Hieronder verder aangehaald als "Goldens Buch Bd. 1", p. 143)

- *Een zuigeling wordt als hij 6 maanden oud is aan een darmfistel geopereerd. Om de wond te kunnen reinigen wordt het kind door de ouders aan armen en benen vastgehouden.*

De baby schreeuwt daarbij moord en brand (= "motorisch conflict": niet kunnen vluchten).

Het kind vertoont in de volgende maanden een vertraagde ontwikkeling. De ouders die de 5 biologische wetten kennen, vinden het conflict 6 maanden later terug en lossen het op door het na te spelen.

De vader vertelt: "We hebben hem opnieuw neergelegd en mijn vrouw had hem een beetje op de bibs neergedrukt. Daarmee werd hij opnieuw aan het conflict herinnerd. Vanaf het moment dat ik hem aan de benen vasthield verdween alle vrolijkheid en lachen uit zijn gezicht. Zijn ogen waren wijd opengesperd in afwachting van de pijn die komen zou. Het was zo duidelijk te zien. Mijn vrouw drukte een beetje aan de kant van de operatiewonde. Hij was helemaal gespannen, panisch, tegen schreeuwen aan.

Ik maakte mijn greep los zodat mijn hand nog gewoon op die plek lag. Eigenlijk had ik verwacht dat hij zou spartelen met zijn benen, maar hij bewoog niets, hij bleef roerloos liggen. Ik wachtte. Plotseling bemerkte ik toch een kleine beweging in zijn benen.

Ik overdreef en deed alsof hij mijn handen kon wegdrücken. Ik stak mijn handen omhoog en ging een stap terug. Hij keek mij na. Opnieuw ging ik terug en nam zijn beentje vast, maar niet zo krachtig als daarvoor. Mijn vrouw drukte opnieuw op zijn bibs. Toen volgde er een duidelijker beweging van zijn benen. Ik liet mij weer wegdrücken. Deze beweging deed ik wel 10 tot 15 keer. Elke keer werden zijn beenbewegingen wat duidelijker en krachtiger en uit zijn ogen verdween langzaam de angst en paniek. Aan het eind was het voor hem een spelletje en hij lachte.

*Terwijl ik dit nu schrijf moet ik aan Dr. Hamer's uitspraak denken: **"Een conflict is pas opgelost, wanneer de betrokkene erom kan lachen"**. Hoe waar is dat! Hij lachte voluit! Het was mooi om te zien hoe vrij hij zich voelde. Hij drukte met zijn benen door en ik liet mij naar achter op de rug tuimelen. Eerst hadden zijn benen zo goed als geen kracht. Nu maakte hij strekbewegingen. We vonden het wonderbaarlijk om te zien hoe deze situatie veranderd was. We besloten het spel de volgende dag te herhalen. De volgende morgen waren we verrast: hij had doorgeslapen en dat voor het eerst sinds maanden! We stelden ook vast dat zijn handjes warmer waren en dat hij veel evenwichtiger was en veel minder zeurde dan voorheen. We speelden nog éénmaal het spel. Geen paniek meer in zijn ogen: hij wou me onmiddellijk "omgooien". Na 2 dagen stopten we met dit spel, we wilden het niet te vaak doen.*

*De nachten daarna sliep hij goed door. Dat was geen toeval geweest. Zijn kruipbewegingen verbeterden **zich** langzaam gedurende 2 weken na de conflictoplossing. Het was duidelijk te zien dat hij bij het draaien, kruipen en oprichten en daarna bij het lopen steeds actiever werd. Zes weken na de conflictoplossing zette hij zijn eerste stappen. Nu is hij 2,5 jaar en heeft hij alle achterstand ingehaald.*

Onderzoek wijst op een "normale ontwikkeling". (zie : www.germanische-heilkunde.at/ervaringsberichten).

Rituelen uitvoeren

Rituelen zijn krachtige symbolische handelingen, waarmee men plannen of besluiten bezegelt. Het zijn geen overblijfselen uit de geschiedenis, maar wel krachtige therapeutische werktuigen, die we gericht kunnen inzetten, samen met de kennis van de 5 biologische natuurwetten.

Doel is het onderbewustzijn te informeren en het opnieuw te programmeren.

Bv. wanneer men de scheiding van een partner nog niet verwerkt heeft (= scheidingsconflict), kunnen we met een ritueel een streep zetten onder het gebeurde en helemaal los komen van de partner.

Voorbeelden:

- Ik bezoek nog één keer de plaats waar ik met mijn ex-partner ben geweest. Ik steek een kaars aan en dank het lot voor deze gezamenlijke tijd, voel dankbaarheid en laat het verleden eindelijk los.
- Ik brand wierook en steek een geurkaars aan.
- Ik maak een vuur en werp de brieven van mijn partner in het vuur en maak mij in gedachten los van hem/haar.
- Ik nodig nog één keer mijn partner uit en maak mij dan zeer bewust en formeel los.



Bij een hangend "aanval-in-de-rug-conflict" kunnen we een beschermingsritueel overwegen. Een hangend territorium-markeringsconflict kunnen we beëindigen door een ritueel, waarbij we onze territoriumgrenzen duidelijk vastleggen. Belangrijk is dat we "op het punt komen" dat we er met ons ganse hart bij zijn. Hoe meer gevoel we erin leggen, des te beter werkt het. Het beste is het ritueel dat spontaan bij je opkomt.

Religiositeit, bidden en mediteren

Door bidden of mediteren trachten we ons te verbinden met een hogere kracht, met God of een engel of met onze beschermengel.

De motieven om te bidden zijn voor iedereen verschillend en ieder moet het op zijn eigen manier doen.

De verbinding met "hierboven" is even belangrijk als onze aarding, dwz. met beide voeten op de grond staan.

Iemand die een goede band heeft met de geestelijke wereld is niet zo vatbaar voor conflicten.

Iemand die weet dat het leven slechts een kort intermezzo is op een lange reis wordt niet zo snel op het verkeerde been gezet want zijn fundament is stevig en onverstoortbaar.



Bij bidden en mediteren met betrekking tot een conflict zullen we niet dezelfde fout maken als de jonge vrouw in het praktijkvoorbeeld op p. 52.

Bidden kan ook vragen zijn. Bidden om hulp. Het is in orde om om hulp te bidden wanneer men vast zit in een conflict of wanneer een conflict uitzichtloos lijkt.

Als we hulp vragen, krijgen we die altijd van de geestelijke wereld.

Ieder van ons heeft een beschermengel, die ons graag helpt als hij mag ingrijpen. D.w.z. wanneer de interventie past in ons levensplan.



Als behandelaar heb ik de gewoonte om in stilte verzachting of genezing voor de hulpzoekende te vragen. Dit vragen maakt bescheiden. Ik denk dat elke patiënt om genezing kan bidden. Het maakt niet uit in welke fase iemand zich bevindt: we worden geholpen!

Verontschuldigen, weer goed maken

Vele conflicten blijven actief omdat we onszelf niet kunnen verzoenen met wat er gebeurd is. Meestal zijn het ondoordachte woorden en daden die iemand kwetsen.

Voorbeeld:

- Iemand pleegt uit angst vluchtmisdrijf.

- Een man bedriegt zijn vrouw éénmaal en heeft daar jaren later nog steeds een slecht geweten over. Na vele jaren "biecht" hij zijn misstap aan zijn vrouw op. Dit kan een schouder-ZBS veroorzaken.

Een slecht geweten start normaal gesproken met een schouder-ZBS. Het kan echter ook tot een "spoor" van een willekeurige ander conflict worden.

Het gaat hier niet om recht of onrecht naar morele of juridische maatstaven, maar om het persoonlijk ervaren iets verkeerd te hebben. Een moordenaar of een verkrachter die geen spijt heeft van wat hij gedaan heeft, heeft ook geen conflict. Er start dan geen ZBS. Dat hij ooit door het lot de rekening gepresenteerd krijgt, is een andere zaak. Kwellend schuldgevoel blijft bestaan, wanneer men zijn schuld niet onder ogen heeft gezien en probeert deze te verdringen. Wanneer men zijn schuld erkent, lossen schuldgevoelens merkwaardig genoeg vaak op.

Ook al moet men zijn trots "overwinnen", toch is het goed om door formele verontschuldiging en verzoening het conflict op te lossen. ⁽²⁸⁾

Het zinnetje: "Het spijt me" doet vaak wonderen!

Lachen

Met humor wordt het leven lichter! Dat kunnen we van de zuidelijke volkeren leren. Niet alleen olijfolie en tomaten zorgen ervoor dat zij ouder worden, maar vooral hun lichtheid en vrolijkheid dragen hier toe bij!



Met humor kunnen we conflicten en crises beter overwinnen. Zo nemen we onszelf en het leven wat minder serieus. Met verbeterheid en krampachtigheid win je niets als je een conflict wilt oplossen. Wanneer de krampachtigheid verzacht met het lachen, hebben we gewonnen!

Het conflict achter zich laten

Ieder van ons weet wat te doen op de WC: een hoopje leggen,... spoelen,... klaar!!

Dit is een eenvoudig proces, reeds duizend maal "beproefd". Stel je nu het volgende voor: iemand doet zijn hoopje. Maar in plaats van door te spoelen gaat hij met de WC-borstel de uitwerpselen in stukjes verdelen. Absurd? Zonder twijfel! Maar in wezen doen wij dat telkens opnieuw!

In plaats van conflicten (= inhoud van de uitwerpselen) weg te spoelen en te vergeten, dragen wij ze dagen-, weken-, maanden-, jaren-, soms een heel leven lang met ons mee. (= "Hangend conflict").

Vaak beseffen we het niet eens!

Peinzend en piekerend blokkeren we onze levensenergie. Voortdurend denkend aan oude lasten uit het verleden, vergeten we hier en nu te leven!

⁽²⁸⁾ vertrouwend in de gerechtigheid

Weg met al die oude rommel!

Laat ons onze lessen trekken uit het verleden, maar laten we de ballast achter ons laten!

Zo kunnen we elke dag opnieuw beginnen!

Zingen en dansen

Bij traditioneel dansen en zingen "verwerken" we weliswaar geen conflicten, maar de energie komt in beweging. Dat helpt ons op alle niveaus bij de conflict-oplossing.

De danstherapie en de muziektherapie zullen in de toekomst door de kennis van de 5 biologische natuurwetten zeker waardevolle impulsen krijgen.

Het conflict relativeren ("melkweg-therapie")

Bekijk het universum: 300 miljard zonnen en planeten!

De aarde is een kleine planeet aan de rand van het sterrenstelsel. Eén van de miljarden anderen.

Op deze aarde leven we met ca. 7 miljard mensen. Ieder van ons vindt zichzelf zeer belangrijk. - Het centrum van de wereld, ieder voor zich!

Vanuit kosmisch standpunt zijn we echter minuscuul klein. Stofkorrels van de kosmos, minuscule cellen in een reusachtig organisme! Waarom nemen we onszelf zo serieus? Wat onbelangrijk zijn eigenlijk onze "mini-probleempjes"! In het verruimen van onze horizon kunnen we alles weer in de juiste proporties zien.



*"... Voorbij de wolken moet de vrijheid grenzeloos zijn.
Alle angsten, alle zorgen, zegt men,
blijven daaronder verborgen en dan wordt
wat ons zo groot en belangrijk lijkt,
plotseling nietig en klein ..."*

(Lied van Reinhard Mey)

Gezondheid en conflictoplossing visualiseren

Onze gedachten en beelden zijn krachten die zich mettertijd materialiseren. Negatieve gedachten en ramp-scenario's materialiseren zich net zo als positieve gedachten en blijde voorstellingen.

Ook wanneer het conflict niet reëel opgelost kan worden, moeten we niet in het ziek-zijn blijven steken.

Kijk vooruit! Wanneer we ons onze gezondheid of de oplossing van het conflict met intense beelden en gevoelens kunnen voorstellen, zetten we sterke krachten in beweging. De wens van vandaag is de realiteit van morgen. Het meest werkzaam zijn visualiseringsoefeningen in "sluimertoestand". Deze ontspannen waaktoestand is het alpha-ritme van de hersenen.

Het is het bereik waarbij we beginnen te dromen en innerlijke beelden vanzelf verschijnen. Visualiseringsoefeningen kun je het beste dagelijks op een vast tijdstip doen, bv. door 's morgens voor het opstaan of 's avonds voor het slapen gaan 5 minuten in bed liggend te visualiseren.

Voorbeeld:

Iemand lijdt al jaren aan lage rugpijn omdat hij van kinds af aan het gevoel heeft niets waard te zijn (hangend conflict).

Mogelijke visualisering: bv. op een wondermooie bloemenweide dansen en lopen in een volledig gezond lichaam. Mijn wervelkolom voelt licht en vrij aan.

De donkere kindertijd geef ik erkenning en laat het dan achter mij. Ik verheug me op mijn nieuwe levensgevoel!

Bachbloesemtherapie

De Engelse arts Dr. Edward Bach (1886-1936) kwam in de loop van zijn leven tot het inzicht dat al het lichamelijke lijden een ziels- of spirituele oorzaak heeft. Zijn laatste levensjaren wijdde hij helemaal aan het onderzoek naar natuurlijke geneesmethoden zonder bijwerkingen.

Met een aangeboren gevoeligheid zwierf hij door de bossen van Wales en spoorde de eigenschappen van verschillende planten op.

Toen hij in 1936 stierf had hij een systeem van 38 bloesem-concentraten ontwikkeld, afkomstig van bloesems van wilde planten, bomen en struiken. Ziekte is volgens Dr. Bach een reactie van het lichaam op verstoringen in de ziel (conflicten). Met Bach-bloesems worden negatieve ervaringen niet onderdrukt, maar omgezet in positieve grondhoudingen.

Zo kan bv. wilg door zijn eigenschappen ons helpen voorbij ongerechtigheden te vergeten en los te laten. Zorgelijke, door zelfmedelijden en verbittering geblokkeerde mensen kunnen met behulp van wilg beter worden.

Dr. Bach gaf aan chronische zieken steeds weer het advies niet op de lichamelijke symptomen te letten, maar hun zielsontwikkeling op de eerste plaats te zetten.



Wanneer men er in slaagt het oorzakelijke zielsniveau te harmoniseren, verbeteren de lichamelijke klachten vanzelf. Bachbloesems laten zich in de praktijk nauwelijks symptomatisch inzetten omdat er in het "Bachbloesem-systeem" geen conflict-orgaan samenhang bestaat.

Wel zijn ze goed inzetbaar in de conflictactieve fase, maar ook ter ondersteuning van de moraal in de genezingsfase. De keuze van het middel kan rationeel-logisch, door intuïtie of door de patiënt zelf plaatsvinden.

Men kan de patiënt bv. zelf zijn middel laten kiezen.

- Bij alle keuzemethoden het "universum" om ondersteuning vragen!

Tekentherapie

Op papier gebrachte innerlijke beelden (imaginatie) brengen onbewuste behoeften, zoals conflicten, in de vorm van dieptepsychologische symbolen tot uiting en kunnen zo worden uitgedrukt en beleefd. Met ondersteuning van een therapeut wordt in een veilige omgeving de terugblik op traumatische scènes mogelijk. Gevoelens en door conflicten veroorzaakte spanningen worden toegelaten. Door het beeld vanuit een ander standpunt en van een afstand te bekijken, kunnen innerlijke verbanden erkend worden. Deze nieuwe waarneming maakt het vinden van creatieve probleemoplossingen gemakkelijker - eerst op papier en daarna in de realiteit.



Tekentherapie ⁽²⁹⁾ is bijzonder geschikt voor mensen die intellectueel (op gespreksniveau) niet bereikbaar zijn, bv. door te jonge leeftijd (kinderen), bij geestelijk gehandicapten of geconstelleerde patiënten (bv. autisme).

Ook kan het nuttig zijn voor mensen met oude, "diep verborgen" conflicten of gewoon mensen die zich aangetrokken voelen om te tekenen.

Telepathische boodschappen zijn innerlijke beelden. Innerlijke beelden zijn telepathische boodschappen. Beelden zijn in-form-atie. Beelden vormen materie. Met beelden vormen wij onze toekomst, bewust of onbewust.

Psychotherapie

De psychotherapie mag hier zeker niet achterwege gelaten worden. Doel is uiteraard de ziel te helen.

De laatste decennia hebben buitengewoon veel psychotherapeutische technieken voortgebracht. Het veld is zelfs voor "insiders" onoverzichtelijk geworden.

Als wegwijzer in het oerwoud der methodes kan het spreekwoord: "Wie heelt, heeft gelijk" gelden. Elke methode die ons uit de conflictactiviteit helpt "is goed" en is "de juiste". (Op lichamelijk symptoomniveau is deze bewering natuurlijk minder geldig).

Cruciaal zijn twee zaken:

Ook de psychotherapeut zal met de patiënt eerst een reële conflictoplossing trachten te vinden. Reële conflictoplossing betekent een biologische oplossing van het conflict en laat qua effectiviteit alle psychologische kunstgrepen ver achter zich.

De psychotherapeut zal op basis van de 5 biologische natuurwetten werken.

(29) zie : www.maltherapie-zentrum.at

De beste psychotherapeut is arts en de beste arts is ook psychotherapeut.

Ook de psychotherapie zal in het kader van de 5 biologische natuurwetten een heel andere basis krijgen. Dit werk zal door specialisten van de respectievelijke psychotherapeutische vakrichtingen verwezenlijkt moeten worden. ⁽³⁰⁾

Matrix Reimprinting

Deze zeer effectieve behandeling is een verdere ontwikkeling van de inmiddels bekende EFT ("Emotional Freedom Techniques"). De grondlegger Karl Dawson gaat ervan uit dat bij een conflictschok een deel van onze ziel afsplitst en daarbij "bevriest". Men tracht in verschillende stappen met dit deel ("echo" = energetic conscious hologram) in contact te treden en het te overtuigen dat deze afsplitsing goed bedoeld was, maar nu niet meer noodzakelijk is. Karl Dawson kent de 5 natuurwetten onder de naam "Meta-Health".

Familie-opstellingen

Familie-opstellingen zijn de laatste jaren erg in de mode gekomen. Hierbij ontmoeten meerdere mensen elkaar onder begeleiding van een opstellingsleider in één of meerdere bijeenkomsten, om problematische relaties met nog levende of reeds gestorven familieleden op te lossen. Dr. Hamer houdt niet van zulke "familie-striptease".



(30) Vb. Psychoanalyse naar S. Freud, Dieptepsychologie naar C.C.Jung
Individuele psychologie naar Adler, Autogene Training van F. Schultz,
Bio-energetica van W. Reich, A. Lowen, Hypnosetherapie van Milton Erickson e.a.,
Transactionele analyse van E. Berne, Logotherapie van V. Frankl, Neuro-
linguïstische Psychotherapie (NLP) van P. Schütz e.a., gedragstherapie (vele vertegenwoordigers)

Naar mijn mening brengen familie-opstellingen het gevaar met zich mee dat instabiele mensen nadien nog verwarder kunnen worden en er is ook het gevaar van emotionele afhankelijkheid. Zelf heb ik éénmaal een opstelling meege maakt en ik had deze ervaring niet willen missen. Mijn eigen rol in het "levenstheater" is veel duidelijker geworden.

Ik zag in dat het niet constructief is om boos te zijn op sommige mensen, omdat iedereen gelooft dat hij gelijk heeft. Hoewel het pijnlijk was, deed het me ook goed om in de rol van een ander te kruipen en zijn blokkades te voelen.

Mijn horizon is erdoor verbreed omdat ik andere mensen ineens beter kon begrijpen en zelfs kon voelen hoe zij zich innerlijk voelden. Daardoor ontstond de behoefte met deze mensen in het reine te komen en de wens tot verzoening. Wanneer familie-opstellingen begrip en verzoening bewerkstellingen is dat een goede zaak, ondanks het risico.

Ik denk dat opstellingen ook een mogelijkheid voor conflictoplossing in de zin van de 5 biologische natuurwetten kunnen zijn, als men dit als doel vooropstelt. Zeer waardevol vind ik Bert Hellingers empirisch ontdekte ordeningsprincipes in families en groepen. ⁽³¹⁾
(Meer aspecten rond dit thema, zie vanaf p 324).

Reïncarnatietherapie

Terug gaan in de tijd, onder de begeleiding van een therapeut of alleen (bv. in een meditatie), is zinvol wanneer het conflict ver terugligt in de tijd, of in de vergetelheid is geraakt. Doel is het conflict terug te vinden en door het "omhoog te halen" kan men het nog éénmaal doorleven en op die manier oplossen.

- *De auteur Christopher Ray beschrijft in zijn boek "100 dagen hartinfarct" ⁽³²⁾ hoe hij, door een terugvoering in de tijd, zelf een territoriumconflict in de baarmoeder oplost. Hij bevindt zich met zijn tweelingzus in de baarmoeder wanneer zijn moeder beslist tot een abortus. Dat lukt slechts gedeeltelijk: zijn zusje sterft en wordt uitgedreven = territoriumverliesconflict (hij ervaart zijn zus als deel van zijn territorium). Hij wordt zelf geboren, maar vanwege de onbewuste herinnering heeft hij tijdens zijn leven veel hartklachten. Na 60 jaar conflictactiviteit lost hij het conflict op door de terugvoering. De volgende 100 dagen heeft hij een serie hartinfarcten die hij met veel geluk overleeft. Zijn chronische angina-pectoris klachten die hij voordien had, zijn vervolgens helemaal verdwenen.*

(31) Bert Hellinger, Ordnungen der Liebe, Carl-Auer Verlag Heidelberg, 8. Uitgave 2007

(32) Monika Berger-Lenz & Christopher Ray, Neue Medizin 8, 100 Tage Herzinfarkt, Faktuell Verlag, Görlitz 2009



Zoals men ziet, zijn terugvoeringen (of "afgeleiden") wel wat riskant. Het kan gevaarlijk zijn de sluier van de vergetelheid op te lichten: we vergeten niet zomaar: vergeten is een zinvolle bescherming!

Dr. Hamer: "Oude conflicten, m.n. territoriumconflicten, kan men beter niet oplossen". Denk bijvoorbeeld aan de bedrijfschef die een leven lang een territoriumconflict i.v.m. het werk met zich meedraagt. Wanneer hij met pensioen gaat sterft hij enkele weken nadien in de genezingscrisis aan een hartinfarct.

De Amerikaanse Brandon Bays geeft een duidelijke handleiding voor terugvoering in de tijd in haar boek "The Journey" ⁽³³⁾. Haar methode is zeer nuttig voor ons doel.

In de reïncarnatietherapie tracht men tot in vorige levens door te dringen en hoopt de oorzaak voor problemen in dit leven terug te vinden.

Deze methode is zeker werkzaam, want er zijn al talrijke successen beschreven. Het overzicht over meerdere incarnaties en de parallellen met huidige levensproblemen kunnen heilzaam werken. Dat geldt ook voor de zwaktes en de voorkeuren die men reeds in een eerder leven had.

(33) Brandon Bays, The Journey – Der Highway zur Seele, Ullstein Verlag, Berlin, 9. Aufl. 2008

Anderzijds denk ik dat de natuur niet zomaar een barrière tussen de verschillende levens heeft ingesteld. Het is duidelijk de bedoeling dat we ons volledig op dit leven concentreren, i.p.v. in het verleden te blijven graven.

Wat is het nut te weten wie we waren en hoe we toen geleefd hebben, of we arm of rijk waren en welk beroep we hadden? - Misschien is het interessant om te weten, maar het brengt ons niet echt verder!

Wat ons wel verder brengt is onze naasten zo te behandelen als we zelf behandeld willen worden.

Onze levensopdrachten (= hoofdproblemen, hoofdconflicten) onder ogen zien en oplossen in het hier en nu, dat brengt ons verder! Daarmee hebben we tot het einde van ons leven genoeg te doen!

Ik ben misschien terughoudend wat de reïncarnatietherapie betreft, maar het weten dat we steeds opnieuw geboren worden, met als voornaamste doel, onze geestelijke-zielsontwikkeling, zou tot gevolg moeten hebben dat we steeds bewuster worden. Dit weten is naar mijn mening de basis van een zinvol leven en een leven vrij van angst!

Helen door volledige verantwoordelijkheid te nemen

Deze wonderlijke, ongelooflijk betoverende methode werd voor het eerst door Dr. Ihaleakala Hew Len in Hawaï toegepast. Kort gezegd kunnen we zieke mensen, onszelf en de aarde op volgende manier helen:

- Ik zie de zieke mens en erken zijn ziekte en al zijn lasten.
- Ik erken dat deze ziekte of deze zieke mens ook met mij te maken heeft, want de buitenwereld is een spiegel van mijn innerlijke wereld.
- Ik neem daarom de volle verantwoordelijkheid voor het lijden dat ik ergens mee veroorzaakt heb.
- Ik wil dat weer helemaal goedmaken en zeg: "*Het spijt me dat ik deze ziekte mede veroorzaakt heb*".
- "*Vergeef mij a.u.b, mijn schepper*". En ik vergeef ook mijzelf!"
- Ik zeg: "*Dank u dat u mij de kans geeft deze (mijn) ziekte te helen*".

Meer hierover zie: <http://de.spiritualwiki.org/Wiki/Ho'oponopono>.

Mijn "wissen-nieuw"- therapie

Ik heb zelf een methode ontwikkeld die ik gebruik in mijn praktijk. Graag wil ik deze hier voorstellen. Ze kan mensen helpen die:

- het conflict niet reëel kunnen of willen oplossen, bv. *een vrouw doet afstand van de zorg van haar kinderen na de scheiding van haar partner*.
- het conflict of conflictsporen (bv. allergieën) nog steeds met zich meedragen, ofschoon het al lang geen thema

meer is. Deze hebben zich in het onderbewuste vastgezet en verhinderen een volledige oplossing.

Voorwaarde voor deze "wissen-nieuw"- therapie, is dat het conflict bekend is. We hebben dus eerst een gesprek waarbij we het conflict blootleggen en gaan dan als volgt te werk:

Stap 1 : bid om geestelijke ondersteuning

In stilte of hardop om geestelijke hulp voor de oplossing van het conflict of om hulp voor de patiënt vragen. (De verbinding met God herstellen).

Stap 2 : het conflict benoemen en het doel bepalen

De therapeut benoemt het conflict nog één keer en vraagt de patiënt of hij bereid is om dit nu op te lossen. De patiënt bevestigt dit hardop.

Stap 3 : het conflict omhoog halen (ca 5 min)

- Laat de patiënt in een prettige omgeving liggen en dek hem toe.
- Doe het homeopathisch middel *uranium metallicum D60* (verdund met water of alcohol) in een verstuiver en verstuif dit over het betrokken orgaan (bv. maag) en het overeenkomstige hersengebied (bv. rechter slaap).
- Behandel dan hetzelfde orgaan en hersengebied met een hoge-frequentie-electrode met gemiddelde intensiteit gedurende ca. 5 min .



- De patiënt moet tijdens deze 5 minuten de conflictsituatie met gesloten ogen nog één maal herbeleven.
- Naar het einde toe zal hij zich zijn conflict voorstellen als een donkere "onweerswolk" die boven hem zweeft .

Stap 4 : Het conflict onder ogen zien (ca 1 min)

Verzoek de patiënt het conflict onder ogen te zien. Laat hem in gedachten of hardop bedanken voor deze situatie: *"Dank u dat ik deze situatie mocht ervaren om hieruit te kunnen leren!"*

Stap 5 : het conflict "wegzenden" (ca 3 min)

De patiënt stelt zich nu voor hoe de donkere conflict-onweerswolk wegdrijft en hoe de hemel opnieuw blauw wordt. Hij geniet van het vrije, lichte gevoel.

Stap 6: het oude door het nieuwe vervangen (ca 15min)

Nu wordt wat geleerd is door een positieve nieuwe gedachte "ingeprent". Deze gedachte moet gedurende 15 min. zeer intensief gedacht en gevoeld worden.

Meer moet de patiënt bij deze stap niet doen. Als de patiënt bv. tijdens zijn schooltijd eigenwaardeconflicten geleden heeft door pesterijen dan kan hij nu een nieuwe gedachte verankeren: *"Ik ben nu een nieuw mens. Ik ben volwassen en sterk. Ik vertrouw op mijn vaardigheden"*. De patiënt zal zoveel mogelijk in dit nieuwe prettige gevoel trachten te "baden" zodat dit idee en gevoel zijn ziel en lichaam volledig vullen.

De verankering van dit nieuwe gevoel ondersteun ik door de volgende handelingen:

- Met een verstuiver het homeopathisch middel *dil. Adamas (Diamant) D6*, verdund met water of alcohol op het betrokken orgaan en overeenkomstige hersengebied te verstuiven.
- Harmonische muziek spelen die de ziel van de patiënt aanspreekt. (bv. "Wie in Himmel" van Stefan Nilsson).
- Om de diepe ontspanning van de patiënt gedurende deze stap te bevorderen, zet ik bij hem een bril op die verschillende lichtprikkels naar de gesloten ogen stuurt. ⁽³⁴⁾
- Rechts en links van het hoofd worden ferriet-magneten⁽³⁵⁾ met beide zuidpolen naar binnen (dus afstotend) aangebracht.
- Ter hoogte van het betrokken lichaamsdeel worden eveneens twee ringmagneten ⁽³⁶⁾ geplaatst. (Zie foto: links en rechts van de buik, om de darm te bereiken.)

Stap 7: de toekomst voorstellen (ca 3 min)

De patiënt stelt zich een toekomstige moeilijke situatie voor, waarin hij zich met zijn nieuwe gevoel kan beschermen.

⁽³⁴⁾ Ik verwijs hiervoor naar de 'knipperlichtbril' Spectral Vision Professional 1 van de Firma Mindworld Mentalsysteme.

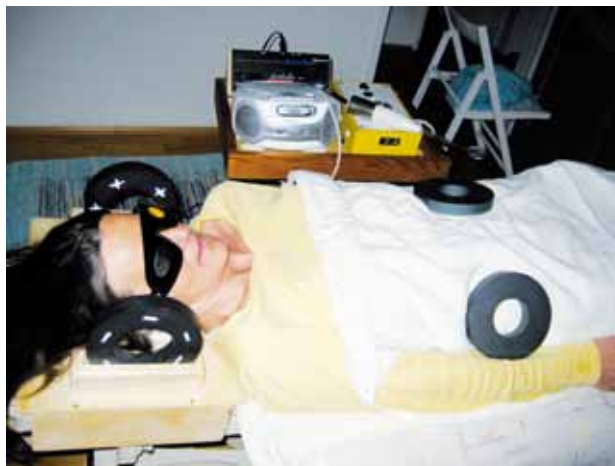⁽³⁵⁾ Ik verwijs hiervoor naar de Ferriet-ringmagneten, maat 156 x 80 x 25,4 Gewicht 1660 g, verkrijgbaar bij www.magnetladen.de. Voor een stabiele plaatsing op het hoofd wordt een zelf gebouwd houtstatief gebruikt. De beide zuidpolen van de magneten zijn naar binnen gericht.

⁽³⁶⁾ De beide ringmagneten kan men in stofzakken steken of omwikkelen met handdoeken, zodat het koude metaal niet onmiddellijk op de huid komt.

Foto: stap 6

De patiënte ligt met een "knipperlichtbril" ontspannen op de behandeltafel, terwijl ze geniet van mooie muziek. Haar opdracht is het nieuwe gevoel en de nieuwe gedachte te ervaren.

Om het hoofd- en buikgebied ziet men ringmagneten. Zij helpen de nieuwe informatie in de hersen- en lichaamscellen te verankeren. Op de achtergrond bevindt zich de technische uitrusting : de CD-speler, het hoge-frequentie-apparaat en de sturing van de bril.



Stap 8 : einde: dank u zeggen

We bedanken de geestelijke wereld voor haar hulp.

Huiswerk: Gedurende drie weken dient de patiënt de helende gedachte elke morgen en avond intensief bij zich te houden en te doorvoelen, totdat deze een deel van hemzelf is geworden. In het dagelijkse leven moet hij hier heel bewust mee omgaan.

Waarom gebruik ik elektrische prikkels tijdens het omhoog halen van het conflict (3e stap) en magnetische prikkels tijdens de nieuwe start (6e - 7e stap)?

Volgens de bevindingen van Viktor Schauberger en Walter Russell werken de eerste centrifugaal (dus "weg uit de materie") en werken de tweede centripetaal (dus "materieverdichtend"). De homeopathische middelen bevorderen deze "dematerialisering" en "materialisering".

Het belangrijkste is waarschijnlijk het omhoog halen van het conflict en nadien het wegzenden ervan.

Dit 8-stappenprogramma is slechts één van vele mogelijke processen: "er leiden vele wegen naar Rome!" Dit bevestigen ook vele brieven die ik ontving na de eerste uitgave van dit boek. Er worden ook zeer goede resultaten behaald met NLP (Neuro-linguïstisch programmeren), de quantum methode, Matrix-reimprinting, enz.

De therapie tijdig beëindigen

In de natuurgeneeskunde kennen we de grondregel dat men een geneesmiddel slechts gedurende een beperkte tijd mag innemen. (Bv. een theemengsel drinken gedurende drie weken.) Langer gebruik heeft geen zin. Deze grondregel geldt ook voor "Zielstherapie". Een goede therapie haalt het conflict eerst omhoog in het bewustzijn en maakt ons kort conflictactief. Daarna wordt er naar gestreefd het conflict op welke manier dan ook op te lossen. Wanneer de oplossing na een bepaalde tijdspanne niet lukt, moeten we de therapie beëindigen. Er bestaat nl. het gevaar dat men het conflict kunstmatig actief houdt, waardoor men het doel voorbij schiet. Goed bedoeld, maar met ongewenste gevolgen!

• Voorbeeld:

Een jonge vrouw lijdt een verliesconflict omdat haar moeder sterft. Zij neemt de gewoonte aan om dagelijks voor de moeder te bidden. Wanneer ze hier na jaren mee ophoudt, groeit er een grote eierstokcyste die vier maanden later gediagnostiseerd wordt.

Opmerking: i.p.v. deze gebeurtenis af te sluiten, houdt ze het verliesconflict actief door jarenlange dagelijkse gebeden. Door de onnodig lange conflictduur groeit er een grote conflictmassa. In plaats van een kleine cyste groeit er in de genezingsfase een grote. (Eigen archief)



Het fenomeen van de "eerste verergering"

Onder "eerste verergering" verstaat men in de natuurgeneeskunde het erger worden van de klachten bij het begin van de therapie. Deze verergering beschouwen natuurgeneeskundigen en homeopathen als een goed teken, of een teken dat de therapie "aanslaat". Bv. een chronische sinusitis (ontsteking van een van de bijholten van de neusholte) wordt acuut of matige hoofdpijn wordt een migraine-aanval.

Ook als masseur zie ik het als een positief teken wanneer bij het begin van een therapie de symptomen verergeren. Bv. wanneer de knie van een patiënt de dag na de behandeling meer pijn doet.

Dit uitleggen aan de patiënt, is natuurlijk een andere zaak... Hoe kan men dit fenomeen verklaren?

Toen ik jaren geleden voor het eerst intensief met de bevindingen van Dr. Hamer aan de slag ging en mijn eigen ziekten met de daarbij behorende conflictinhouden "doorploegde", werd ik zo ziek als ik nog nooit tevoren was geweest.

Wat was er gebeurd? - Mijn oude, deels nog onopgeloste conflicten, werden opgegraven en door het begrip van de verbanden, of herwaardering, opgelost.

Chronische processen moeten terug in het acute stadium geplaatst worden, wil men ze kunnen oplossen. Dat geldt zowel voor het lichamelijke niveau als voor het psychische. Ingekapselde etterophopingen (abcessen) kan men met bv. warmtebehandelingen laten "openbreken".

Een eerste verergering (bv. pijn en nog grotere zwelling) is daarbij onvermijdelijk.

Op welke manier bewerkstelligen natuurmiddelen en homeopathische middelen de genezing (= eerste verergering)?

Zou het kunnen dat het daarbij om een resonantiefenomeen gaat?

Niemand betwijfelt dat ieder mens een bepaald karakter of bepaalde zielseigenschappen heeft.

Dat geldt ook voor dieren en planten. Dat wordt ook in de natuurwetenschappen geaccepteerd.

Hoe zit het dan met "dode materie" zoals stenen, mineralen, zouten? Hebben deze dan ook een bepaald "karakter"? Alle materie is in oorsprong geestelijk en heeft daarom ook specifieke spirituele eigenschappen!

Zou het kunnen dat bv. het specifieke "karakter" van een plant (bv. Pulsatilla) overeenstemt met de specifieke conflict-actieve ziel van een mens en in resonantie hem helpt op weg naar genezing?

Is het mogelijk dat een passend middel de exacte impuls aan een individu geeft om uit de "innerlijke gevangenis" te breken?

Op organisch niveau versterken deze middelen de vagotonie, zodat na de eerste verergering een diepe heling kan volgen.

In de Bach-bloesemtherapie van Dr. Edward Bach (zie onderaan) wordt het genezingsprincipe van de essentie van "Lariks" duidelijk: het past bij mensen met weinig zelfvertrouwen.

Wanneer we de essentie van Lariks innemen, helpt dat het eigenwaardeconflict op te lossen. Deze genezingsimpuls leidt tot een eerste verergering (= vagotone genezingsfase) en daarna wordt het beter.

Interessant is dat chemische preparaten geen eerste verergering veroorzaken. Zij houden de patiënt door chemische stress onmiddellijk uit de vagotone genezingsfase en in de sympathicotonie.

Daarop is deze schijn-genezing gebaseerd.

Therapie – conflictactieve fase hersenniveau

Het is mij niet bekend wat men kan doen in de conflictactieve fase op het niveau van de hersenen, tenzij eventueel een hersen-CT te laten maken. Belangrijk is dat er geen tegenargumenten zijn om het conflict op zielsniveau op te lossen.

Therapie – conflictactieve fase lichaamsniveau

De meeste ZBS-en geven in de conflictactieve fase geen lichamelijke klachten. M.a.w. we voelen ons niet "ziek". Het lichaam functioneert in deze fase meestal zelfs uitgesproken goed. Men staat eigenlijk onder sympathicotone "doping" - een proces van de natuur om het conflict biologisch zo goed mogelijk te overbruggen.

De "tol" betalen we later in de genezingsfase in de vorm van een "genezingskater" (= vagotone genezingsfase). Ook wanneer we weten dat er een conflict is geweest op lichameniveau gebeurt in tegenstelling tot het zielsniveau niet veel waar we iets aan kunnen of moeten doen. Het lichaam is het "uitvoerend orgaan" van het overeenkomstige speciaalprogramma. De start begint op het zielsniveau en de sturing door de hersenen. Het lichaam heeft slechts invloed in het kader van sommige feedbackmechanismen. Bv. wanneer een darmtumor groeit wegens een onverteerbare ergernis (= conflictactieve fase), moeten we trachten dit conflict op zielsniveau op te lossen. Op lichaamsniveau moeten we ingrijpen wanneer het conflict te lang heeft geduurd en er een darmafsluiting (Ileus) dreigt. In dat geval zijn we dankbaar voor de moderne operatieve mogelijkheden en medicatie. Meer over therapeutische mogelijkheden op lichaamsniveau vindt men terug in het deel over de specifieke organen (vanaf p. 61).

Voeding

Of men nu conflictactief is, of in de helingsfase, of geen conflict heeft: gezonde, biologisch schone, gentechniekvrije en evenwichtige voeding is belangrijk !

In de conflictactieve fase zijn we geneigd minder te eten, maar het lichaam draait dan op volle toeren. Rauwkost of magere voeding worden in deze fase niet aangeraden (zeker niet voor magere mensen). Het weinige waar we trek in hebben moet energetisch en biologisch waardevol zijn. Zwaarlijvige mensen kunnen deze toestand benutten om wat af te vallen. Dat gaat in deze fase bijzonder gemakkelijk (uitgezonderd bij een actief existentieconflict). Ik heb vastgesteld dat ik mij in deze fase meer tot minderwaardige voeding (suikers, wit meel) aangetrokken voel dan in "goede tijden" omdat deze

onmiddellijke energie leveren in deze stressfase die veel energie vraagt. Laten we eerlijk zijn: ieder van ons weet eigenlijk wel wat gezonde voeding is. Ieder weet wel wat ons goed doet: biologisch, natuurlijk, volwaardig, evenwichtig en in de juiste hoeveelheid.

Ondanks dit weten zijn weinig van ons sterk genoeg om dat ook in de praktijk om te zetten. Hieronder beperk ik mij tot de volgende richtlijnen:



Voeding en kanker

Veel artsen en natuurgeneeskundigen geloven dat een gezonde voeding bescherming biedt tegen kanker. Vanuit de 5 biologische natuurwetten klopt dat ten dele, maar anders dan gedacht: gezonde voeding maakt het individu sterk, vitaal en energiek. Daardoor is men minder vatbaar voor conflicten en treedt kanker minder op.

Een slecht gevoed (afgetakeld) levenswezen (mens of dier) loopt meer risico op conflicten. Vb. eigenwaardeconflicten (men voelt zich minderwaardig), territoriumconflicten (men voelt zich te zwak om zijn territorium te verdedigen), ergernisconflicten (omdat men de strijd om "de brok" verliest).

Dat slechte voeding echter kanker zou veroorzaken, klopt niet. De verklaring dat gezonde cellen door zgn. carcinogene (kankerverwekkende) stoffen zouden degenereren en daardoor ongecontroleerd zouden gaan delen (= kankerdogma uit de RG) is een verkeerde aanname.

Kanker wordt altijd veroorzaakt door een emotionele conflictschok!

We kunnen echter niet alleen door een slechte voeding onze vitaliteit ondergraven. Ook door ander wangedrag of gifstoffen verzwakken we ons lichaam. Bv. door actief of passief roken, drugs-, alcoholgebruik, door te weinig, te veel of te eenzijdige beweging, door slecht te ademen of een slechte lichaamshouding.

Belangrijk: een gezond gevoed individu kan op basis van zijn vitaliteit beter met een genezingscrisis omgaan dan een verzwakt wezen.

Uiteraard is de levenskwaliteit en -verwachting groter wanneer men gezonde voeding gebruikt!

De sfeer tijdens het eten

De maaltijd genieten in een goede stemming, met vreugde en gepaste aandacht, werkt heilzaam. Eten en drinken wanneer men zich ergert, zorgen maakt of angstig is, maakt ziek.

Daarbij worden vaak sporen gevormd die door het hele leven trekken (= voedingsallergieën).

Eten tijdens TV-kijken of autorijden is eveneens riskant, omdat we niet kunnen weten of we het volgende moment een conflict kunnen ervaren.

Zuur-base-evenwicht

Verzuring is in de natuurgeneeskunde een gevleugeld woord geworden en is zelfs tot een dooddoener verworden waarmee bijna alle klachten worden verklaard.



Vanuit het oogpunt van de 5 biologische natuurwetten staat "verzuring" gelijk aan "conflictactiviteit". Stress, negatieve gedachten en gevoelens leiden tot een verzuurd lichaamsmilieu. We zijn dan niet alleen lichamelijk verzuurd, maar ook op zielsniveau!

Vagotonie maakt basisch. Positieve gevoelens en gedachten leiden tot een basisch lichaamsmilieu. Interessant is te weten dat minderwaardige voeding in het lichaam met betrekking tot het zuur-base evenwicht minder sterk opgemerkt wordt dan stress.

Deze bewering kan men zelf nagaan met een urine-pH waarde-test ⁽³⁷⁾. Een goed humeur, vreugde in het leven en positieve ervaringen laten het pH-gehalte van de urine tot meer dan 7 stijgen, zelfs wanneer de voeding niet optimaal is!

Vergelijkbare waarden (maar niet zo hoog) vindt men na het gebruiken van basenrijke voeding (zoals rauwkost, groenten, kruiden). Conflictueuze gebeurtenissen, een slecht humeur enz. leiden tot lage urine-pH-waarden (= zuur). In dat geval kan men zoveel wortelen of groenten eten als men wil, maar in zulk een zielstoestand, stijgt de pH-waarde niet opvallend!

De inname van basische poeders is een chemisch-minerale maatregel om de zuurgraad te doen dalen. Dit kan zinvol zijn bij maagzuur, maar om een duurzame daling van de pH van het lichaam te verwezenlijken zijn deze mengsels naar mijn mening niet geschikt. Daarvoor moeten we ons innerlijk leven, onze levens- en voedingsgewoonten veranderen! Organisch gebonden basen in de in ons dagelijkse fruit en groenten, in gekiemde zaden, bitterkruiden, enz. worden door het lichaam veruit beter opgenomen dan anorganische poeders.

Edgar Cayce, "de slapende profeet", beveelt 80 % basisch reagerende en slechts 20 % zuur reagerende voedingsmiddelen aan. - Vertaald naar het zielsniveau: om gezond te blijven, is het van belang om 80 % van de dag ontspannen en in een vrolijk humeur te zijn, en slechts 20 % in stress.

De krachtigste basische stoffen zijn wildgroeiende kruiden zoals paardebloem, duizendguldenkruid, salie, pepermunt, madeliefjes, brandnetel, melisse en vele andere.

Deze apotheek van "God" kost niets en is duizendmaal krachtiger dan al die dure, verpakte producten in de winkel.

Men kan ze plukken tijdens het wandelen en fijngesneden zijn ze zeer smakelijk in vele biologische gerechten.

Basische drank van wilde kruiden:

Neem een handvol wilde kruiden, snijd deze fijn in een maatbeker en overgiet met 1/4 l. koud water. Met de staafmixer mixen en door een zeef gieten, klaar. - Het groene sap opdrinken. Als basenkuur in de lente bijzonder aanbevelenswaardig: een drank vol levenskracht!

(37) Ik verwijs hierbij naar het "test-strips Uralyt-U pH 5.2 – 7.4" van de firma Madaus

Hoeveelheid eiwit

Volgens de WHO ligt de aanbevolen hoeveelheid eiwit in de voeding tussen de 30-35 g/dag. De Nederlandse prof. Oomen onderzocht deze bewering en ontdekte dat er in Nieuw-Guinea een stam leeft, die zich voornamelijk voedt met zoete aardappelen. Er wordt bijna geen vlees gegeten. Volgens de RG zou er zich bij dit volk met 9 - 24 g eiwit/dag al eeuwenlang een ernstig eiwittekort voordoen.

Deze mensen zouden aan spieratrofie, bloedarmoede of hongeroedeem moeten lijden.



Het tegendeel is echter waar: dit volk is zeer vitaal en uitgesproken gespierd!

Men wilde deze tegenstrijdigheid verklaren en ontdekte dat de anaërobe bacterie (clostridium) in de darm met behulp van koolhydraten en stikstof uit de lucht eiwitten produceren. Ook vit. B12, dat hoofdzakelijk in dierlijke voeding voorkomt, wordt door darmbacteriën uit plantaardige voeding gesynthetiseerd. ⁽³⁸⁾

Studies wijzen er op dat de westerse mens zich met te veel vlees regelrecht "dood eet".

Te veel dierlijke eiwitten belasten het lichaam onnodig en verzuren het. Dat geldt in het bijzonder voor varkensvlees. Een einde van het westerse vleesvetmesten zou niet alleen ons mensen goed doen, maar ook Moeder Aarde! Dieren lijden enorm door de intensieve veeteelt.

Bovendien gaat 3/4 van de voedingsenergie verloren door de omweg via het dier (voedingsgranen) - valselijk "veredeling" genoemd.

We zouden de aarde een deel van haar oppervlakten kunnen teruggeven, die we vandaag nog voor de teelt van veevoer nodig hebben, wanneer we zouden afzien van het eten van vlees.

Ik geloof dat we er beter aan zouden doen het offer van onze lieve dier-kameraden niet aan te nemen.

⁽³⁸⁾ Zie Dr. Ralph Bircher Geheimarchiv der Ernährungslehre, p. 40 – 44, Bircher-Benner Verlag Bad Homburg, 11. Aufl. 2007

De hoeveelheid voedsel

In onderzoek rond voedsel werd vastgesteld dat ratten die van het begin af aan overvloedig te eten hadden, sneller uitrijpten, groter werden, maar ook sneller ouder werden en vroeger stierven.

Bij voortdurende overvloedige voeding leefden ratten ca. 600 dagen. Bij karige voeding waarbij de ratten steeds wat hongerig waren, leefden ze gemiddeld 900 dagen. Deze ratten waren weliswaarwat kleiner, maar sterker, intelligenter, nieuwsgieriger en vitaler dan hun goed doorvoedde soortgenoten ⁽³⁹⁾.

De vitalste volkeren der aarde leven niet in het meest welvarende westen, maar in de arme berggebieden in Azië!

Eenvoudig leven en een sobere voeding lijken dus helemaal niet te schaden. Maat houden is voor de meeste mensen een noodzakelijkheid. Voor ons is het echter een deugd en werkt het levensverlengend!

Effectieve micro-organismen (EM)

EM werden ontdekt door de Japanse landbouwwetenschapper Prof. Dr. Teruo Higa.

EM is een mengeling van melkzuur- en fotosynthesebacteriën, gisten en schimmels.

EM worden wereldwijd in de landbouw, de industrie en de gezondheidszorg ingezet.

Ofschoon EM gewoonlijk niet als levensmiddel- of geneesmiddel is toegelaten, kan men ze toch inwendig gebruiken. Ik gebruik ze persoonlijk regelmatig als aanvulling van mijn bacterie- en schimmelreserves.

Als kuur neem ik dan gedurende één week één theelepel "EM1" in een glas water.

Intussen zijn er ook andere producenten zoals bv. de Firma AM+Plus active Micro-organismen.

Homeopathie



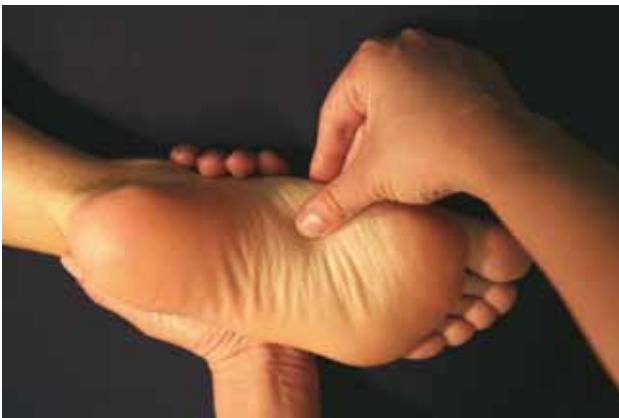⁽³⁹⁾ Zie Dr. Ralph Bircher Geheimarchiv der Ernährungslehre, p. 40 – 44, Bircher-Benner Verlag Bad Homburg, 11e druk, 2007

De klassieke homeopathie is een zachte methode die patiënten door alle fasen van een ZBS kan begeleiden. Voorwaarde is wel dat de therapeut zowel de 5 biologische natuurwetten als de klassieke homeopathie beheerst. Specifieke middelen kunnen hier niet aanbevolen worden, omdat, afhankelijk van de fase en de toestand van de patiënt, deze individueel bepaald moeten worden.

Massages

kunnen zowel in de conflictactieve als in de genezingsfase helpen.

- Lymfedrainage is een goed middel in de genezingsfase, zeker bij vochtophoping (oedeem).
- Klassieke bindweefsel-, voetreflexzone-, oorreflexzone- of acupunctuurmassage zijn toepasbaar in beide fasen. Het is wel van belang hoe en waar men deze toepast.
- Vanuit Chinees-energetisch oogpunt heerst er in het betreffende meridiaangebied in de conflictactieve fase een energietekort. Energietekort heeft energietoevoer nodig.



- De krachtigste prikkels worden met de minder gangbare bindweefselmassage toegepast. Deze behandeling is vooral zinvol bij chronisch-hangende conflictactiviteit.
- Osteopathie: onder deze "vlag" gaan verschillende manuele technieken schuil. Door middel van verscheidene druk-, strek- en bewegingsprikkels wordt getracht om klachten van het bewegingsapparaat te verzachten. De oude, minder hoogdravende beschrijving van "kraker" ligt mij beter. Dit is zowel in de actieve als in de genezingsfase zinvol. Bij klassieke en segment-massage wordt op een aangename manier energie toegevoerd. Met strek- buig- en kneedbewegingen wordt de stofwisseling en de toevoer van energie in het lichaam bevorderd. Inwendige organen

die getroffen zijn door een ZBS kunnen door huid- en spierprikkelers via de rug therapeutisch bereikt worden. (= Cuti-viscerale reflexboog).

- Via voet- en oorreflexologie kan men inwendige organen energetisch in harmonie brengen.

Massage werkt weliswaar niet direct op zielsniveau op het conflict in, maar de ontspanning die bereikt wordt, alsook het aangeraakt worden en het zich aan iemand kunnen toevertrouwen kan een geestelijke wending teweegbrengen. Een goede basis voor genezing!

Therapie: helingsfase op zielsniveau

Dr. Hamer benadrukt terecht dat helingsfasen niet behandeld hoeven te worden!!!

In de helingsfase repareert het lichaam zichzelf. Het is een regeneratieperiode.

Helingssymptomen als "ziekte" proberen weg te behandelen is een gevolg van onwetendheid rond de biologische samenhangen. (= Oude Geneeskunde).

- Het is echter wel zinvol de genezingsfase mentaal en emotioneel te ondersteunen om het lijden te verlichten.
- Moed en vertrouwen vergroten. De patiënt duidelijk te maken dat het conflict opgelost is en dat alles weer goed komt.
- De patiënt bewust te maken van zijn zelfhelende kracht.
- Een "beschermde sfeer" rond de patiënt te creëren en hem zo te beschermen tegen negatieve invloeden (Bv. mensen die de GG niet kennen en hem angst aanpraten).
- Affirmaties : "*ik word weer helemaal gezond!*" - "*ik verheug me op een nieuw begin!*" - "*ik ben in vrede met alles en iedereen!*"

Therapie: helingsfase op hersenniveau

In de genezingsfase wordt er t.h.v. de Hamerse Haard vocht aangetrokken (oedeem). Daardoor zet deze HH uit en kan drukken op het omliggende hersenweefsel.

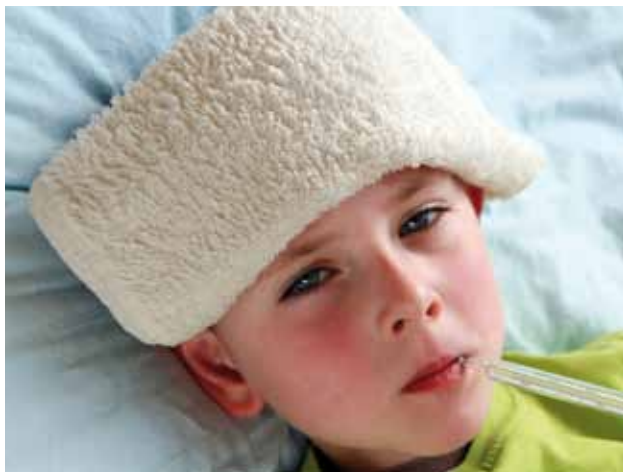De hersenen zelf hebben geen pijngevoel, maar wel de omliggende hersenvliezen. Door de druk op de meningen (hersenvliezen) ontstaat hoofdpijn.

Bij zware processen komt het erop aan, de hersendruk te verlagen, want die is medebepalend of de patiënt de genezingsfase overleeft of niet.

Maatregelen:

- Bij "het syndroom" (nierverzamelbuis-conflict) dit conflict zo snel mogelijk trachten op te lossen.
- Hoofd koelen (koude compressen, ijszak aanbrengen).
- Wandelen in de koude lucht.
- Hoofd beschermen tegen de zon en de warmte.
- Biologische druivensuiker (= snelle energie) innemen. (Maltodextrin 19 ⁽⁴⁰⁾) (= langer aanhoudende energie) met korte intervallen innemen, zeker 's nachts (sterke vagotonie)

(40) koolhydratenmix zonder water.



Druivensuiker in de mond laten smelten.

- Met sympathicotonica zoals vitamine C, koffie, zwarte thee, kan men de vagotonie "dempen".
- Niet overmatig drinken, weinig zout gebruiken.
- Baden met zeezout, 0,9 % of nog hoger geconcentreerd. (De zee = ons "oerthuis"). Op die manier wordt door osmotische druk vocht aan het lichaam onttrokken.
- Hoofd- of gezichtslymfedrainage in het geval van lymfevloed naar het hoofd.
- Voeten en hoofd zijn tegengestelde lichaamsdelen die elkaar beïnvloeden. Deze kan je therapeutisch gebruiken: de voeten prikkelen betekent het hoofd energetisch ontlasten > blootsvoets lopen, warme voetbaden, voetmassage.
- Geen zoutinfusen, omdat zout water vasthoudt in het lichaam.
- Geen glucose-infusen wanneer opname nog via de mond mogelijk is. (Suiker in bloed bindt water!)
- Visualiseren dat de energie van het hoofd via de ruggegraat naar de benen en de voeten stroomt. Het hoofd in blauw licht hullen. Affirmaties : "mijn hoofd wordt leeg." "Mijn voeten vullen zich met energie."

Therapie: helingsfase op lichamelijk niveau

Ontsteking alleen dempen wanneer de pijn en de druk te hoog zijn.

Intense ontsteking = intense genezing = snelle genezing. Ontstekingsremmende maatregelen kunnen de genezingsfase verlengen.

Wanneer de pijn te erg wordt, of de koorts te hoog, moet men echter ingrijpen met sympathicotone maatregelen. Voordat men naar de "*chemische knuppel*" grijpt, dient (moet) men natuurlijke middelen in te zetten.

De natuurgeneeskunde heeft een grote schat aan preparaten en methoden om genezings symptomen te verzachten. (Zie meer in detail in het lexicon-deel).

Pijnstillende middelen werken door prikkeling van de sympathicus. Vagotone genezingspijn wordt daardoor gedempt. Chemische stressprikkelers halen het organisme een weg uit de vagotonie en brengen het weer in de sympathicotonie.

In ernstige gevallen zijn we aangewezen op de hulp van de chirurgen van de acute geneeskunde.

Natuurlijke algemene pijnstillers (sympathicotonica)

- Rustige beweging, matige activiteit
- Zwarte thee, koffie
- Wisselbaden met de nadruk op koude: koude/warme douches Kneipp therapie, koude douches.
- Scherpe kruiden bv. peper, chili, gember, mosterd, saffraan.
- Wilgenschorsthee: wilg is een oude pijnstiller. De schors van jonge wilg bevat Salicylzuur (natuurlijke aspirine en looistoffen).
- Pepermunt-, salie-, thijm-, arnica-, viooltjes- madeliefjesthee.
- Verfrissende- stimulerende etherische olie lokaal aanbrengen. Bv. pepermunt, eucalyptus, salie, thijm.
- Schüssler-zout nr. 3

Lymfedrainage

Werkt ontzwellend en pijnwerend. Een aangename manier van masseren ter behandeling van vochtophoping (oedeem).

Ritmisch pompende grepen zorgen voor een verbeterde lymfe-afvoer en geven meer comfort aan de patiënt. Vanuit energetisch oogpunt werkt lymfedrainage kalmerend (sederend) en energie wordt afgebouwd waardoor ontstekingen gedempt worden.

- Is een goede pijnwerende methode bij genezingspijn in het bewegingsapparaat (gewrichtsontstekingen, na verwondingen, bloeditstoringen, kneuzingen, enz.)
- Bij genezingsfasen in het hoofd- en gezichtsgebied (bv. tandpijn, trigeminusneuralgie (vorm van aangezichtspijn), bij genezingsfasen van inwendige organen. Na een goede lymfedrainage moet men meer plassen. Nadeel: tijdrovend en duur.

Acupunctuur, shiatsu, acupressuur

Bij deze methoden werkt de therapeut met het meridiaansysteem van de patiënt.

Het grondprincipe luidt: waar te veel energie is, wordt deze afgevoerd naar gebieden waar te weinig energie is. Volgens de Chinese opvatting zijn we gezond wanneer alle meridianen gelijkmatig met energie doorstroomd worden. Genezingsfasen in organen kenmerken zich door veel energie (= ontsteking). Elders in het lichaam bestaat dan een tekort aan energie.

De therapeut tracht met naalden, staafjes of druk van de vingers de energie van de ontsteking in het gebied waar gebrek is terug te voeren.

Olietrekken

Men neemt een eetlepel koudgeperste (zonnebloem)olie in de mond en laat deze ca. 10 min. zuigend door de mondholte trekken. Dit doet men dagelijks 's morgens op de nuchtere maag. Nadien spuugt men de olie uit nadat deze een melkachtige kleur heeft aangenomen omdat deze met slakken beladen is. Men kan deze oliekuur gedurende 4 weken volgen, of routinematig éénmaal per week aanhouden.

Olietrekken is vanuit het oogpunt van de 5 biologische natuurwetten interessant, omdat men daarmee de uitscheidende (excretorische) kwaliteit van het diepliggend mondslijmvlies bevordert. Bij genezingsfasen van endodermale speciaalprogramma's is dit een eenvoudige en werkzame methode!

GENEESMIDDELEN VANUIT HET OOGPUNT VAN DE 5 NATUURWETTEN

Het moge duidelijk zijn dat alle processen die door Moeder Natuur uitgevoerd worden zinvol en doordacht zijn. Daarom moeten we goed nadenken voordat we met chemische middelen ingrijpen. Geneesmiddelen kan men volgens Dr. Hamer in twee grote groepen indelen:

- Stress-versterkende middelen zoals antibiotica, anti-reumatica, cortisone. De meeste geneesmiddelen uit de reguliere geneeskunde vallen in deze groep.
- Kalmerende middelen (= vagotonica). Bv. krampwerende middelen.

Pijnmedicatie

- Werkzame stof *paracetamol* (*Dafalgan*, *Panadol*)

Werking: pijnstillend, koortswerend.

> Aan te bevelen om de helingsfase te dempen. Het meest aanbevolen pijnwerende middel. Goed te verdragen, centrale werking (op de hersenen). Geen bloedverdunnende werking. Bij reumatische pijn (spieren en gewrichten) werkt dit middel echter minder goed dan antireumatica).



- Werkzame stof *actylsalicylzuur* (ASS) (Aspirine, Aspro)
> ASS werkt pijnstillend, maar de bloedverdunnende eigenschap is ongunstig. Daarom wordt dit niet aanbevolen.

- Werkzame stof *Diclofenac* (Voltaren)
Antireumaticum - Werking: pijnstillend, ontstekingswerend. Indien nodig te gebruiken voor het verzachten van bot- en spierpijn.

- Werkzame stof *Ibuprofen* (Brufen)
Antireumaticum - Werking: pijnstillend, ontstekingsremmend, koortswerend. Indien nodig te gebruiken voor het verzachten van bot- en spierpijn.

- Werkzame stof *Indometacin* (Indocid)
Antireumaticum - Werking: pijnstillend en ontstekingswerend.
Indien nodig te gebruiken voor het verzachten van bot- en spierpijn.

- Werkzame stof *Morfinum* (Morfine)
Sterkste sympathicotonicum - Morfine maakt snel afhankelijk (verslavend). Het verlamt de dikke darm door voortdurende spanning en het brengt het moreel van patiënt omlaag. Morfine gaat één richting uit: richting einde. Het shockeert het vegetatieve zenuwstelsel en laat de Hamerse Haard in de hersenen bliksemsnel ineenkrimpen.

Wanneer er niet snel "nieuwe aanvoer" komt, blaast de HH op deze manier sterk op en breken de hersenzenuwverbindingen (synapsen). In de RG wordt morfine zeer royaal gebruikt zodat kankerpatiënten "zo weinig mogelijk zouden lijden". Daarmee wordt het in feite een "inslaapmiddel".

Let op: Morfine wordt vaak zonder instemming van de patiënt of de familie in een infuus gegeven. > Dus absoluut navragen wat er in het infuus zit!
Nog beter: een wilsbeschikking van de patiënt opstellen. Gebruik van morfine is niet aan te bevelen.

Cortisone

Werking: sterk sympathicotonicum (bijnierhormoon).
> Bedreigende sterke genezingsfasen kunnen snel gedempt worden door cortisone.

Dr. Hamer beveelt cortisone aan bij een zeer sterke genezingscrisis om deze kritieke fase beter te kunnen doorstaan.

Bij "het syndroom" (actief nierversamelbuisconflict) is cortison echter een contra-indicatie omdat cortisone zorgt voor vochtophoping (oedeem).

Cortisone is slechts in zeer ernstige gevallen aan te bevelen. Slechts korte tijd gebruiken!!!

Antibiotica

> Zinvol wanneer een helingsfase te heftig is, de koorts te hoog of de pijn niet meer uit te houden is. Men moet het slechts nemen zo lang als nodig is. Bv. wanneer een middenoorontsteking na twee dagen weer draaglijk is, is het beter met antibiotica te stoppen. Deze houding is in de RG "verboden" vanwege zijn zgn. resistentie-opbouw. In de RG moet men "de volledige verpakking innemen om alle bacteriën te doden. Dit houdt echter geen stand omdat het niet mogelijk is om alle of slechts één afzonderlijke stam uit te roeien. Als dat zou lukken, zijn we "klinisch zuiver" of m.a.w. "klinisch dood"!! Antibiotica brengen veel schade toe aan onze natuurlijke flora; dus slechts toedienen in uitzonderingsgevallen!

Antimycotica (schimmelwerende middelen)

> Inwendige opname is zeer schadelijk. Vergelijkbaar met een kleine "chemotherapie". Anti-schimmelmiddelen zijn niet aan te bevelen.

Virostatica (virusremmende middelen)

> Niet aan te bevelen. Zinloos en schadelijk!

Bloeddruk verlagende middelen

> Bèta blokkers en diuretica (vochtafdrijvende middelen). Volgens de RG is hoge bloeddruk een risicofactor voor hart- en vaatziekten. Tot 2008 gold in de RG een bloeddruk van 100 plus levensjaar als normaal. Daarna stelde de WHO de grenswaarde plotseling op 140. Alles wat daarboven zit wordt nu "behandeld".

Hoge bloeddruk is voor hart, bloedvaten of hersenen geen gevaar. Bloeddrukverlagende middelen hebben significante bijwerkingen en zijn niet aan te bevelen.

Cholesterol verlagende middelen

> Niet aan te bevelen wegens principiële zinloosheid en ernstige bijwerkingen. (Zie p. 31!)

Anticoagulantia (bloedverdunders)

Werkzame stof *acetylsalicylzuur*.

Werkzame stof *phenprocoumon* (marcoumar).

> Deze werking berust op constante vergiftiging. Coumarine of Marcoumar dienen ook als rattengif! Zinvol voor enkele weken, na longembolie of trombose. Niet aan te bevelen voor langere duur vanwege de bijwerkingen.

Psychofarmaca

Er zijn zeker uitzonderingsgevallen waarbij slaapmiddelen, anti-depressiva of kalmeringsmiddelen kortstondig gebruikt kunnen worden om een negatieve spiraal te doorbreken.

> Fundamenteel zijn ze echter niet aan te bevelen wegens afhankelijkheidsgevaar, persoonlijkheidsveranderingen en ernstige bijwerkingen.

Chemotherapeutica (cytostatica)

• Dr. Ulrich Abel van het Duitse kankerinstituut in Heidelberg: *"De dominantie van het chemo-kankeronderzoek zal in de toekomst één van de ergste dwaalwegen van de kankerbestrijding blijken te zijn."* (41)

• Prof Charles Mathe: *"Als ik ooit kanker zou hebben, zal ik mij nooit in een conventioneel kankercentrum laten behandelen. Je hebt als kankerslachtoffer maar één overlevingskans: wegblijven uit zulke centra!"* (42)

• Dr. Hamer over Chemotherapie: *"Chemo als therapie verkopen is wellicht het grootste bedrog in de hele geneeskunde. Diegene die chemo als foltertherapie heeft bedacht, verdient een standbeeld in de he!!"*

Radiotherapie (bestraling)

Wegens de schadelijkheid fundamenteel te verwerpen! Slechts in weinige gevallen zinvol, wanneer een operatie niet mogelijk is wegens ontoegankelijkheid van de tumor.

Hormonale anticonceptie ("de pil")

De pil maakt een vrouw hormonaal mannelijk. Daardoor wisselt zij in de hersenen naar de "mannelijke" rechter zijde. (Uitgezonderd linkshandige vrouwen en vrouwen die al in constellatie (zie noot (25) op p. 36) zijn. Verschuiving van de actieve hersenzijde > "vermannelijking". Anticonceptieve werking. > Vanuit de 5 biologische natuurwetten is het gebruik van de pil af te wijzen, omdat ze de normale hersen-verhoudingen op zijn kop zet. Er kunnen conflicten door inname of door stoppen van de pil geactiveerd of opgelost worden. (= "Russisch Roulette"). > Risico voor hartinfarct, longembolie enz. Alle andere methodes voor anticonceptie zijn beter.

Vaccinaties

Zelfs zonder de kennis van de 5 biologische natuurwetten zijn er vele contra-indicaties.

(41) Abel Ulrich: Chemotherapie fortgeschrittener Karzinome. Eine kritische Bestandsaufnahme. 2. aktualisierte Auflage, Stuttgart: Hippokrates Verlag, 1995. ISBN: 3-7773-1167-7

(42) Joods kankerspecialist, leider van het Nationale Franse kankercentrum "Villejuif" bij Parijs. Volgens Dr. Hamer is hij zelf door de GNM® van bronchiaalkanker genezen. Voor zijn niet-joodse patiënten wendt hij chemo aan. Zie Dr. Hamer „Einer gegen alle“ p. 235

- Het bewijs dat vaccinaties werken, ontbreekt.
- De belangrijkste grondwet in de geneeskunde "geen schade aanbrengen" wordt geschonden!
- Vergiftiging door aluminiumhydroxide-, kwikzilververbindingen (Thiomersal), Formaldehyde, Fenol, en sinds kort ook door Nano-deeltjes enz.

Gevolgen: toenemende handicaps, onvruchtbaarheid, ADHD-kinderen, allergieën, dementie enz.

Mensen kiezen voor vaccinatie uit angst. Angst kan alleen door onwetendheid bestaan.

De kennis van de 4e natuurwet, nl. dat schimmels, bacteriën en virussen (globulines) onze symbionten ("vrienden") zijn, bevrijdt ons van angst.

De conclusie is zeer eenvoudig: wanneer er geen indringers zijn waarvoor ik mij moet beschermen, heb ik ook geen vaccinaties nodig. Ook de vele "alledaagse hygiëne-maatregelen" kan ik achterwege laten!

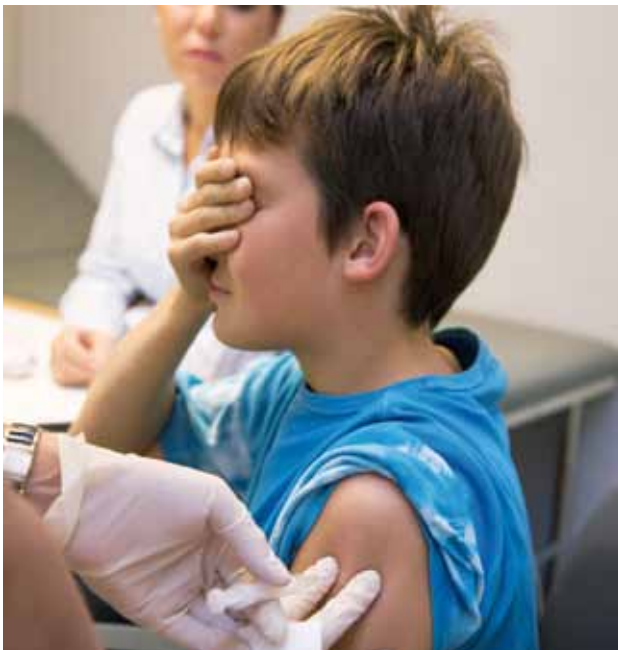En wat blijft er over van het begrip "immuunsysteem" wanneer er daarbuiten geen vijanden zijn?

Niets: het is een begrip uit de Oude Geneeskunde - Een illusie, rijp voor de geschiedenisboeken.

Biologische realiteit is dat er een soort "afval-afvoersysteem" bestaat dat zorgt voor de uitscheiding van gifstoffen, slakken en afgestorven cellen. Deze taak behoort tot de lymfeknopen en -vaten, de nieren, de lever en de milt.

Samenvatting:

Vaccinaties zijn niet alleen zinloos omdat ze niet werken, maar vanwege vergiftiging en het gevaar van volgc conflicten (angst voor de vaccinatie, bv. vastgehouden worden > (motorisch conflict) is zeer schadelijk!



"ZIEKTE" - LEXICON

Basis van dit naslagwerk zijn de bevindingen en literatuur van Dr. Hamer, m.n. de Wetenschappelijke Tabel van de Germaanse Nieuwe Geneeskunde®, verschenen 11/2006, Amici di Dirk (uitgeverij : zie bronvermelding).

Belangrijke aanwijzing tot toepassing

Dit lexicon begint met het zenuwstelsel, daarna volgen de organen zoals in de gebruikelijke volgorde in de geneeskunde.

Het is echter aan te raden eerst naar p. 226 te gaan en daar het "nierverzamelbuisconflict" (vochtophopping in het lichaam) te bestuderen.

Dit vormt nl. "de achtergrondmuziek" voor vele andere "ziekten" want het is bij vele andere conflicten betrokken. (Steekwoord: "syndroom").

Om inzicht te krijgen in ziekten waar de spieren bij betrokken zijn (bv. trekkingen in het ooglid), is het aan te raden om eerst het hoofdstuk "Spieren" vanaf p. 307 te lezen.

Bij bijna alle ziekten heb ik voorbeelden uit de praktijk toegevoegd. De met → beginnende voorbeelden zijn typische conflictsituaties, de met • zijn reële gebeurtenissen die ik in enkele gevallen "veranderd" heb (geslacht of andere details, om de anonimiteit te waarborgen).

Conflictactief, genezingsfase of genezingscrisis in vet gedrukt betekent dat de ziekte zoals we die kennen vanuit de RG hier terug te vinden is.

Sommige speciaalprogramma's, ziekte-ordeningen resp. conflictbeschrijvingen zijn door Dr. Hamer niet bevestigd, d.w.z. dat ze berusten op mijn eigen bevindingen of bevindingen van anderen. Deze paragrafen zijn gekenmerkt met *.

Bij elke ziekte vindt u een therapie-advies.

Bij conflictactiviteit is de enige werkzame therapie, vanuit het oogpunt van de patiënt, een reële oplossing van het conflict. Daarom concentreert Dr. Hamer zich vrijwel uitsluitend daarop.

Wanneer ik in dit boek ook andere therapie-adviezen voorstel, dan is dit alleen omdat in de praktijk een reële oplossing vaak onmogelijk is.

Bij "genezingsfasen - ziekten" betekent "therapie" begeleiding van de genezing!

Bij de meeste geneesmiddelen en toepassingen, heb ik gelet op eenvoud, oorspronkelijkheid (overwegend huis-, tuin- en keukenkruiden) en een gunstige prijs (nauwelijks kant-en-klaar middelen). Met de meeste, maar niet alle toepassingen, heb ik zelf ervaring.

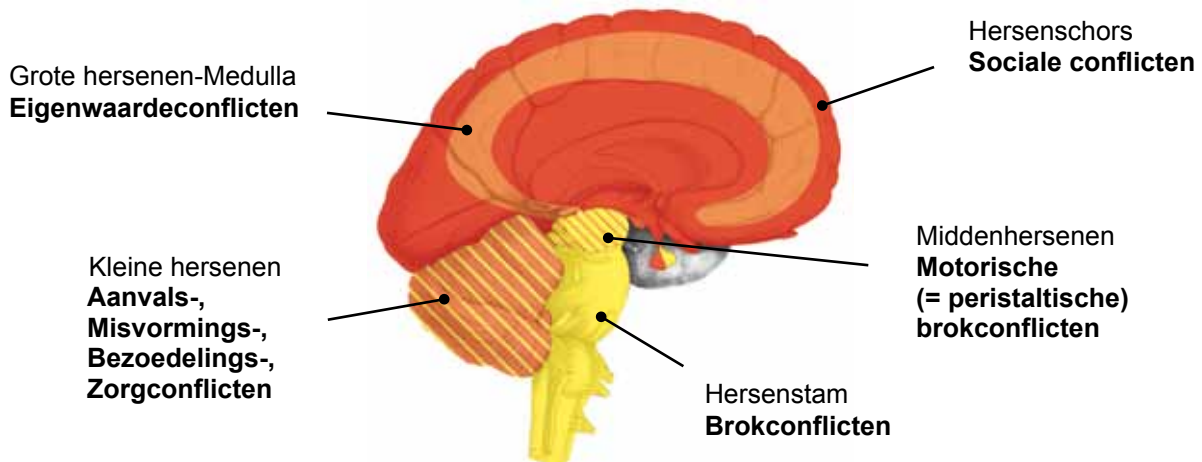
Björn Eybl

ZENUWSTELSEL

“HERSENTUMOR” (Astrocytoma, Glioblastoma, Oligodendroglioma, Ependymoma, Plexuspapilloma, Gangliocytoma, Ganglioglioma)

Hersenweefsel bestaat voor 90 % uit bindweefsel (= een netachtige draagstructuur) en slechts voor 10 % uit zenuwweefsel. Volgens de RG zijn hersentumoren “weefselwoekeringen” in de hersenen. Zenuwcellen kunnen zich echter na de geboorte niet of nauwelijks meer delen.

Bij “hersentumoren” gaat het altijd om hersenbindweefsel (glia) dat groeit of verandert. Nooit vindt men woekerende zenuwcellen. Dit besef alleen al haalt de dramatiek van de diagnose van een hersentumor weg!



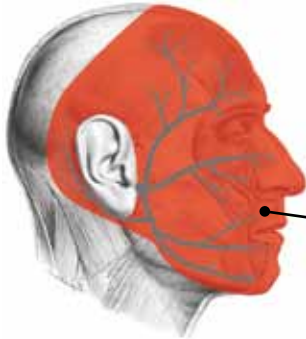
Conflict	Afhankelijk van de locatie in de hersenen.
Voorbeeld	<ul style="list-style-type: none"> • Bij een 21-jarige linkshandige patiënte wordt een "hersentumor" gediagnostiseerd wanneer zij wegens bewustzijnsverlies in het ziekenhuis onderzocht wordt. Bij een bekwame GG-therapeut blijkt dat de "hersentumor" in het rechter eierstok-relais ligt. Het gaat om een verliesconflict in genezing. Zes jaar geleden werd de lievelingshond van de patiënte door een auto aangereden. Het meisje was toen in shock en is niet mee naar de dierenarts gereden om het dier te laten inslapen. (= Het verliesconflict.) Al die jaren denkt zij, wanneer zij aan de hond (Hexi) denkt, dat zij het dier op het meest cruciale moment "in de steek" heeft gelaten. (= Recidieven). Ze kwam in genezing toen ze 5 maanden geleden een nieuwe hond kocht. Sindsdien denkt ze niet meer de hele tijd aan Hexi, maar voelt ze zich vaak heel moe. (= Vagotonie). De zgn. "hersentumor" is het bewijs voor het genezingsproces. (Eigen archief)
Fase	<p>Genezingsfase: Opbouw van hersenbindweefsel. Vorming van oedeem, meestal in combinatie met het Syndroom. Vanuit het standpunt van de 5 biologische natuurwetten is een "hersentumor" geen op zichzelf staande ziekte, maar toont die aan dat zich in het getroffen gebied een ZBS heeft afgespeeld, of nog verder in genezing is. Het gaat om een lopende genezingsfase of om een geheel voltooide genezing. Dikwijls worden oude Hamerse Haarden als "tumoren" geïnterpreteerd (met alle hectiek van dien !). Een hersentumor is in feite een verzameling van hersen-littekenweefsel.</p>
Opmerking	<p>"Hersentumoren" worden steeds vaker gediagnostiseerd, omdat patiënten veel vaker en nauwkeuriger gescand worden. Vroeger hadden patiënten 3 maanden lang hoofdpijn. Men wist dan niet waarom en liet de patiënt rusten. Vandaag moet alles echter zo vlug mogelijk "opgehelderd" worden. Ook zgn. "preventieve onderzoeken" dragen ertoe bij dat steeds meer "tumoren" gevonden worden die wellicht nooit klachten gegeven zouden hebben. De diagnose van een "hersentumor" wordt door nog geen 2 % van de patiënten overleefd!! De meesten sterven onnodig uit angst, door chemokuren en bestraling.</p>

Therapie Het conflict is opgelost, genezing begeleiden.

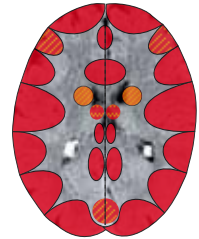
Uiteraard is het belangrijk om de 5 biologische natuurwetten te kennen, omdat men met deze inzichten uit de angst kan blijven. Maatregelen: zie genezingsfase hersenniveau p. 56.

In geval van het Syndroom: existentieconflict oplossen. Wanneer de hersenoverdruk levensbedreigend wordt, moet men overwegen om het schedeldak aan de bovenzijde operatief op te lichten, zodat de hersenen tijdelijk naar boven toe kunnen uitzetten. Het opereren van de Hamerse Haard ("hersentumor") is niet aan te bevelen en zeker niet te behandelen met chemo of bestraling.

ZBS OPPERHUID



Trigeminus-zenuw
**Scheidingsconflict
m.b.t. het aangezicht
(opperhuid)**



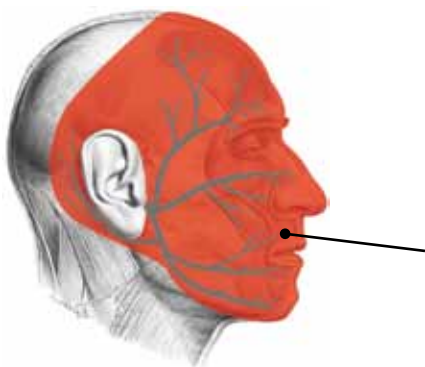
Trigeminusneuralgie 1¹

Conflict	Scheidingsconflict m.b.t. het gezicht. Conflict, z'n gezicht of "het aanzien" verliezen.
Voorbeeld	→ <i>Reëel verlies van huidcontact (bv. door scheiding van een partner). Of iemand wordt belachelijk gemaakt of niet ernstig genomen, iemand wordt over het hoofd gezien of genegeerd.</i> • <i>Een 69-jarige patiënt is aanwezig wanneer zijn vader sterft. Als deze zijn laatste adem uitblaast, drukt de patiënt de ogen van zijn vader dicht. = Scheidingsconflict m.b.t. het gezicht van zijn vader. Telkens wanneer over de dood van de vader wordt gesproken, krijgt de patiënt daarna trigeminusneuralgie. = Hangend conflict. (Zie Dr. Hamer, Celler Dokumentation p. 55.)</i>
Weefsel	Opperhuid – Ectoderm – Buitenste Huidschema. ²
Conflictactief	De huid voelt verdoofd aan (vermindering van het gevoel of sensibiliteit).
Biologische Zin	Door de verdoofdheid wordt de scheiding tijdelijk "vergeten".
Genezingsfase	Trigeminusneuralgie-pijn, langzaam herstel van de gevoeligheid.
Opmerking	Handigheid en zijde (moeder/kind of partnerzijde) is van toepassing.
Therapie	Het conflict is opgelost, genezing begeleiden. In geval van Syndroom: existentieconflict oplossen. Kwarkcompressen, koud water aanwenden. Koude compressen met thee-aftreksel van kamille. Verdunde lavendelolie of Johanneskruidolie voorzichtig op de pijnlijke plaats aanbrengen. Bestralen met blauw of violet licht. Lymfedrainage, evt. osteopathie van de halswervelkolom. Hete voetbaden. Inwendig: lavendel of pepermuntthee. Vit. B-preparaten (bv. Neurobion forte-dragees®). Zie ook genezingsfase hersenniveau p. 54.

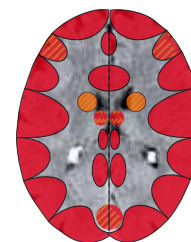
1 Zie Dr. Hamer, 12 + 1 Hirnnerventabelle der Neuen Medizin, 1. Uitgave Stand Juli 2004, 2. Uitgave 2009, Amici di Dirk Verlag, ISBN 84-96127-11-7. Hierna geciteerd als „Dr. Hamer, GNM® -Hirnnerventabelle“ HN V kolom 5 – 6

2 Ectodermaal weefsel reageert volgens het "Buitenste-Huid-Schema" of volgens het "Mond-Slijmvlies-Schema". "Buitenste-Huid-Schema" betekent vermindering van de sensibiliteit in de actieve fase en sensibiliteitsverhoging (pijn) in de genezingsfase. "Mond-Slijmvlies-Schema" betekent sensibiliteitsverhoging (pijn) in de actieve fase en vermindering van de sensibiliteit in de genezingsfase. Dit onderscheid is diagnostisch belangrijk.

ZBS VAN HET BOTVLIES



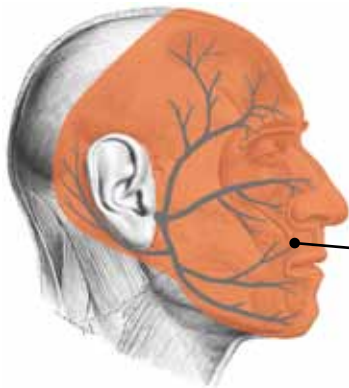
Trigeminus-zenuw
Brutaal (= heftig)
scheidingsconflict
m.b.t. het gezicht



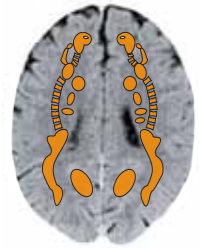Trigeminusneuralgie II

Conflict	IHeftig, brutaal of zeer pijnlijk ervaren scheidingsconflict m.b.t. het gezicht. Het gezicht of "het aanzien" verliezen.
Voorbeelden	<p>→ iemand wordt in het gezicht geslagen of slaat zelf iemand in het gezicht.</p> <p>→ iemand wordt publiekelijk te schande gezet.</p> <p>• Een 48-jarige rechtshandige, kinderloze patiënte werkt als secretaresse. Een jaar geleden voelde de patiënte zich ellendig op Goede Vrijdag en met Pasen in het vooruitzicht zo alleen in haar huis te zijn. Zij voelde zich "extreem gescheiden van iedereen – met name van een partner", waar ze zo naar verlangt na een mislukte relatie. Ze voelt zich eenzaam, verlaten en vertwijfeld (= "heftig scheidingsconflict"). Sedertdien lijdt zij aan ernstige trigeminus-pijn, vooral in stress-situaties. Een tak van de pijn trekt naar het kaakgewricht, een andere tak naar haar ooghoek.</p> <p>'s Nachts, in rust en in het weekeinde heeft ze minder pijn. = Hangende genezing. (Eigen archief)</p> <p>• Een dochter en haar man van een 50-jarige rechtshandige patiënte staan beroepsmatig veel in de belangstelling. Er gaat geen week voorbij of er wordt wel een artikel over hen gepubliceerd, of ze komen op TV. Wegens een slecht lopend project schrijft een journalist van een belangrijke krant plotseling een zeer negatief artikel = brutaal scheidingsconflict, betreft "het aanzien". Sedertdien lijdt de patiënte (4 jaar lang) aan sterke trigeminusneuralgie (= plaatsvervangend conflict voor haar dochter) aan de linker bovenkaak. Cortisone en pijnstillers helpen niet. Zelfs morfinepleisters hebben geen effect. De pijn is het minst erg in rust en harmonie. (Eigen archief)</p>
Weefsel	Botvlies – Ectoderm – Mond-Slijmvlies-Schema
Conflictactief	Trigeminusneuralgie: pijn in gezicht en hoofdgebied. Dit gebied voelt eerder koud aan. Geen roodheid of zwelling. Begeleidend symptoom: koude voeten. Versterking van de pijn overdag (= in sympathicotonie), vooral bij stress. 's Nachts verbetering. Pijnstillers helpen nauwelijks.
Biologische zin	Door de koude en het verdoofd gevoel wordt de pijnlijke scheiding "vergeten".
Genezingsfase	Vermindering van de pijngevoeligheid, in de genezingscrisis nogmaals sterke pijn.
Opmerking	Handigheid en zijde (moeder/kind-zijde of partnerzijde) is van toepassing.
Therapie	<p>Conflict en sporen achterhalen en zo mogelijk oplossen.</p> <p>Affirmaties: "Het maakt mij niet uit wat anderen over mij denken of zeggen!" "Mijn eigenwaarde hangt niet af van de mening van andere mensen!" "Ik ben OK zoals ik ben, iedereen maakt fouten!" Warmte aanwenden, massage van de halswervelkolom, chiropraxie, osteopathie.</p> <p>Insmeren met rozemarijn-, thijm-, of lavendelolie. Massage met kamferolie of cederolie.</p> <p>Schüssler-zouten: nr 1, 5, 11.</p>

ZBS VAN HET BOT



Trigeminus-zenuw
Eigenwaardeconflict
m.b.t. het gezicht



Trigeminusneuralgie III

Conflict	Eigenwaardeconflict m.b.t. het gezicht, "het aanzien" of het uiterlijk.
Weefsel	Bot - Medulla - Mesoderm
Conflictactief	Celafname in het gebied van de drie uitgangsoeningen ² van de nervus trigeminus
Genezingsfase	Wederopbouw van het bot, vernauwing van de 3 uitgangsoeningen door genezingszwelling. > Pijn, zwelling, roodheid in het gebied van de nervus trigeminus.
Opmerking	Handigheid en zijde is van toepassing.
Therapie	Het conflict is opgelost! Genezing begeleiden. (Zie trigeminusneuralgie I)

2 Fissura orbitalis superior (V1), Foramen rotundum (V2), Foramen ovale (V3)

HOOFDPIJN

MOGELIJKE OORZAKEN

• **Algemeen genezingsymptoom.** Oorzaak is uitzetting van de hersenen door oedeem. De druk op de hersenvliezen (meningen) veroorzaakt hoofdpijn. De hersenen zelf hebben geen pijnreceptoren.

Lichte tot matige hoofdpijn = genezingsfase.

Sterke of extreme hoofdpijn = genezingscrisis.

• **Na het nuttigen van bepaalde voedingsmiddelen of dranken.** Voor veel mensen zijn voedingsmiddelen conflict-sporen (= allergie). Door het eten van deze stoffen wordt de conflictactiviteit kort "opgestart". Het getroffen orgaan hoeft niet per definitie een verteringsorgaan zijn. Genezingsfase = hoofdpijn.

• **Gevolgen van vergiftiging:** de meeste medicamenten, alcohol, nicotine of andere drugs zetten het lichaam in kunstmatige stress of m.a.w. maken het sympathicotoon. In sympathicotonie voelen we ons "high". De werking van de meeste medicatie werkt op deze vegetatieve verschuiving van de genezingsfase en de daarmee verbonden pijn

wordt daardoor onderbroken. Wanneer de vergiftigingswerking stopt, komt het individu in genezing > herstel van de vergiftiging > hoofdpijn (bv. analgetica-hoofdpijn).

• **Ondersuikering van de hersenen** gedurende de genezingsfase: tijdens deze fase (met name tijdens de genezingscrisis) hebben de hersenen een sterk verhoogde behoefte aan suiker. Een lage suikerspiegel veroorzaakt of versterkt het hersenoedeem > hoofdpijn. Belangrijkste therapie = toevoer van biologische druivensuiker bij hersendruk-symptomen.

• **Ondersuikering van de hersenen** door een weerstands- of angst-walgingsconflict. Zowel alfa- als bètacellen veroorzaken afhankelijk van de fase een tijdelijke ondersuikering met hoofdpijn. (Zie p. 219)

• **"Hersenvliesontsteking"**, meestal in combinatie met nekstijfheid. > Genezingsfase van het schedelbot. > De hersen-

vliezen worden door het botoedeem naar binnen gedrukt.
> Hersendruk door een ruimte-innemend proces van het botvlies > hoofdpijn.

- **Overmatige zonnestrallen** op hoofd of nek. ("Zonnesteek"). Voorbijgaande zwelling of ontsteking van de hersenvliezen > hoofdpijn.
- Er bestaat ook hoofdpijn die samenhangt met de nervus

MIGRAINE

- Migraine is niets anders dan zeer sterke hoofdpijn in de **gezingscrisis**. Versterking door Syndroom!
- Migraine in het voorhoofdsgedebied komt volgens Dr. Hamer door een frontaalangst- (rechts) of een onmachtsconflict (links).
- Door de begeleidende symptomen in acht te nemen, kan men vaak het/de betrokken relais achterhalen : misselijkheid/braken = territoriumergernis- of identiteitsconflict. Spraakstoornissen: schrikangst of territorium-angstconflict

THERAPIE BIJ GEZINGSFASEN-HOOFDPIJN

- Het conflict is opgelost. Bij wederkerende hoofdpijn conflict en sporen achterhalen en oplossen.
- In geval van het Syndroom: existentieconflict oplossen.
- Aanbrengen van koude compressen op gezicht en hoofd.
- Wandelen in de koude lucht (verkoelt het hoofd en bevordert de zuurstofvoorziening).
- Verdunde lavendel-, munt-, of melisse-olie aanbrengen op de slapen.

SLAAPSTOORNISSEN (insomnia)

Mogelijke oorzaken

- **Sterke conflictactiviteit** (= stress): Eén of meerdere conflicten laten iemand ook 's nachts niet tot rust komen. Men kan de gedachtcirkels niet "stopzetten" en men komt niet tot een constructieve oplossing > onrustige, lichte slaap, inslaap- en doorslaapproblemen, vroeg wakker worden. Biologische zin: het individu wordt wakker gehouden om de lopende conflicten op te lossen. > Therapie: het conflict oplossen!
- **Sterke gezingsfase**: ook in vagotonie kunnen er slaapproblemen voorkomen en niet alleen door nachtelijke helingspijn. Overdag is men moe en men verheugt zich op de nacht, maar men kan pas in de tweede helft van de nacht goed doorslapen. Overdag is men opnieuw moe. Voor dit fenomeen zijn er twee verklaringen.
 1. De natuur wil het vagotone, verzwakte individu ervoor beschermen een gemakkelijke "prooi" te zijn voor de jager

trigeminus: Het buitenste hersenvlies (dura mater) is identiek aan het botvlies (periost) van de schedel. Het botvlies reageert volgens het mond-slijmvlies-schema in de conflictactiviteit = "gezichtsverlies-conflict". (Zie trigeminusneuralgie II, p. 63)

Opmerking: het Syndroom versterkt elk type hoofdpijn!

- Uitval van het zicht of dubbelzicht, ontstaan door uitzetting van de medulla: de gezichtszenew en de kruising van de gezichtszenuwen liggen onmiddellijk daaronder. Evt. ook gelijktijdig "angst voor een aanval in de rug - conflict"
- Bij regelmatig optredende migraine wordt telkens conflictmassa afgebouwd, zodat het conflict niet "zichtbaar" is t.h.v. het orgaan. (Geen orgaan-manifestatie.)
- Straling met blauw of violet licht.
- Matig met alcohol omdat dat de wateruitscheiding bevordert en het anti-diuretisch hormoon (ADH) remt.
- Lymfedrainage, voetreflexzonemassage of shiatsu, chiropraxie of osteopathie.
- Thee van lavendel, pepermunt of rozenblaadjes. Evt. als pijnstiller: paracetamol.

of voor nachtelijke roofdieren. Overdag slapen is veiliger.
> Mensen in de gezingsfase zouden zich het beste overdag een weldadig slaapje moeten gunnen.

2. De natuur zorgt ervoor dat het vagotone individu niet in een "super-vagotonie" doorschiet, omdat die dan heel kritisch kan worden (sterke vagotonie = sterke gezingsssymptomen). Door deze belemmering van een diepe slaap wordt het individu in een draaglijke, niet te diepe vagotonie gehouden.

Met koffie (of andere sympathicotonica), 's avonds gedronken, kan men de natuur "misleiden". Het lichaam gelooft dat het dag is en heft de slaapbelemmering op.

> Koffie helpt in de gezingsfase om tijdens de nacht beter te slapen (= paradox!)

- **Nachtelijke slaapapneu wegens mini-rechtermyocard-infarcten**: koppeling van de rechterkamerhart-

spier met het diafragma. Daardoor "stokt" de ademhaling.
> Slaapstoornissen (zie hfdst. "Hart" p. 158).

- **Nachtelijke ademstoornissen door verslapping van het gehemelte** en verhindering van de luchtdoorstroming. Meestal bij zwaarlijvige mensen. Luid snurken wisselt af met langere adempauzes. > Slaapstoornissen.

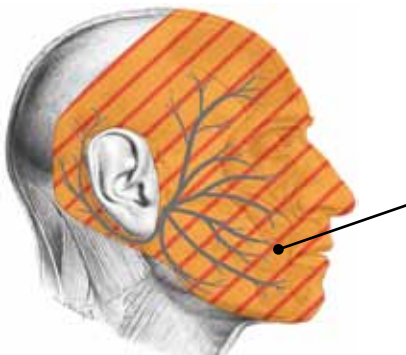
- **Schildklier-, bijnierschors-, bijniermergonderfunctie**
> verhoging van de functie van de sympathicus > slaapstoornissen.

- Vaak hebben mensen met slaapstoornissen angst voor de dood. "De slaap is het kleine broertje van de dood!"
> Verzoening met de eigen dood of het sterven.

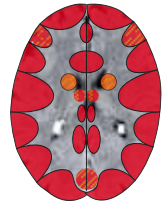
Therapie bij slaapstoornissen

- Voldoende beweging, zodat het lichaam 's avonds moe is. De avond rustig doorbrengen (zonder TV of computer), niet te laat eten.
- Steeds weer op dezelfde tijd en niet te laat naar bed gaan.
- Afsluit-ritueel: bv. enkele diepe ademhalingen in bed, de dag de revue laten passeren, de mooie dingen doornemen en waarderen en dan afsluiten.
- Bachbloesems: haagbeuk, impatiens, olijf. In actieve fase: Star of Bethlehem (vogelmelk).
- Een zakje met lavendel in de buurt van het hoofd leggen.
- Zorgen voor warme voeten (kersepitjes, kousen).
- Thee: valeriaan, melisse, hop, lavendel, venkel, enz...

ZBS VAN DE SPIER-BEZENUWING



Aangezicht-spierweefsel
**Motorisch conflict:
belachelijk gemaakt
worden, bespot worden**

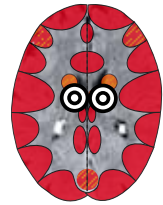


AANGEZICHTSVERLAMMING (facialis-parese)¹

Conflict	Motorisch conflict, belachelijk gemaakt worden of bespot worden
Voorbeeld	→ <i>Iemand schaamt zich voor zijn familie, zijn vriendenkring of voor zijn collega's.</i> → "Wat zie jij eruit?" - "Je ziet er niet uit!"
Weefsel	Dwarsgestreepte spieren - Ectoderm (motorische sturing) - Mesoderm (voeding).
Conflictactief	Verlamming van het aangezicht-spierweefsel (= facialisparese). Het ergste symptoom is het afhangen van de mondhoek aan de getroffen zijde. Lichte verlammingen komen vaak voor.
Biologische zin	Door de verlamming krijgt men een "Pokerface", een mimiek waaraan men niets meer kan aflezen. Daardoor kan "het spel" toch nog gewonnen worden.
Genezingsfase	Herstel van de bezenuwing. Opmerking: vaak wordt de verlamming pas manifest tijdens de aanvang van de genezingsfase of na de genezingscrisis - "hete beroerte" (zie onderaan).
Crisis	Trekkingen, krampen.
Opmerking	In de RG worden gezichtsverlammingen onder "beroertes" gerubriceerd. Handigheid is geldig.
Therapie	Zie Trigemineusneuralgie I.

¹ Zie Dr. Hamer, Tabellenbuch p. 139, 144.

ZBS VAN DE SPIER-BEZENUWING



BEROERTE - HERSENINFARCT (apoplectisch insult) ¹

Volgens de RG zijn er 2 oorzaken voor een herseninfarct:

- 1) verstopping van een bloedvat (O_2 – tekort in een hersengebied = ischaemisch infarct).
- 2) hersenbloeding (intracerebrale bloeding).

Gevolg: afsterven van hersencellen.

Vanuit het standpunt van de 5 biologische natuurwetten komen bloedvatverstoppingen veel minder vaak voor dan wordt aangenomen. De bloedvaten van alle organen, ook die van de hersenen, zijn netvormig aangelegd. Bij een bloedvatverstopping worden nieuwe omgevingsvaten (collateralen = nieuwe bloedvaten) gevormd.

Ook bloedingen in de hersenen (intracerebrale bloedingen) komen volgens Dr. Hamer zelden voor.

Vaak zoeken artsen tevergeefs naar bloedingen. Heel dikwijls vindt men geen organisch mankement!

We kennen twee typen "beroerte". Beide hebben dezelfde conflictinhoud, nl. een "motorisch conflict".

De eerste (meer zeldzame) soort is de zgn. "koude beroerte" = verlamming in de conflictactiviteit.

De tweede (meer voorkomende) soort is de zgn. "hete beroerte" = verlamming in de genezingsfase.

Dwarsgestreept
spierweefsel
motorisch conflict



KOUDE BEROERTE¹

Conflict

Motorisch conflict. Conflict "vast te zitten". Zich niet kunnen, durven of mogen bewegen.

Aangezicht-spierweefsel : belachelijk gemaakt worden.

Schouder-rug-spierweefsel : voor iemand of iets niet kunnen uitwijken.

Been-, arm-, buig- en bijtrek-spierweefsel : (adductoren): iemand niet kunnen vasthouden of kunnen omarmen. Iets niet kunnen gebruiken.

Been-, arm-strek en wegduw-spierweefsel (abductoren): iemand of iets niet kunnen wegduwen, wegslaan, wegtrappen, wegstoten of afweren.

Benen (algemeen): niet voor- of achteruit kunnen. Niet kunnen weggkomen, niet kunnen vluchten, niet mee kunnen. Niet snel genoeg zijn, niet snel genoeg kunnen lopen, klimmen, dansen, springen, balanceren, enz.

Weefsel

Dwarsgestreept spierweefsel : hersenschors (ectoderm: bezenuwing = innervatie) en medulla (mesoderm: voeding).

Conflictactief

Verlamming of "zwakte" van de betrokken spiergroep = "koude beroerte". Sympathicotone tekenen zoals koude handen en voeten, dwangmatig denken, lichte slaap, gewichtsverlies enz.

Deze verlammingen worden in de RG niet als beroerte beschouwd, maar worden gediagnostiseerd als MS of ALS.

Biologische zin

"Zich dood houden" : dieren doen alsof ze dood zijn wanneer de situatie uitzichtsloos is. (Bv. reekalfjes, muizen, slangen). De achtervolger laat dan de prooi los of ziet de prooi zelfs niet meer. (Bv. katten interesseren zich alleen voor bewegende objecten!) Wanneer het gevaar voorbij is, lost de verlamming ook op.

¹ Zie Dr. Hamer, Tabellenbuch p. 138, 139, 143, 144

Genezingsfase	Herstel van de bezenuwing. Traag verbeterende verlamming wanneer in de hersenen de zenuwverbindingen (synapsen) door genezingsoedeem uitgezet (gedissocieerd) zijn.
Genezingscrisis	Trekkingen, krampen, epileptische aanval of meerdere aanvallen.
Opmerking	Links- of rechtshandigheid en zijde in acht nemen. De spiergroepen die getroffen zijn wijzen de weg naar de conflictgeschiedenis. Als bv. de rechter adductoren getroffen zijn gaat het bij een rechtshandige patiënt om een conflict, de partner (alle mensen uitgezonderd moeder/kind) niet te kunnen vasthouden. Ook andere organen of hersenrelais kunnen bij een beroerte een rol spelen. Bv. als een patiënt ook spraakstoornissen heeft, is een schrikangst- of sprakeloosheidsconflict in genezing. Ook "black-outs" (absences) kunnen de diagnose "beroerte" krijgen. = Scheidingsconflict in genezingscrisis. (Zie verlammingen p 309).
Therapie	Conflict en sporen achterhalen en oplossen.

HETE BEROERTE²

Hetzelfde ZBS als hierboven of ander ZBS: bv. hersenoedeem in de medulla > het aangrenzend motorisch relais in de hersenschors wordt gecompriemd > uitval van de motoriek > RG: "beroerte".

Voorbeelden

- *Een rechtshandige patiënt wordt door zijn moeder van kleins af aan gedomineerd en "vastgehouden". Zodra hij oud genoeg is verlaat hij het ouderlijk huis. Hij is het enige kind en voelt zich verantwoordelijk voor het welzijn van zijn moeder en hij voelt zich ook schuldig wanneer hij niet vaak genoeg op bezoek komt. = Motorisch conflict: de moeder niet kunnen afschudden. Twee jaar na de dood van zijn moeder krijgt hij op 59-jarige leeftijd een beroerte, die hij nauwelijks overleeft. = Genezing van het motorisch conflict. Getroffen zijn de abductoren (spreidspieren) van arm en been van de linker zijde (Moeder/kind-zijde). (Eigen archief)*

- *Een 45-jarige, rechtshandige patiënt werkt al 20 jaar tegen zijn zin in een bedrijf. = Motorisch conflict: niet weg kunnen gaan. Niet kunnen gaan waarheen men wil, van de firma niet los komen. Uiteindelijk kondigt hij aan dat hij voor zichzelf gaat beginnen, maar zover komt het helaas niet, want op de dag van de opening van zijn praktijk (levensdroom), krijgt hij een beroerte. = Genezing van het motorisch conflict. Getroffen is de rechter "partnerzijde".*

Fase

Genezingsfase. Hete handen en voeten, goede eetlust, evt. koorts, duizeligheid, hoofdpijn. > tekenen van vagotonie. Het belangrijkste symptoom is de halfzijdige verlamming van arm en been. De Hamerse Haard in de hersenen zwelt oedemateus op en comprimeert de omgeving. Na jaren of decennia van conflictactiviteit komt het in de genezingsfase tot het dramatische beeld van een herseninfarct. De prijs voor de lange conflictactiviteit is meestal een onvolledig herstel, vaak ook de dood van de patiënt door het hersenoedeem. Dit oedeem wordt in de RG op een CT-scan meestal als "intracraniale bloeding" verkeerd geïdentificeerd.

Therapie

In de acute fase (= crisis): het conflict is opgelost: genezing begeleiden. (Zie genezingsfase hersenniveau p. 56.)

Na de acute fase: op lichamelijk niveau neemt de RG de juiste maatregelen: revalidatiemaatregelen, gymnastiek, massage, zwemmen, enz. Oefenen, oefenen, oefenen, maar met de juiste instelling (jezelf niet onder druk zetten!). Emotioneel gezien heeft de patiënt één of meerdere grote conflicten opgelost, anders had hij geen beroerte gekregen. Doch de verlammingen of andere uitvalsverschijnselen kunnen nieuwe ZBS-en voor de patiënt veroorzaken, zeker wanneer het herstel maar zeer langzaam vordert. Bv. een nieuw motorisch conflict: "Ik kan mijn been niet meer optillen." "Dit wordt niet meer beter!" Of een eigenwaardeconflict: "Mijn linker been deugt niet meer." Of een genitaal conflict: "In bed breng ik er ook niks meer van terecht". > Trachten de situatie zoals die nu is te accepteren en te blijven geloven in verbetering. (Visualisatie! Beperkende overtuigingen herkaderen!)

2 Zie Dr. Hamer, Tabellenbuch p. 138, 139, 143, 144

HERSENONTSTEKING (encefalitis)

Volgens de RG veroorzaakt door virussen of bacteriën (bv. borreliose). Feit is echter, dat de hersenen als enige regio van het lichaam kiemvrij zijn.¹ Volgens Dr. Hamer is een hersenontsteking meestal het gevolg van een ruggemerpunctie.

Conflict	Afhankelijk van de plaats in de hersenen.
Weefsel	Hersenen of hersenvliezen.
Fase	Genezingsfase - Iedere Hamerse Haard in genezing veroorzaakt een min of meer uitgesproken "hersenontsteking". Zeker wanneer meerdere conflicten gelijktijdig in genezing gaan, wat geregeld gebeurt ("grote schoonmaak"). Met "infectie" heeft dit niets te maken!
Therapie	Het conflict is opgelost. Zie genezingsfase hersenniveau p. 56.

¹ Door de "bloed-hersen-barrière"

HERSENVLIESONTSTEKING (meningitis, encefalomeningitis)

Volgens de RG gaat het om een virale of bacteriële infectie van de hersen- of de ruggemervliezen. Daarbij kunnen ook de hersenen (encefalomeningitis) zelf getroffen zijn. Belangrijkste symptomen zijn hoofdpijn en nekstijfheid (meningitis). Een stijve nek wijst op een genezende halswervelkolom. Schedelbot en halswervelkolom hebben dezelfde conflictinhoud.

Conflict	Moreel-intellectueel eigenwaardeconflict (vbn. en verloop: zie p. 280).
Fase	Genezingsfase - het genezende bot vormt weefselvloeistof (callus), die de hersenvliezen naar binnen (richting hersenen) drukt. > Sterke hoofdpijn.
Opmerking	Verergering door het Syndroom! Mogelijk zijn er voor hersenvliesontsteking nog andere oorzaken (bv. trigeminus).
Therapie	Het conflict is opgelost, genezings symptomen begeleiden. (Zie genezingsfase hersenniveau p. 56).

WATERHOOFD (hydrocefalus)

Bij een waterhoofd zijn de hersenvloeistofruimten (liquorruimten) vergroot door een afvoerverstoring (door vernauwing). Dikwijls vindt men vernauwingen (stenosen) of afsluitingen in het gebied van de vier ventrikels tussen de hersenstam en de kleine hersenen.

Conflict	Actief existentieconflict en één of meerdere conflicten in genezing. (= Syndroom).
Fase	Genezingsfase: ruimte-innemend proces door één of meerdere Hamerse Haarden in de hersenstam of de kleine hersenen door een zeer intensieve genezingsfase met Syndroom .
Therapie	Existentieconflict oplossen, genezingsfase begeleiden: zie genezingsfase hersenniveau p. 56. In de RG wordt bij een ernstig waterhoofd een shunt-operatie uitgevoerd waarbij plastic buisjes in de hersenen worden geplaatst zodat de hersenvloeistof kan wegvloeien. - Zeker de laatste keuzemogelijkheid!

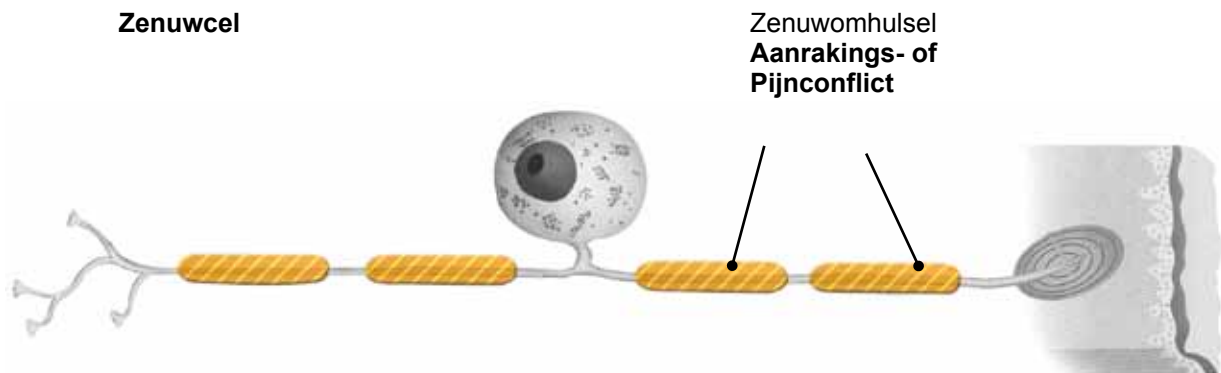
ZBS ZENUWSCHEDEN

"ZENUWTUMOR" (neurofibroom)¹

De zenuwuiteinden (axonen en neurieten) en de zenuwbundels van het perifere zenuwstelsel zijn door beschermend bindweefsel (myelineschede) omsloten. De omhulling bestaat uit de zgn. cellen van Schwann. Een neurofibroom is een "woekering" van deze bindweefsel-zenuwschede.



¹ Zie Dr. Hamer, Tabellenbuch p. 45, 50

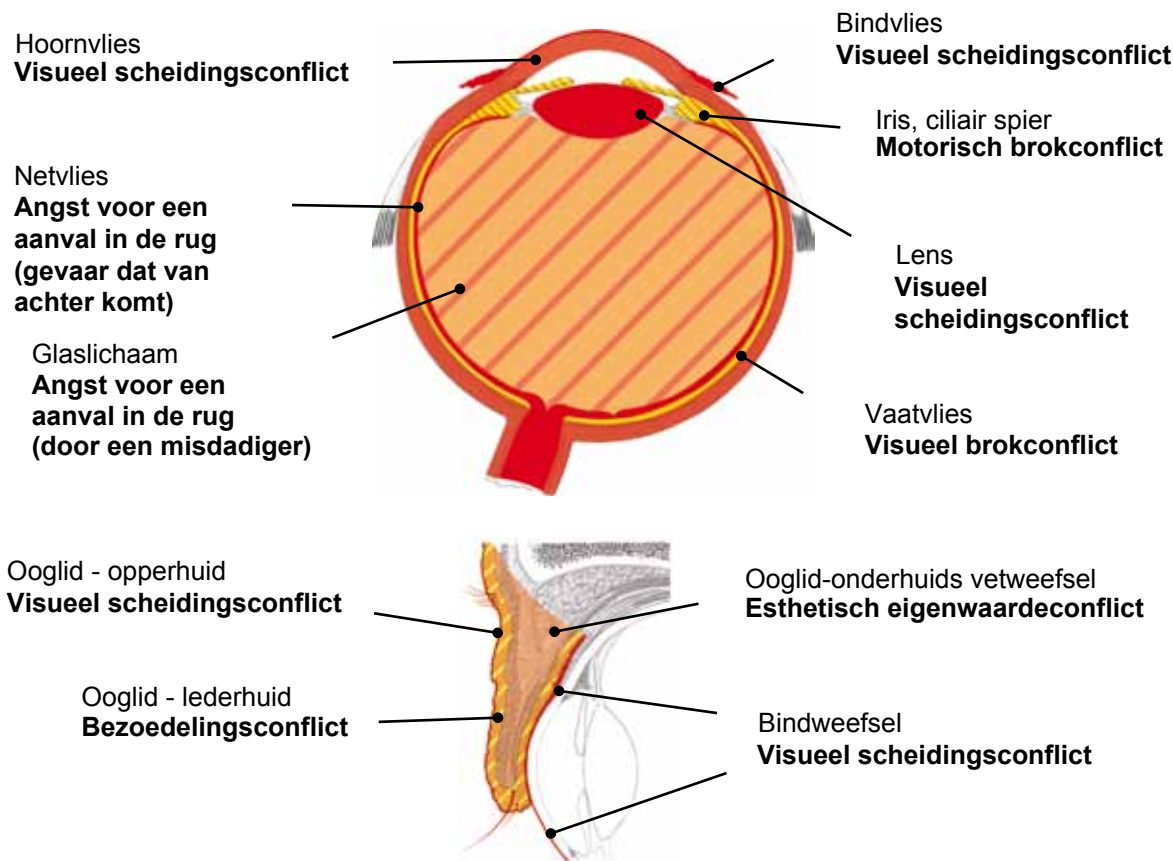


Conflict	<p>Aanrakings- resp. pijnconflict. Conflict dat men een aanraking als pijnlijk, onaangenaam of ongewenst ervaart.</p> <p>Verklaring: Het sterkste aanrakingsconflict is een pijnlijke aanval (stoot, slag, val, enz.). Ook botpijnen kunnen dit ZBS opstarten. Als bescherming kan het organisme de perifere gevoeligheid (de pijn) "uitschakelen".</p>
Voorbeelden	<p>→ Een vrouw wordt door haar man geslagen.</p> <p>→ Iemand stoot zijn hoofd zeer pijnlijk.</p> <ul style="list-style-type: none"> • Neurofibroom aan de wervelkolom : Een 66-jarige gehuwde man krijgt tijdens een skivakantie in de nacht plots heftige pijn t.h.v. de borstwervelkolom. Via een MRI scan wordt een hazelnoot-groot neurofibroom tussen wervel 7 en 8 vastgesteld en vanwege ondraaglijke pijn wordt deze met een riskante operatie weggehaald. <p>Conflictgeschiedenis: 2,5 jaar daarvoor was de man in een appelboom geklommen om het vogelhuisje te reinigen. Ongelukkigerwijs glijdt hij naar beneden en stoot met zijn borstwervelkolom op een dikke tak daaronder en van daaruit valt hij op de grond. Daarbij lijdt hij de ergste pijn van zijn leven. = "Pijnconflict". Twee maanden lang kan hij het slechts met pijnstillers uithouden. = Actieve fase.</p> <p>Groei van een neurofibroom. Er vormt zich een kleine bult t.h.v. de wervelkolom. 2,5 jaar later komt de man in genezing omdat hij het ongeluk langzaam vergeet en hij zich tijdens zijn vakantie ver van de plek van het ongeluk bevindt. = Begin van de genezingsfase met afbouw van het neurofibroom > ontsteking, pijn. > Operatie (Eigen archief)</p>
Weefsel	Ommanteling van de zenuw: Myelineschede – Kleine hersenen – Oud Mesoderm.
Conflictactief	Verdikking van de myelineschede op de plaats van het getroffen lichaamsdeel door celdeling van de cellen van Schwann. = Neurofibroom. Verdikking van de isolatieschicht leidt tot pijnongevoeligheid (anaesthesie). Dit type van pijngevoeligheid is niet makkelijk te onderscheiden van de verdoofdheid in de actieve fase van een scheidingsconflict. (Zie p. 269)
Biologische zin	Door verdikking van de isolatieschede wordt de intensiteit van de pijn of de ongewenste aanraking gedempt. De pijn wordt afgeblokt.
Genezingsfase	Herstel van de gevoeligheid, evt. aanvankelijke overgevoeligheid. De neurofibromen blijven of worden door bacteriën afgebouwd.
Therapie	<p>Conflict en sporen achterhalen en zo mogelijk oplossen.</p> <p><i>Affirmaties: "Een beschermingsmantel behoedt mij". "Ik laat slechts mensen rond mij toe die mij goed doen!"</i> Uitwendig: Johanneskruidolie.</p> <p>In geval van ontsteking: kwark, witte kool bladeren, klei opleggen. Lymfedrainage.</p>

HET OOG

Het oog is het meest complexe orgaan van het lichaam. In dit kleine orgaan liggen alle weefselsoorten van de 3 kiembladen bij elkaar. Alle verschillende structuren dienen slechts één doel: kijken. Dr. Hamer heeft zeer veel over het oog ontdekt, maar er blijven nog zaken te onderzoeken. Volg ons de Berlijnse oogarts Dr. Kwesi

Anan Odum spiegelen intensieve emotionele conflicten zich in het binnenste gebied van het oog (bv. de gezichts-zenuw of het netvlies) met intensiteits-verhoging van buiten naar binnen.
Tekst met ** gemarkeerd, zijn getuigenissen van Dr. Odum (contact: k.odum@gomedus.de).



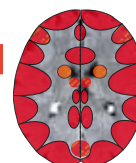
Afbeelding boven volgens grafiek Dr. Hamer, Wetenschappelijke Tabel van de Nieuwe Geneeskunde, omslag p. 3, midden links, uitgave Amici di Dirk

ZBS OPPERHUID EN BINDVLIES

OOGLIDONTSTEKING (blefaritis), OOGBINDVLIESONSTEKING (conjunctivitis)¹

Conflict	Visueel scheidingsconflict: iemand uit het oog verliezen, het oogcontact verliezen.
Voorbeelden	<ul style="list-style-type: none"> • Een kind gaat tijdens de vakantie naar de grootouders = visueel scheidingsconflict. Twee dagen nadat de ouders terug zijn, krijgt het kind een oogbindvliesontsteking = de genezing. (Eigen archief).

¹ Zie Dr. Hamer, Tabellenbuch p. 119, 132



- *De man van een vrouw ontwikkelt plots een passie voor zijn hobby waardoor hij veel van huis is. Dat bevalt de vrouw helemaal niet. = Visueel scheidingsconflict. Zij ziet hem te weinig naar haar gevoel = zij heeft hem uit het oog verloren. Wanneer ze aan deze zaak geen betekenis meer schenkt, krijgt ze een oogbindvliesontsteking. (= genezingsfase) (Eigen archief)*
- *Een 49-jarige rechtshandige gehuwde patiënte lijdt sinds 3 weken aan een heftige bindvliesontsteking aan beide ogen. Conflictgeschiedenis: in de familie van deze patiënte was het de gewoonte dat iedereen met Allerzielen samenkomt, wat de patiënte zeer op prijs stelde. Jammer genoeg komt de familie al 8 jaar niet meer samen. = Visueel scheidingsconflict. Drie weken geleden kwam de familie na jaren echter weer bij elkaar. Voor de patiënte is dit een heuglijk samenzijn. = Begin van de genezingsfase. Deze ontsteking wordt zonder succes door de oogarts met virostatica behandeld en in het ziekenhuis met cortisone. Zij is opgelucht wanneer ze de biologische verbanden begrijpt. (Eigen archief)*
- *Een 55-jarige man moet kort na de terugkeer van een vakantie opnieuw vertrekken voor zijn werk. Het liefst was hij echter thuis gebleven bij zijn vrouw omdat deze zich niet goed voelt (ze heeft last van draaierigheid en hoofdpijn). = Visueel scheidingsconflict. Op de laatste dag van zijn reis zwellen zijn oogleden zeer sterk op. = Begin van de genezingsfase. (Eigen archief)*

Weefsel	Ooglid/oogbindvlies of opperhuid – Ectoderm
Conflictactief	Celafbouw in het bindvlies of het ooglid. Doof gevoel (hypo-esthesie). Vorming van huidschilfers. Droge ogen.
Biologische zin	Diegene die uit het oog verloren is, wordt gemakkelijker vergeten door de verdooftheid. (+ Het korte-termijn-geheugen wordt onderdrukt.)
Genezingsfase	Oogbindvliesontsteking, ontsteking van het ooglid. Herstel, pijn, zwelling, roodheid, jeukende ogen. (= Eigenlijk een platenepitheel-carcinoom!)
Opmerking	Het oogbindvlies kan ook door mechanische irritatie (bv. sterke zonnestraling of droge ogen) ontsteken. = Aanpassingsreactie (= geen ZBS). Links- of rechtshandigheid is van toepassing.
Therapie	Het conflict is opgelost: genezingsfase begeleiden. Koude kompressen, evt. oogbaden met paardestaart-afstrekseel. Schüssler-zout : nr. 3, 4, 11.

WRATTEN (molluscum contagiosum)

Zelfde ZBS als hierboven.

Wratten (met een centrale inkeping) voorkomend aan het boven- of onderooglid .

Fase	Genezingsfase: Hangende genezing van de opperhuid van het ooglid door een visueel scheidingsconflict. > Overmatige weefselvorming > groei van wratten.
Therapie	Conflict en sporen achterhalen en zo mogelijk oplossen zodat er geen nieuwe wratten meer kunnen groeien. <i>Affirmaties: "Ik ben verbonden met alle mensen die ik lief heb. Een onzichtbare band verbindt ons, ook wanneer we niet bij elkaar zijn."</i> Chirurgische verwijdering in het geval de wratten lastig of onesthetisch zijn.

VLEUGELVEL (pterygium)

Zelfde ZBS als hierboven. (Zie p. 69 – 70)

Woekering van het bindweefsel-velletje dat begint aan de rand van de neus en dan richting pupil uitbreidt en soms het gezichtsveld verstoort.

Fase **Hangende genezing** van het bindvlies.

Therapie Zie hierboven.

OOGVLEK (pinguecula)

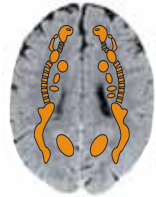Zelfde ZBS als hierboven. (Zie p. 69–70)

= geelachtige verdikking in het bindvlies van het oog in de binnenste of buitenste ooghoek.

Fase **Hangende genezing** van het oogbindweefsel.

Therapie Zie hierboven.

ZBS VETWEEFSEL



WRATACHTIGE OPSTAPELING OOGLID (xanthelasme)

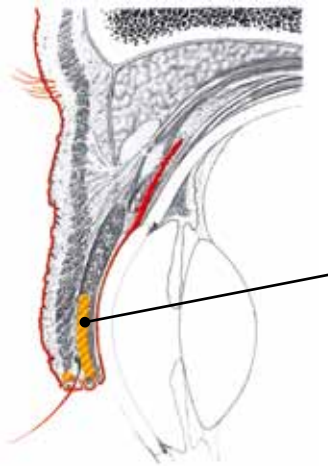
Conflict	Eigenwaardeconflict m.b.t. de esthetiek van het oog of het uiterlijk. Men voelt zich niet aantrekkelijk genoeg. Men is niet tevreden met zijn uiterlijk.
Voorbeeld	→ Een vrouw onderzoekt haar gezicht in de spiegel en merkt dat het gebied rond haar ogen rimpelig is.
Weefsel	Onderhuid ooglid - Vetweefsel - Medulla - Nieuw mesoderm.
Conflictactief	Necrose (celafname) van het vetweefsel.
Genezingsfase	Hangende genezing: herstel of nieuwe vorming van vetweefsel. Zoals bij de botten wordt ook bij vetweefsel in geval van weefselherstel meer weefsel opgebouwd dan voorheen ("luxe-groep"). Vorming van xanthelasmen.
Biologische zin	Versterking van de vetlaag. In de natuur geldt: " <i>dik is goed en mooi</i> ". Een dier dat dik is, is succesvol en begeerlijk. Dun wordt een dier alleen als het oud en zwak wordt.
Opmerking	Links- of rechtshandigheid is van toepassing. Gevaar voor vicieuze cirkels wanneer het xanthelasme zelf als storend of onesthetisch ervaren wordt.
Therapie	Conflict en sporen achterhalen en zo mogelijk oplossen zodat er geen nieuwe meer gevormd worden. Affirmaties: " <i>Ik ben tevreden met mijn ogen en hoe ik eruit zie</i> ". " <i>De glans van de ziel is belangrijker dan mijn uiterlijk!</i> ". Bachbloesem: lariks, wilde appel. Evt. chirurgische verwijdering.

ZBS LEDERHUID



GERSTEKORREL (hordeoleum) en HAGELKOREL (chalazion)

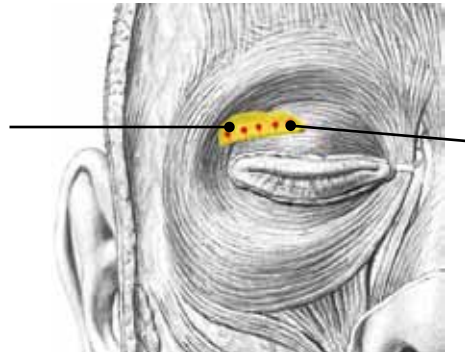
In het boven- en onderlid, bij de aanzet van de wimpers liggen talgkliertjes: de zgn. moll-, zeiss-, en meiboom-klieren. Hun taak is de oogrand "in te vetten". De vetfilm verhindert dat tranen over de ooglidrand heenlopen. (Vet stoot de waterige tranen af).



Talgklieren
Visueel bezoedelingsconflict,
Conflict dat het oog uitdroogt


Conflict	Optische bezoedeling door wat gezien is. Schending van de integriteit van de ogen. Of conflict dat het oog uitdroogt.
Voorbeelden	<ul style="list-style-type: none"> → Een kind ziet voortdurend de strijd van zijn ouders = optische bezoedeling. → Een arbeider krijgt een metaalsplinter in zijn oog. → Een verbale aanval met betrekking tot het uiterlijk van het oog krijgen ("Wat ziet jouw oog eruit!"). • Een meisje ziet een door een kat verscheurde muis op de grond liggen = optische bezoedeling. <p>In de genezingsfase ontstaat een gerstekorrel. (Eigen archief)</p>
Weefsel	Ooglid - Lederhuid - Kleine hersenen - Mesoderm.
Conflictactief	Verdikking van de lederhuid en vergroting van de moll-, zeiss-, en meiboomklieren (talgklier-ca). Meer productie van talg.
Biologische zin	Verdikking van de onderhuid van het ooglid zodat deze een betere bescherming biedt voor het oog. Met meer talg kan het oog beter "ingevet" worden.
Genezingsfase	Ontstekende-tuberculeus-verkazende afbouw door schimmels of schimmelbacteriën, pijn = gerstekorrel. Recidiverend conflict: ontsteking met ophoping van bindweefsel ("granulerende ontsteking") = hagelkorel.
Opmerking	Links- of rechts-handigheid is van toepassing.
Therapie	Het conflict is opgelost. Genezingsfase begeleiden. Koude compressen aanbrengen. indien acuut. Bachbloesems: wilde appel (crab apple). Indien chronisch : windsels met hete ricinusolie. Evt. oogbaden met ogentroost (euphrasia), kamille en paardestaart. Honing opsmeren. Schüssler zouten: nr. 3, 9, 11. Lymfedrainage.

Traanklieren
Visueel brokconflict



Traanklieren - uitvoergangen
Gezien of niet gezien
willen worden

ZBS TRAANKLIEREN



TRAANKLIERTUMOR, TRAANKLIERONTSTEKING¹

Aan elk oog liggen 20 tot 30 kleine (bijbehorende) traankliertjes. De functie van deze traanklieren is traanvocht te produceren en ze zorgen ervoor dat het oog bevochtigd blijft. Dit traanvocht voedt en reinigt tevens het oogbindvlies.

Conflict	Een visuele brok niet te pakken krijgen (rechter oog) of een visuele brok niet kunnen uitscheiden (linker oog). Eenvoudig gezegd: iets niet kunnen zien wat men graag zou willen zien, of iets onaangenaams niet willen zien.
Voorbeeld	• Een alleenstaande jonge vrouw lijdt eronder dat zij enerzijds haar oude ouders en anderzijds een oudere vriendin regelmatig moet bezoeken. = Conflict "de visuele brok" (oudere vriendin) weg willen hebben. > Celdeling in de linker traanklier > tranend linker oog. (Zie Claudio Trupiano, Danke Doktor Hamer, p. 291)
Weefsel	Traanklieren - Endoderm
Conflictactief	Bloemkoolachtig groeiende tumor (adeno-carcinoom) van de traanklier met secretorische kwaliteit.
Biologische zin	Met meer tranenvloed kan de visuele brok beter "ingespeekeld" worden en beter opgenomen of uitgescheiden worden.
Genezingsfase	Traanklierontsteking; tuberculeus-necrotiserende verkazing van de tumor. "Etterige tranen", pijn, evt. koorts, nachtzweeten.
Therapie	Bij ontsteking: het conflict is opgelost, genezing begeleiden. Koude compressen, lymfedrainage.

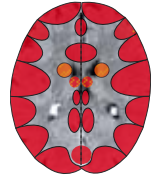
OPDROGEN VAN DE TRANEN ("mucoviscidose" van de traanklieren, xerophthalmie, syndroom van Sjögren, keratoconjunctivitis sicca)

Zelfde ZBS als hierboven.

Fase	Recidiverend conflict – hangende genezing. Er wordt telkens meer klierweefsel afgebouwd en door minderwaardig bindweefsel teruggebouwd. > Uitdrogen van de tranenvloed > droge ogen.
Therapie	Conflict en sporen achterhalen en zo mogelijk oplossen zodat het resterende klierweefsel terug kan regenereren. Oogbaden met "ogentroost" of paardestaart, lymfedrainage zodat de vloeistofproductie terug weer gang komt.

¹ Zie Dr. Hamer, Tabellenbuch p. 18, 33

ZBS TRAANKLIER-UITVOERGANGEN



ONTSTEKING VAN DE TRAANKLIER-UITVOERGANGEN¹

De 10 – 12 uitvoergangen van de hoofdtraanklier monden bovenaan zijdelings van het oog uit.

Conflict	Gezien of niet gezien willen worden. Conflict dat men niet scherp genoeg ziet.*
Weefsel	Traanklieruitvoergangen – Platenepitheel – Ectoderm.
Conflictactief	Celafbouw (ulcera), pijnlijk trekkend gevoel in de uitvoergangen (mond- slijmvlieschema). > Vergroting van het lumen.
Biologische zin	Door de celafbouw wordt de diameter groter > betere doorstroom van de tranenvloed > beter zien.
Genezingsfase	Herstel van het weefselverlies. Ontsteking, evt. opzwellen van de gangen, daardoor opstuwung van de tranenvloed. Dit kan lijken op een traanklierontsteking.
Opmerking	Links- of rechtshandigheid (moeder/kind- of partnerzijde) is van toepassing.
Therapie	Het conflict is opgelost, genezing begeleiden. Koude compressen, lymfedrainage.

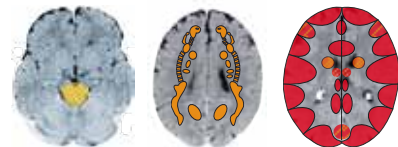
¹ Zie Dr. Hamer, Tabellenbuch p. 123, 136

DROGE OGEN

De meeste oorzaken hangen samen met onze moderne levenswijze, sommige met conflicten.

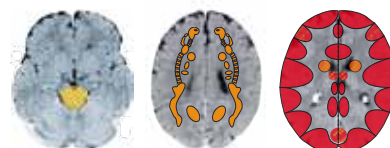- **Bijwerkingen van medicijnen:** met name bloeddrukverlagende middelen, "de pil", vochtafdrijvende medicatie, antidepressiva, vaatvernauwende oogdruppels.
- **Tekort aan oestrogenen:** een kenmerk van het ouder worden is de toenemende uitdroging van het lichaam door het verminderen van de oestrogeenspiegel. Vooral de slijmvliezen zijn daardoor geraakt.
- **Bij TV kijken of veel werken met de PC** vermindert de frequentie van het ooglidknippen.
> Droge ogen door onvoldoende bevochtiging.
- **Algemene sympathicotonie of slaaptkort** > droge ogen (vochtige ogen in de vagotonie!).
- **Te weinig stimuli** door de natuur: licht, water, wind, enz.
- **Tekort aan beweging:** reductie van de totale stofwisseling, ook van het traanapparaat.
- **Bindweefsel in actieve fase:** gevoel van droge ogen. (Zie p. 68)
- **Traanklieren in hangende genezing.** (Zie p.73)

ZBS OOGLIDSPIEREN

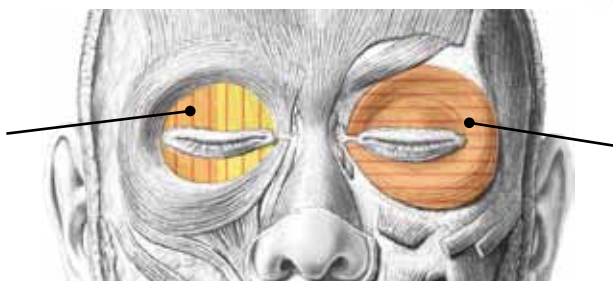


Wegens de kwetsbaarheid en het belang van dit orgaan is het oog voorzien van 2 "afsluitmechanismen": het binnenste afsluitsysteem = iris-spierweefsel, het buitenste afsluitsysteem = boven- en onderlid.

- Voor het sluiten van het oog is volgens de RG de dwarsgestreepte oogsluitspier (m. orbicularis oculi) verantwoordelijk. De onwillekeurige ooglidslag (knippen) functioneert door een speciale zenuwverbinding naar de hersenstam.
- Voor het openen van het oog zijn er twee spieren: De musculus tarsalis superior en inferior zijn volgens de RG gladde spieren, die het oog bij de ooglidslag onwillekeurig openen. Voor het willekeurig, bewust openen of openhouden van het oog is de dwarsgestreepte musculus levator palpebrae verantwoordelijk.



Ooglid - openerspiieren
**Het oog niet kunnen,
 willen of durven
 openhouden**



Ooglid - sluitspiieren
**Het oog niet
 kunnen, willen of
 durven sluiten**

NAAR BINNEN GEKEERD OOGLID (entropium, trichiasis)

Functie van de ooglid-sluitspiieren (m. orbicularis) is de oogleden te sluiten.

Door verhoogde spanning van deze spieren keren de wimpers naar binnen en prikkelen het oogbindvlies pijnlijk (= entropium).

Conflict Het oog niet durven, kunnen of mogen sluiten.

Voorbeelden

- Een 80-jarige voormalige ondernemer moet, ondanks zijn hoge leeftijd, als nachtwaker wat bijverdienen. Zijn diensten duren meestal de hele nacht.
 Conflict: de ogen niet durven sluiten - niet durven slapen.
 Wanneer hij 's morgens thuiskomt, vallen van vermoeidheid zijn ogen dicht en slaapt hij een paar uur. Tijdens de laatste 5 jaar van zijn loopbaan als nachtwaker ontstaat een entropium. De onderste oogleden van beide ogen trekken naar binnen, zodat de wimpers het bindvlies pijnlijk irriteren en dat gaat ontsteken. Wanneer de patiënt op zijn 80ste eindelijk met pensioen gaat en iedere morgen gewoon mag uitslapen, verdwijnt de spanning op de oogleden en het entropium bouwt zich zonder restletsel af. (Eigen archief)

→ Een vrachtwagenbestuurder moet nachtenlang doorrijden.

→ Een lasser let even niet op en kijkt in het felle licht.

Weefsel/Fase Ooglidspieren – Oogsluitspier – Dwarsgestreepte spier – na voltooide genezing of in **hangende genezing** > spanningsverhoging > wimpers keren naar binnen!

Therapie Conflict en sporen achterhalen en zo mogelijk oplossen.
 Affirmatie: "Wanneer ik moe ben, ga ik even liggen en sta ik mezelf toe om mijn ogen te sluiten."
 Saffraan in melk leggen en daar compressen mee maken.

NAAR BUITEN GEKEERD OOGLID (ectropium)

Een verminderde spanning van de oogsluitspiieren veroorzaakt een slap en naar buiten hangend ooglid (= ectropium). Het resulteert in "oogdruppelen", omdat het traanvocht niet meer verspreid wordt over het oog.

Conflict Het oog niet kunnen, durven of willen sluiten (zie voorbeelden hierboven).

Weefsel Ooglidspieren - Oogsluitspier – Dwarsgestreepte spieren – Mesoderm (voeding)
 + Ectoderm (bezenuwung).

Fase Conflictactieve fase: spierverswakking tot verlamming > het ooglid valt slap naar buiten.

Therapie	Evt. onvolledig sluiten van het oog door verlamming van de m. orbicularis. Conflict en sporen achterhalen en zo mogelijk oplossen. Affirmatie: zie boven. Rozenbloemblaadjes, versgeplukt 's morgens op het gesloten oog leggen. Compressen of oogbaden met aftreksel van paardestaart, ogentroost, smeerwortel of cichorei.
----------	--

AFHANGEND OOGLID (ptosis)

Hier is de dwarsgestreepte m. levator palpebrae bij betrokken.

Conflict	Eigenwaardeconflict, het oog niet kunnen, durven of willen openhouden iets over het hoofd gezien hebben. Niet alert genoeg geweest zijn.
Voorbeelden	→ <i>Een moeder roept naar haar kind : "Kijk toch eens uit je doppen !" Volgende keer loop je nog onder een auto!"</i> → <i>Iemand moet 's nachts werken en kan zijn ogen van vermoeidheid nauwelijks openhouden.</i>
Weefsel	Oog-openspier (m. levator palpebrae) - Dwarsgestreepte spier - Hersenschors Ectoderm (innervatie) en Medulla - Mesoderm (voeding van de spier).
Conflictactief	Afhangen van het ooglid door verlamming of necrose van de m. levator palpebrae
Genezingsfase	Herstel: tremor (trillen) van het ooglid. In hangende genezing, evt. onvolledig sluiten van het oog (zgn. "hazenoog").
Biologische zin	Versterking van het spierweefsel zodat het oog in de toekomst op het beslissende moment open gehouden kan worden (luxe groep).
Opmerking	Links- of rechtshandigheid (moeder- kindzijde) is van toepassing. Wanneer beide oogleden afhangen, ligt een algemene terugval van de sympathicus aan de basis. In dit geval gaat het niet om een ZBS van het ooglid, maar een onderfunctie van de schildklier (p. 108).
Therapie	Conflict en sporen achterhalen en zo mogelijk oplossen. Affirmaties: <i>"Ik vergeef mezelf dat ik iets over het hoofd heb gezien!" "Ik heb slechts twee ogen!" "Ik slaap en waak wanneer het mij past!"</i>

TRILLEN VAN HET OOGLID (tremor van het ooglid)

Mogelijke oorzaken

- Genezingscrisis van de m. orbicularis (zie naar binnen- of naar buiten gekeerd ooglid).
- Genezingscrisis van de m. levator palpebrae en/of m. tarsalis (zie boven).

Voorbeeld	• <i>Een 49-jarige, rechtshandige patiënte werkt als assistente bij een vrouwenarts. Haar dienst begint om 7 uur en duurt vaak tot 22 uur. Ook de middagpauze wordt vaak overgeslagen, terwijl het organisatorisch wel mogelijk is te pauzeren. De patiënte lijdt onder het tekort aan slaap en rust. = Conflict de ogen niet te durven sluiten. Hier treedt voor het eerst het trillen van het ooglid op: de wimpers van het rechter ooglid (partnerzijde) trekken op rustige momenten trillend samen = genezingscrisis. (Rechteroog omdat de chef verantwoordelijk is voor het slaap- en rusttekort.) Dit symptoom treedt telkens weer op wanneer de patiënte te weinig slaap en rust heeft. (Eigen archief)</i>
-----------	--

Therapie	In geval van terugkerend conflict: conflict en sporen achterhalen zo mogelijk oplossen zodat aan de hangende genezing een einde komt. Rozenblaadjes als thee (inwendig) of als compressen (uitwendig). Magnesium, calcium, vit. B-complex. Schüssler-zout: nr. 7.
----------	---

OOGRUPPELEN (epiphora)

Mogelijke oorzaken

- **Algemene vagotonie** > versterkte tranenvloed.
- Mechanische irritatie, harde wind, vreemde voorwerpen > het lichaam tracht dit weg te spoelen.
- **Oogbindvlies of hoornvlies in genezing** (zie p. 71 en p. 84).
- **Traanklier in actieve fase** > meer productie van traanvocht = dacryorree (zie p. 73).
- **Oog-kringspier:** dwarsgestreept aandeel in de conflict-

actieve fase: het traanvocht kan niet meer afgevoerd worden.

- **Traanklier-uitvoergangen** in conflictactieve fase (zie p. 76).

Therapie

Afhankelijk van de oorzaak.
Compressen met ogentroost of duizendblad.
Hildegard: selderij-venkel-plantenpulp-speciaalrecept.

ZBS VAN DE PUPILSPIER

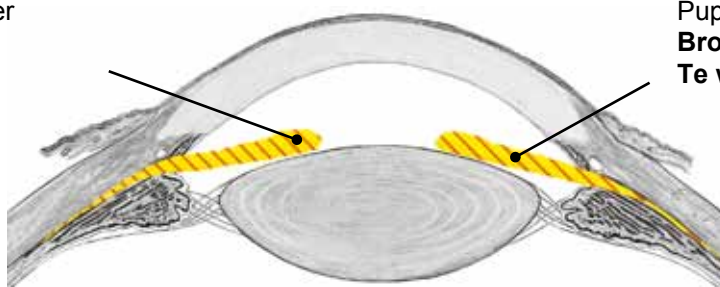


Het gladde spierweefsel van de pupillen (= "oud darmspierweefsel") heeft als taak de pupil te vernauwen of te verwijden. De spiertjes reguleren de hoeveelheid licht die op het netvlies valt en bestaat uit 2 tegenspelers: de pupil-sluitpier (m. sphincter pupillae) en de pupil-opener-spier (m. dilatator pupillae). De pupil-sluitpier is parasymptisch bezuwd. Hij spant zich in rust en vernauwt zo de pupil. Vermoeide en ontspannen mensen hebben kleine pupillen. Zijn functie is de lichtinval te verkleinen wanneer het licht te fel is.

De pupil-opener is sympathisch bezuwd. Hij spant zich wanneer het individu actief is. Wakkere, gestresste of onder invloed van drugs staande mensen hebben wijde pupillen. Zijn opdracht is de pupil meer te openen zodat meer licht op het netvlies kan vallen wanneer het donker is.

Vanuit de functie kan men de conflictinhoud afleiden:

Pupil-sluitpier
Brokconflict
Te veel licht



Pupil-openerspier
Brokconflict
Te weinig licht

OVERMATIGE PUPILVERNAUWING (myosis), NACHTBLINDHEID

Conflict

Brok-conflict.

Rechter oog: te veel licht. Iets niet kunnen krijgen omdat het te licht is.

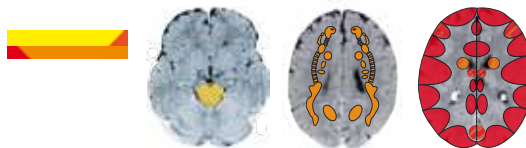
Linker oog te veel licht: iets niet kunnen loslaten omdat het te licht is, of iets onaangenaams of gevaarlijks niet kunnen verhinderen omdat het te licht is.

Voorbeelden	<p>→ Te veel licht door een reële lichtshock, bv. door verblinding door de zon of door lassen.</p> <p>→ Een eenvoudige arbeider wordt verliefd op de rijke dochter van zijn baas, doch zij minacht hem, omdat hij haar niet genoeg kan bieden. > De “droomvrouw-lichtbrok” niet kunnen opnemen > het rechter oog is getroffen.</p> <p>→ Een man verzwijgt aan zijn werkgever dat hij wegens diefstal ooit in de gevangenis heeft gezeten. Hij vreest dat hij anders in het bedrijf geen kans maakt. Deze zaak komt toch aan het licht. > Te veel licht op het verleden (“verleden-licht-keutel-brok”) > het linker oog is getroffen.</p>
Weefsel	Pupilsluitspier - Glad spierweefsel – Middenhersenen - Endoderm.
Conflictactief	Pupil-vernauwing (myosis) door voortdurende spanning van de pupil-sluitspier, evt. nachtblindheid.
Biologische zin	Vernauwing van de pupil, zodat er minder licht kan binnenvallen. Demping van de lichtsterkte, zodat daarmee de “lichtbrok” beter opgenomen kan worden of de “licht-keutelbrok” beter uitgescheiden kan worden.
Genezingsfase	Normalisering van de pupilwijdte.
Genezingscrisis	Tonisch-clonisch samentrekken en ontspannen van de pupil.
Therapie	Conflict en sporen achterhalen en zo mogelijk oplossen.

OVERMATIGE PUPILVERGROTING (mydriasis), LICHTOVERGEVOELIGHEID DAGBLINDHEID (hemeralopie), ONREGELMATIGE PUPIL

Conflict	<p>Brok-conflict.</p> <p>Rechter oog: te weinig licht. Iets niet krijgen omdat het te donker is. Linker oog: te weinig licht. Iets niet kunnen loslaten omdat het te donker is, of iets onaangenaams of gevaarlijks niet kunnen verhinderen omdat het te donker is.</p>
Voorbeeld	→ Een zeer ervaren handwerker met jarenlange beroepservaring moet met een ongeschoolde hulp om een baan concurreren. = Conflict dat er te weinig licht op zijn goede arbeidskwaliteiten valt.
Weefsel	Pupilopener – Glad spierweefsel – Middenhersenen - Endoderm.
Conflictactief	Voortdurende spanning van de pupilopener > pupilvergroting (mydriasis). Overgevoeligheid voor licht > lichtschuw, dagblindheid. Evt. ook onregelmatige pupilopening.
Biologische zin	Vergroting van de pupil zodat er meer licht kan binnenvallen. Zo kan de “lichtbrok” beter opgenomen worden of de “licht-keutelbrok” beter uitgescheiden.
Genezingsfase	Normalisering van de pupilgrootte.
Crisis	Tonisch-clonisch samentrekken en ontspannen van de pupil.
Therapie	Conflict en sporen terug vinden en zo mogelijk oplossen.

ZBS BUITENSTE OOGSPIEREN



SCHEEL KIJKEN (strabismus)

Men onderscheidt naar binnen, naar buiten, naar boven of schuin - scheel zien.

Een of meerdere van de 6 buitenste oogspieren zijn bij scheel kijken door een ZBS getroffen:

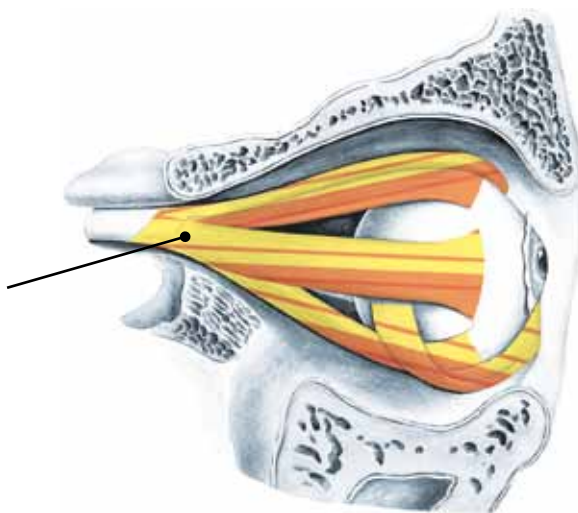
- Bovenste rechte spier (m. rectus superior) trekt het oog naar boven
- Onderste rechte spier (m. rectus inferior) trekt het oog naar beneden
- Binnenste rechte spier (m. rectus medialis) trekt het oog naar binnen
- Buitenste rechte spier (m. rectus lateralis) trekt het oog naar buiten
- Bovenste schuine spier (m. obliquus superior) rolt het oog naar binnen en naar beneden
- Onderste schuine spier (m. obliquus inferior) rolt het oog naar buiten en naar boven

De buitenste oogspieren bestaan zowel uit dwarsgestreepte als uit gladde spieren.

Buitenste oogspieren

Iemand of een ondraaglijke situatie niet meer willen aanzien. Aan een situatie niet kunnen ontkomen
 > naar binnen scheel kijken

Men mist iets of iemand en men zoekt met de ogen daarnaar
 > naar buiten scheel kijken



Voorbeelden

• De ouders gaan met hun 4-jarig zoontje naar de dierentuin en komen bij de tijgers. Ze moeten een weg volgen via een soort grot waar de roofdieren zich achter tralies bevinden. Op het einde van de donkere weg wordt het jongetje plotseling bang. Desondanks neemt de moeder het kind op haar arm en draagt hem verder mee naar binnen. = Motorisch oogspier-conflict: de tijger niet willen zien. Hij klampt zich vast en draait de ogen opzij zodat hij de tijger niet ziet. Na het bezoek aan de dierentuin is de jongen heel bang voor het donker en wil op TV geen uitzendingen meer zien over dieren. Verscheidene dagen na het bezoek aan de dierentuin merken de ouders op dat de jongen telkens weer ongecontroleerd met de ogen rolt en een "tic" ontwikkelt (= crisis in de genezingsfase). Hij houdt zijn hoofd scheef (naar links onder) en gelijktijdig wendt hij zijn ogen af. De jongen zelf voelt zich zeer gestoord door de tic bij het TV-kijken. De ouders maken een afspraak met de oogarts, maar de symptomen verdwijnen spontaan na 3 weken. (Eigen archief)

→ De ouders van een baby scheiden. De baby zoekt vertwijfeld naar mama of papa. > Naar buiten scheel kijken.

→ Een baby wordt te vroeg van zijn mama gescheiden en in een aparte kinderkamer te slapen gelegd. Hij is bang en zoekt met zijn ogen naar zijn moeder. > Scheel kijken.

→ Een baby moet huilend en woedend aanzien hoe de dokter met een spuit naar hem toekomt.

→ Een zuigeling ligt in de couveuse en wordt van één zijde verblind door het licht van een TL-lamp.

Naar binnen scheel kijken (strabismus convergens)

Conflict**	Iemand of een onverdraaglijke situatie niet meer willen aanzien. Een hopeloze situatie niet kunnen ontvluchten. "De vlucht naar binnen"!
Voorbeeld**	→ <i>De ouders van een kind scheiden. Het moeder/kind-oog fixeert zich op de moeder. - Zij is er nog. Het partner-oog draait naar binnen om de vader "in zich te kunnen opnemen".</i>
Opmerking	Meestal zijn de meer naar binnen gerichte mensen (introvert of receptief) getroffen.
Weefsel	Binnenste rechte of buitenste rechte spier. Glad of dwarsgestreept spieraandeel.
Fase	Niet duidelijk, omdat men nog niet weet welk deel getroffen is. Meestal hangend-actief conflict .

Naar buiten scheel kijken (strabismus divergens)

Conflict**	Men mist iemand of iets en "zoekt" daarnaar met het getroffen oog. Iemand of iets niet kunnen of willen zien.
Voorbeeld**	→ <i>De ouders van een kind hebben voortdurend ruzie. "Eerst gaan de ogen uit elkaar, daarna de ouders!" (Dr. Kwesi Odum.) Het scheel kijkende oog zoekt bv. de vader in de verte.</i>
Opmerking	Meestal zijn de meer naar buiten gerichte mensen (extravert of directief) getroffen.
Weefsel	Binnenste rechte of buitenste rechte spier. Glad of dwarsgestreept spieraandeel.
Fase	Niet duidelijk, omdat men niet weet welk deel getroffen is. Meestal hangend-actief conflict .
Opmerking	Het gladde spieraandeel van de buitenste rechte spier is met het ZBS van de nierverzamelbuizen gekoppeld (p. 226). > Actief nierverzamelbuis ZBS van de linker nier > het linker oog trekt naar buiten. = Het diagnostisch bewijs! Het oog kan wel willekeurig in de correcte stand gebracht worden. (In dit geval gaat het dan meestal niet om een visueel, maar wel om een existentieconflict).

NAAR BOVEN SCHEEL ZIEN (strabismus verticalis), SCHUIN SCHEEL ZIEN (verdraaiing van het oog om de eigen as)

Conflict	Niet naar boven of onder kunnen, durven of willen kijken. Niet naar binnen-onder of naar buiten-boven kijken of het oog niet kunnen, durven of willen draaien. Practisch: iemand of iets niet willen of kunnen zien.
Weefsel	Bovenste of onderste rechte spier, bovenste of onderste schuine spier: glad of dwarsgestreept spieraandeel.
Fase	Niet duidelijk omdat men niet weet welk deel getroffen is. Meestal hangend-actief conflict .

Besluit

De moeilijkheid bij scheel kijken is dat men in de praktijk niet weet in welke spier een ZBS loopt. Het gladde spieraandeel spant zich in de CA-fase, terwijl het dwarsgestreepte spieraandeel in de CA-fase verzwakt of verlamt. In het eerste geval resulteert dit in naar binnen scheel kijken, in het tweede geval in naar buiten scheel kijken. Alleen wanneer de patiënt het oog vrijwillig in de juiste positie kan brengen, weten we dat het gladde spieraandeel getroffen is met een ZBS. Wat we zeker weten is dat het gaat om een motorisch conflict m.b.t. het zien. De patiënt wil ergens naar kijken en wordt gehinderd (zie voorbeeld van de ouders die scheiden). Of hij wil iets niet zien, maar wordt door een situatie of door mensen gedwongen wel te kijken (zie voorbeeld van de dierentuin). Belangrijkste vraag: wanneer trad het scheel zien voor het eerst op? > Het conflict moet daaraan voorafgaand hebben plaatsgevonden.

Therapie bij scheel zien

Conflict en sporen achterhalen en zo mogelijk oplossen. Zeer belangrijk: oogtraining ¹. Het afplakken van een oog is alleen bij kinderen zinvol wanneer er een verminderd zicht (amblyopie) aan voorafgaat. > Het verband houdt een gevaar in voor volgconflicten door "misvorming" en verminderd zicht. (Het verband daarom bij voorkeur alleen thuis dragen). Een operatie moet goed afgewogen worden, bv. om een verminderd zicht te voorkomen.

¹ Boeken van Leo Angart, Mirsakarim Norbekov. Zie bronvermelding

ZBS VAATVLIES



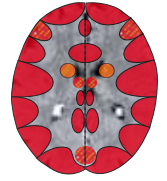
VAATVLIESKANKER (uveales melanoom, enteroidea-adenoca), VAATVLIESONTSTEKING (choroïditis), ONTSTEKING OF TUMOR VAN DE IRIS OF HET STRAALVORMIG LICHAAM (iritis, uveïtis), COLOBOMA, IRIS-LEVERVLEK (irisnaevus), MELANOOM VAN DE IRIS, OPTICUS-NEURINOOM (1)

Vaatvlies, iris en het straalvormig lichaam bestaan uit endodermaal weefsel. Gezien vanuit onze evolutie is dit het oudste deel van het oog (zgn. "oeroogbeker"). Het vaatvlies is in principe darmslijmvlies-weefsel. De irisspier (= oudste darmspier) is overtrokken met gepigmenteerd "darmslijmvlies" (= kleur oog).

Conflict	<p>Visueel "brok-conflict". De visuele brok niet kunnen opvangen of kunnen identificeren (rechter oog), of de visuele brok niet kunnen uitscheiden (linker oog). Eenvoudigweg: iets niet kunnen zien wat men graag had gezien (rechter oog). Iets onaangenaams niet willen zien of iets gevaarlijks over het hoofd gezien hebben (linker oog).</p>
Voorbeelden	<ul style="list-style-type: none"> • <i>Een 17-jarige leerling in de chemische industrie gaat even iets halen voor zijn collega's. Op het moment dat hij weg is, explodeert zijn werkplek. Hij komt terug en ziet overal lichaamsdelen liggen. Twee collega's zijn dood en één is zwaar gewond. = Conflict deze situatie niet willen zien of zijn collega's ongedeerd willen zien. Wanneer hij daar 5 maanden later weggaat beginnen zijn ogen te ontsteken. = Begin van de genezingsfase. In het ziekenhuis wordt aan beide ogen een vaatvliesontsteking gediagnostiseerd. Omdat de ontsteking met Cortisone niet beter wordt, wil men chemotherapie geven. De familie leert intussen echter de 5 biologische natuurwetten kennen en de jongeman bouwt de cortisone langzaam af. Na 8 maanden genezingsfase is alles weer in orde. (Eigen archief)</i> • <i>Een 6-jarige jongen speelt alleen in zijn kamer, als hij op het idee komt om een plastic doos over zijn hoofd te trekken. Hij raakt echter klem en het kind wordt bang omdat het in die doos donker is. = Conflict de "lichtbrok" niet kunnen opnemen (rechter oog). Hij huult, maar de hardhorende grootmoeder die op hem past en in de kamer daarnaast TV aan het kijken is, hoort hem niet. In de genezingsfase wordt een vaatvliesontsteking aan het rechter oog gediagnostiseerd. Telkens weer recidiveert het conflict. Zo wordt het kind bv. steeds weer bang wanneer hij een trui over zijn hoofd moet aantrekken. (Zie Claudio Trupiano, Danke Doktor Hamer, p. 171.)</i>
Weefsel	Vaatvlies, Regenboogvlies, Corpus Ciliare (straalvormig lichaam) – Hersenstam – Endoderm.
Conflictactief	Groei van een vaatvliestumor (adenoca), een regenboogvliestumor (RG: "irisnaevus" of "irismelanoom"), een tumor van het corpus ciliare of groei van een knobbeltje aan de pupilrand (= "sarcoïdose" = in principe kleine "darmpoliepen").
Biologische zin	De "visuele" brok met meer darmcellen beter kunnen opnemen of uitscheiden.
Genezingsfase	Tuberculeus verkazende afbouw van de tumor. Dit proces beschouwt men als een vaatvlies-tuberculose of een vaatvliesontsteking. TBC-haarden = witte vlekken achter het netvlies die weer verdwijnen. Er kunnen holtes achterblijven. Irisontsteking, ontsteking van het straalvormig lichaam, zwelling, pijn.
Therapie	<p>Bij vaatvliestumor: conflict en sporen achterhalen en zo mogelijk oplossen, indien nog niet opgelost. Affirmatie: "Het heeft zin dat dit zo gebeurd is. – Daarvan kan ik alleen maar leren."</p> <p>Bij vaatvliesontsteking: het conflict is opgelost. Genezingsfase begeleiden. Zie ook hersenniveau p. 56. Lymfedrainage, Schüssler-zout nr. 3</p>

1 Zie Dr. Hamer, GNM® -Hersentabel HN II kolom 1 en 2

ZBS HOORNVLIES



VERDUNNING VAN HET HOORNVLIES (Keratoconus), HOORNVLIESONTSTEKING (Keratitis), HOORNVLIESVERTROEBELING ⁽¹⁾

Conflict	Sterk visueel scheidingsconflict. Iemand of iets uit het oog verliezen.
Voorbeelden	<p>→ <i>De zoon van een alleenstaande moeder gaat het huis uit.</i></p> <p>→ <i>De lievelingslerares van een leerling wordt overgeplaatst.</i></p> <ul style="list-style-type: none"> • <i>Een man heeft ernstige ruzie met zijn broer. Hij beseft dat de goede verhouding daarmee beëindigd is.</i> (Eigen archief)
Weefsel	Hoornvlies – Platenepitheel – Ectoderm.
Conflictactief	Celafbouw (ulcera) in het hoornvlies. Geen pijn. In hangende genezing kan het tot een keratoconus komen. (= Uitpuiling van het hoornvlies op de plaats van het litteken door de intra-oculaire druk). Meestal zijn beide ogen getroffen en vaak gepaard gaande met bijziendheid, omdat het licht te sterk wordt gebroken.
Biologische zin	Diegene die uit het oog verloren is, wordt tijdelijk vergeten.
Genezingsfase	<p>Hoornvliesontsteking, hoornvlies vertroebeling. Herstel van het weefsel, pijn, zwelling, roodheid. (In RG: "mycotische-, bacteriële of virale keratitis.")</p> <p>In hangende genezing vorming van een wit-grijze ring aan de rand van het hoornvlies (Arcus senilis of Arcus lipoides). Hoornvliesband-degeneratie, opstapeling van ijzer (haematocornea), opstapeling van koper (Morbus Wilson), vertroebeling door bindweefselvorming (Pannus corneae).</p>
Opmerking	Handigheid is van toepassing.
Therapie	<p>In het geval van hoornvliesontsteking of hoornvlies vertroebeling is het conflict opgelost. Genezing begeleiden! In geval van recidieven: conflict en sporen achterhalen.</p> <p>Affirmaties: "<i>Ik ben verbonden met alle mensen die ik liefheb.</i>" "<i>Een onzichtbare band verbindt ons!</i>" "<i>Ik ben in mijn hart verbonden met al mijn geliefden, of zij nu hier zijn of niet.</i>"</p> <p>Afscheidsrituelen.</p> <p>Lymfedrainage.</p> <p>Oogbaden en thee: grote weegbree en ogentroost.</p>

CONJUNCTIVITIS (trachoom)

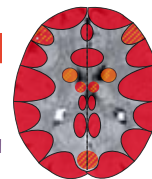
Hetzelfde ZBS als hierboven.

Volgens de RG gaat het hier over een infectie door Chlamydia. Chronische ontsteking van het bindweefsel of het hoornvlies. In ontwikkelingslanden een vaak voorkomende aandoening. Toenemende vorming van littekenweefsel dat vaak tot blindheid leidt. (Pannus trachomatous of littekenentropium.)

Fase	Hangende genezing of toestand na veel recidieven .
Therapie	<p>Conflict en sporen achterhalen en zo mogelijk oplossen zodat aan de hangende genezing een einde komt.</p> <p>Zie ook hoornvliesontsteking.</p>

¹ Zie Dr. Hamer, Tabellenbuch p. 119, 132

ZBS LENS

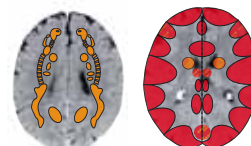


VERTROEBELING VAN DE LENS = GRAUWE STAAR (cataract)¹

Conflict	Zeer sterk visueel scheidingsconflict. Iemand of iets uit het oog verliezen.
Voorbeelden	<p>→ Een bejaarde vrouw wordt overgebracht naar een rusthuis. Zij mist alles: haar woning, haar persoonlijke spullen, haar kat, haar burens.</p> <ul style="list-style-type: none"> • De partner van een patiënt sterft na 42 jaar huwelijk. (Eigen archief) • Er komt een breuk in het huwelijk van een rechtshandige moeder van twee kinderen. Tijdens de scheidingsprocedure zegt haar man haar op arrogante toon dat hij van plan is haar de kinderen af te nemen, en dat zij daartegen niets kan doen, dat hij het benodigde geld heeft om de beste advocaat te betalen. = Visueel scheidingsconflict, angst om de kinderen uit het oog te verliezen > sclerose van de linker lens. (Vgl. Claudio Trupiano, Danke Doktor Hamer, p. 440)
Weefsel	Lens - Ectoderm.
Conflictactief	Celafbouw, geen pijn. Door de "uitdunning" van de kristallijne cellen in de lens verbetert de doorlaatbaarheid van het licht.
Biologische zin	Diegene die uit het oog verloren raakt, kan nog beter en langer nagekeken worden.
Genezingsfase	Herstel (celtoename) van het weefselverlies in de lens: daardoor voorbijgaande vertroebeling (RG: "grauwe staar") van de lens. = Tekenen van genezing en herstel van de lens.
Opmerking	In hangende genezing en door recidieven wordt de lens steeds troebeler omdat het weefselverlies door minderwaardig bindweefsel (littekenweefsel) hersteld wordt. Lateraliteit is van toepassing. Evt. spelen bij lens vertroebeling ook kunstmatige lichtbronnen een rol (zie bij maculadegeneratie).
Therapie	Conflict en sporen achterhalen en zo mogelijk oplossen bij hangende genezing. De lens regeneert wanneer het conflict blijvend opgelost wordt!! Affirmaties: "Ik ben met alle mensen die ik liefheb, verbonden." "Een onzichtbare band verbindt ons!" "Ik ben in mijn hart verbonden met al mijn geliefden, of zij nu hier zijn of niet." Afscheidsrituelen. Oogbaden met ogentroost en ook thee. Acupunctuur, klassieke massage, acupunctuurmassage. Lymfedrainage van het gezicht.

¹ Zie Dr. Hamer, Tabellenbuch p. 119, 132

ZBS GLASLICHAAM



VERTROEBELING VAN HET GLASLICHAAM, GROENE STAAR, VERHOOGDE BINNENDRUK VAN HET OOG (glaucoom), RETRACTIE VAN HET GLASLICHAAM EN BLOEDING ("mouches volantes" = vliegjes zien)¹

Dr. Hamer en de RG volgen hier een totaal andere redenering:

Volgens de RG worden de begrippen "groene staar" en "glaucoom" parallel gebruikt en duiden ze op een verhoging van de binnendruk van het oog. In de RG veronderstelt men dat deze veroorzaakt wordt door een verkleving tussen iris en lens of door een verstoring van de afvloeit van het kamerwater. ("Winkelblock-glaucoom".)

¹ Dr. Hamer, Tabellenbuch p. 142, 146 en Dr. Hamer, GNM © -Hirnnerventabelle HN II kolom 3,4

Volgens Dr. Hamer wordt de oogdruk verhoogd door oedeem in het glasachtig lichaam.

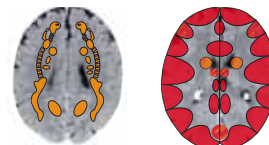
We onderscheiden vertroebeling van het glasachtig lichaam (= groene staar) in de conflictactieve fase en verhoging van de oogboldruk (= glaucoom) door oedeem in het glaslichaam in de genezingsfase.

Conflict	Angst voor een aanval in de rug door een misdadiger (rover-verkrachter-leraar-chef...)
Voorbeelden	<ul style="list-style-type: none"> • <i>Een patiënt laat zich van zijn vrouw scheiden. De vrouw krijgt van de rechtbank de voogdij over hun kind. = "Angst voor een aanval in de rug". Hij ervaart zijn vrouw als "rover" van zijn eigen kind.</i>(Eigen archief) • <i>Een 5-jarige jongen lijdt door een plotselinge stroomuitval 's avonds in huis een "angst voor een aanval in de rug" wat beide glaslichamen treft. Deze angst wordt met de jaren steeds erger, zodanig dat hij overal rovers en moordenaars vermoedt wanneer er geen licht aan is. Er wordt een gezichtsvermindering vastgesteld aan beide ogen (= conflictactieve fase). De jongen komt pas acht jaar later in genezing wanneer hij in het donker alleen naar een vriendin van zijn moeder moet rijden. Hij stelt vast dat het helemaal niet zo erg is om in het donker te rijden. Enige dagen later krijgt hij een acute glaucoomaanval. (= Oedeem in het glaslichaam). Na drie dagen zijn de ergste symptomen voorbij. Therapie: Belladonna C 30, kompressen met aftreksel van zwarte thee. Rust in een donkere kamer.</i> (Archief Antje Scherret) • <i>Een kassière wordt van achter door een dief overvallen = angst voor een aanval in de rug door een boosdoener. Vlak daarna merkt ze dat haar gezichtsveld vertroebeld is (= conflictactieve fase) > "oogkleppen-fenomeen".</i> (Eigen archief)
Weefsel	Glaslichaam- Medulla- Mesoderm (voeding), Glaslichaam–Hersenschors–Ectoderm (bezenuwing).
Drukmeting	De druk moet volgens Dr. Odum meermaals gemeten worden (2x/dag voor en na stress), alvorens men medicatie geeft. (Uitzondering: extreme waarden over de 40.) Ook de dikte van het hoornvlies moet bij twijfel gemeten worden. (Beïnvloedt de druk).
Conflictactief	Weefselafbouw in het glaslichaam en bliksemsnelle vertroebeling (groene staar). Uitval of beperking van het gezichtsveld (scotoom = donkere vlek in het gezichtsveld).
Biologische zin	Door de vertroebeling ontstaat een "oogkleppen-fenomeen". De blik naar opzij, naar achter of naar boven wordt mistig. Het vervolgde individu kan zich ten volle op de vlucht naar voren concentreren (zoals een haas zijn "haak-sprong-programma" afspeelt, zonder achterom te kijken).
Genezingsfase	Herstel van het glaslichaam. Verhoging van de oogboldruk (glaucoom) door oedeem. De druk ontstaat door blijvende vloeistofproductie van het glaslichaam en is door de natuur zo bedoeld. Zo blijft de oogbol gedurende de genezingsfase strak zonder ineen te schrompelen. Het collageen van het glaslichaam kan condenseren > zgn. "vliegende muggen", evt. loslating van het glaslichaam, glaslichaambloeding.
Opmerking	Na meerdere recidieven vindt men in het glaslichaam vaak cholesterol- of calciumfosfaat-afzettingen. > Zien van "vonken" (spintherapie). Vaak loopt op de achtergrond bij glaucoom ook een ZBS van de nierverzamelbuizen (= Syndroom). Netvlies-gat** : in de actieve fase van dit ZBS kan door de tractie van het glaslichaam in het netvlies een gat ontstaan. Conflictaspect: iets "trekt" aan de persoon.
Therapie	Bij glaslichaam vertroebeling: conflict en sporen achterhalen en zo mogelijk oplossen. In de genezingsfase bij verhoogde oogboldruk (glaucoom): de angst voor een aanval in de rug is opgelost. Genezing begeleiden, zonnebril dragen, hoofd koel houden, kamer verduisteren. Zie ook genezingsfase hersenniveau p. 56. Existentieconflict oplossen! (Zie p. 226) Evt. vanuit de RG: medicatie (prostaglandines - carbohydraseremmers.) Affirmaties: <i>"Ik ben veilig!"</i> Hals-gezicht-lymfedrainage, acupunctuur, acupunctuurmassage. Oogbaden en thee: ogentroost. Complexmiddel lymphomyosoot ter verbetering van de lymfevloed.

Gesloten-hoek-glaucoom, Open-hoek-glaucoom** (2 verschillende vormen van glaucoom in de ruimte tussen de iris en het hoornvlies)

- **Gesloten-hoek-glaucoom** (= acuut glaucoom)
> plotse verstoring afvloeien van kamerwater > verhoogde oogbeldruk. Oorzaak is een ZBS van de iris in de CA-fase (zie p. 84) zwelling, vernauwing van de kamerhoeken.
- **Open-hoek-glaucoom:** (= meer chronische vorm)
1^e mogelijkheid: ZBS van het glaslichaam in de genezingsfase > verhoogde oogbeldruk (zie p. 84).
2^e mogelijkheid: verhinderd afvloeien van kamerwater in het kanaal van Schlemm door celtoename of spiercontractie. Oorzaak onbekend.

- **Andere oorzaken van verhoogde oogbeldruk:**
Visueel brokconflict > celdeling in de actieve fase > verhoogde productie kamerwater. Biologische zin : beter zien door meer kamerwater.
Bv. Een man begeert een vrouw, maar deze beantwoordt zijn liefde niet. Hij produceert meer kamerwater voor het "vergrootglaseffect". Daardoor komt zijn geliefde subjectief dichterbij. Diagnose: glaucoom. (archief Dr. Odum).



ZBS GEZICHTSZENUW

NORMAALDRUKGLAUCOOM, BESCHADIGING OF ATTACK VAN DE GEZICHTSZENUW**

Conflict	Men wil de geziene informatie niet integreren. Men is geïrriteerd of gestresst. Met eigenwaarde-componenten.
Voorbeelden	→ " <i>Dat werkt op mijn zenuwen!</i> " <ul style="list-style-type: none"> • Een verpleger wordt arbeidsongeschikt en meldt zich bij een arbeidsbureau. De briefwisseling en de "papierwinkel" van de sociale verzekering en het arbeidsbureau bezorgen hem stress. Er wordt een normaaldrukglaucoom en een beschadiging van de gezichts-zenuw gediagnosticeerd. (Dr. Odum) • Een 68-jarige vrouw heeft de ziekte van Parkinson. (= in de RG: "zenuwziekte"). Gelijktijdig wordt de inwonende schoonmoeder dement en heeft deze verzorging nodig. Een half jaar later valt bij de patiënte bij het rechter (partner)oog de onderste helft van het gezichtsveld uit. Diagnose: beschadiging van de gezichts-zenuw door een attack van de gezichts-zenuw. (Eigen archief)
Weefsel	Gezichts-zenuw – Ectoderm - Gezichts-zenuw (bloedvoorzorging) – Medulla - Mesoderm.
Conflictactief	Celafname, functievermindering van de gezichts-zenuw, evt. ook door verminderde bloedtoevoer. > Verstoringen van het gezichtsveld of totale uitval van het zicht.
Biologische zin	Vervaging van wat men als "irritant" ziet.
Genezingsfase	Herstel afhankelijk van de conflictmassa. Meestal onvolledige regeneratie.
Therapie	Conflict en sporen achterhalen en zo mogelijk oplossen.

ZBS NETVLIES

FUNCTIEVERLIES NETVLIES, NETVLIESOEDEEM, - LOSLATING¹

Conflict	Angst voor een aanval in de rug voor een zaak of een gevaar, dat van achteren dreigt en dat men niet kan afschudden (vb. examen, chemo, operatie). Volgens Dr. Odum ook schuld-schaamte-thema.
Voorbeelden	<ul style="list-style-type: none"> • Een patiënt geeft aan een bekende een grote som geld. Plots wordt hij overvallen door angst dat hij met een bedrieger te maken heeft. = Angst voor een aanval in de rug. (Eigen archief) • De eigenaar van een klein bouwbedrijf laat zijn firma met opzet failliet gaan. De belastingdienst

¹ Vgl. Dr. Hamer, Tabellenbuch p. 141, 146

komt er echter achter dat er gefraudeerd is. De ondernemer is dagelijks bang voor belastingscontrole. = "Angst voor aanval in de rug". (Eigen archief)

- *Een 67-jarige gepensioneerde vrouw lijdt een "angst voor een aanval in de rug" door de volgende uitspraak van haar huisarts: "U hebt zoveel gerookt. Omdat uw ademhaling zo bemoeilijkt is, moeten we uitzoeken of er zich niets kwaadaardigs heeft gevormd". De vrouw vat dit op als een kankerdiagnose. Wanneer ze weer vertrouwen krijgt dat alles in orde is, komt ze in genezing. Nu wordt er een netvliesloslating gediagnostiseerd. (Zie Johannes F. Mandt, "Wat gezond maakt" p. 67)*

- *Iemand ervaart dat zijn baan in het bedrijf "op de tocht staat". (Eigen archief)*

- *Een patiënt heeft een auto-ongeval. Hij is bang dat hij zijn rijbewijs zal verliezen. = Angst voor een aanval in de rug. (Eigen archief)*

Weefsel	Netvlies – Ectoderm.
Conflictactief	Netvliesvertroebeling, gedeeltelijke gezichtsveld-uitval (scotoom), verlies van het gezichtsvermogen.
Biologische zin	Door de tijdelijke uitschakeling van de netvliesfunctie zal de zaak waarvoor men vreest "onzichtbaar" gemaakt worden.
Genezingsfase	<p>Oedeem tussen de zintuiglijke cellaag en het pigmentepitheel. Zelden komt het tot een netvliesloslating. Nog zeldzamer tot netvliessplijting (retinoschisis). Meestal gezichtsuitval (scotoom), flitsen. Dramatische gezichtsvermindering, wanneer de netvliesloslating zich voordoet in de buurt van de macula. (= Gebied waar men het scherpst ziet.)</p> <p>Door recidieven komt het tot verzwakking van het weefsel. Dr. Hamer verklaart op die manier ver- en bijziendheid.</p>
Opmerking	<p>Flitsen in het gezichtsveld moeten zeker door een oogarts nagekeken worden. Het Syndroom verergert deze situatie omdat er zich dan nog meer water opstapelt.</p> <p>Met de linker netvlieshelft kijkt de rechtshandige naar rechts naar de partner, met de rechter netvlieshelft naar links, naar moeder/kind. > Zijn de linker netvlieshelften van een rechtshandige getroffen, dan gaat het om een partner, bij de rechter netvlieshelften gaat het om moeder/kind.</p> <p>Björn Eybl gelooft (in tegenstelling tot Dr. Hamer) dat diabetes (zoals de RG beweert), aandoeningen van het netvlies (diabetische retinopathie) daadwerkelijk bevordert.</p> <p>Retinopathia pigmentosa: vanuit de periferie gaan netvlies-zintuigcellen verloren. Het gezichtsveld verkleint vanuit de periferie steeds verder. Conflict** = vervagen van het geziene (wat verschrikkelijk was) door overpigmentering. = Hangend conflict!</p> <p>Een netvliesloslating (zonder oedeem) kan ook in de actieve fase van een glaslichaam-ZBS (p. 85) optreden, wanneer het glaslichaam lokaal in elkaar klapt en aan het netvlies trekt.</p>
Therapie	<p>Bij netvliesloslating is het conflict opgelost. Indien recidiverend: conflict en sporen achterhalen. Dr. Hamer raadt bij netvliesoedeem aan om niet te laten behandelen met laser, maar af te wachten, omdat bij het wegtrekken van het oedeem de netvlieslagen zich weer vanzelf tegen elkaar aanleggen zodra het conflict definitief is opgelost. Door laser ontstaan onherstelbare littekens! Netvliesloslating moet men wel met laser behandelen. Hals-gezichts-lymfedrainage, acupunctuur, acupunctuurmassage. Bij recidieven: affirmatie: "Ik ben veilig." Bachbloesems aspen, mimulus, star of Bethlehem Zie ook genezingsfase hersenniveau p. 56.</p>

MACULADEGENERATIE**

In de zgn. "gele vlek" (macula) van het netvlies zijn de gezichtscellen extreem dicht bij elkaar gerangschikt. Het is het punt van het scherpste zicht. Het grootste deel van het zien wordt door dit deel verricht.

Bij maculadegeneratie gaan de cellen in dit gebied verloren.

De patiënt kan een object dat hij fixeert niet scherp zien, maar wel de omgeving ervan (= centraal gezichtsuitval).

Andere symptomen: gevoeligheid voor verblinding, verstoringen in het zien van kleuren en contrasten.

In de RG wordt een "droge" en een "vochtige" vorm onderscheiden. De oorzaak is onbekend in de RG.

Droge maculadegeneratie

Bij oogspiegeling ziet men afgestorven zintuigcellen.

Volgens Dr. Odum gaat het om een speciaal angstconflict (voor een aanval in de rug). Het gaat om negatieve verwachtingen over de toekomst, laag eigenwaardegevoel, schuld, schaamte of schande. Meestal hangend conflict.

> Oorzaken achterhalen!

Vochtige maculadegeneratie

= een ZBS van het vaatvlies.

Hier dringen vaatvliesbloedvaatjes in het gedegeneerde netvlies binnen.

Volgens Dr. Odum is deze vochtige maculadegeneratie een "ooglicht-overlevingsprogramma".

Het vaatvlies springt met extra celgroei in de bres voor het afstervende netvlies.

Ook "straling" door TL-lampen, spaarlampen, TV-kijken en computer spelen bij maculadegeneratie een rol: het onnatuurlijke, disharmonische flitslicht met een hoog gehalte blauw licht, kan de ogen schaden. Lens en macula lijden waarschijnlijk daar het meest onder¹.

Alternatieven: gloeilampen, zo mogelijk veel natuurlijk licht, zonnebril alleen gebruiken als het nodig is (bv. in het hooggebergte).

Therapie bij maculadegeneratie

- Conflict en sporen achterhalen en zo mogelijk oplossen
- Basische voeding, vooral groenten
- Vitaminen, mineralen, sporenelementen, orthomoleculaire therapie
- Oogtraining (zie bronvermelding)
- Acupunctuur, drukpuntmassage, lymfedrainage
- Gymnastiek.

1 <http://www.engon.de/c4/theorie/elampen.htm>

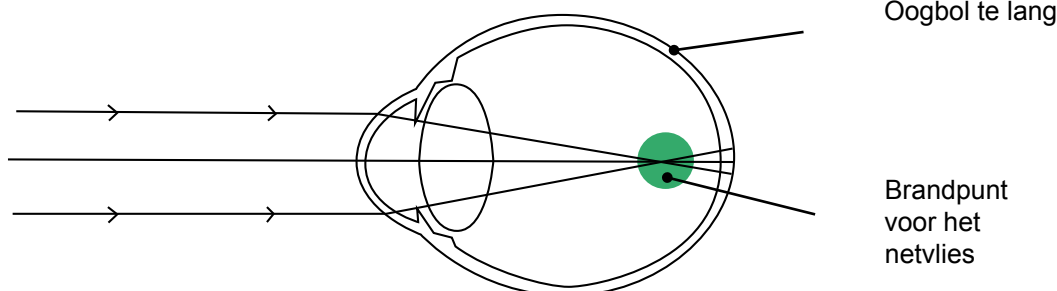
BIJZIENDHEID (myopie)

In de RG onderscheidt men 2 soorten bijziendheid:

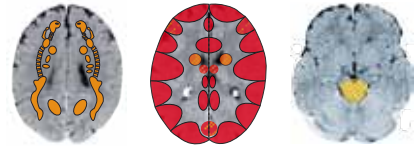
• As-bijziendheid: hier is de oogbol kogelvormig in de lengte getrokken. Daardoor komt het brandpunt i.p.v. op het netvlies vóór het netvlies te liggen. > Het zien op afstand is onscherp. > bijziendheid. (Een oogbolverlenging van 1 mm veroorzaakt een bijziendheid van ca. 3 dioptriën).

• Straalbrekings-bijziendheid (is zeldzamer). Het hoornvlies en de lens breken het licht te sterk. Het brandpunt komt daardoor ook voor het netvlies te liggen. > bijziendheid.

Hieronder beschrijf ik 3 mogelijke organische veranderingen bij bijziendheid. Daarna beschrijf ik de conflictorzaken en voorbeelden.



ZBS CILIAIRSPIER



BIJZIENDHEID DOOR DE CILIAIRSPIER

De ciliairspier (m. ciliaris) is volgens de RG een gladde kringspier. Volgens Dr. Hamer heeft hij echter gladde en dwarsgestreepte delen (wat mij absoluut logisch lijkt). Hieronder worden beide mogelijkheden bekeken.

Deze spier speelt bij de straalbrekings-bijziendheid de hoofdrol.

Het samenspel tussen deze parasympathisch bezenuwde ringspier, het ophangstelsel (de zonulavezels) en de lens is niet zo makkelijk te begrijpen.

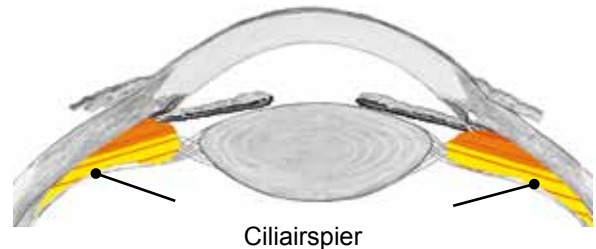
In ontspannen toestand is de lens een volle dikke discus, die door de zonulavezels met de ciliairspier verbonden is.

- Wanneer de ciliairspier zich spant, verkleint de binnenin gelegen diameter van het corpus ciliare. > De zonulavezels, waaraan de lens is opgehangen, ontspannen zich. > De lens neemt haar oorspronkelijke vorm van een volle dikke discus aan. = Nabij-zien instelling.

- Wanneer de ciliairspier zich ontspant, vergroot de inwendige diameter van het corpus ciliare > spanning van de zonulavezels. > trekkracht aan de lens. > Daardoor wordt de lens een vlakke discus. = Verre afstand-zien instelling.

De spanning in de ciliairspier verhoudt zich omgekeerd evenredig aan de spanning van de lens.

Gespannen ciliairspier > ontspannen, dikke lens. Ontspannen ciliairspier > gespannen, vlakke lens. De "tegenspeler" van de ciliairspier is de eigen spanning van de lens.

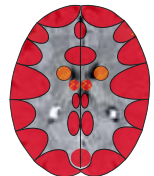


Weefsel Ciliairspier – Gladde spieraandeel – Middenhersenen – Endoderm.
Dwarsgestreept spieraandeel – Ectoderm (bezenuwing) en Mesoderm (voeding).

Verloop Gladde spieraandeel: versterkte spierspanning in de conflictactieve fase > daardoor beter in de nabije omgeving kunnen zien (= biologische zin). > Bijziendheid, wanneer het conflict langere tijd actief is.

Dwarsgestreept spieraandeel: necrose of verlamming in de conflictactieve fase. Herstel van het weefsel in de genezingsfase. > Aan het einde van de genezing of in hangende genezing is de ciliairspier sterker dan daarvoor. > Bijziendheid.

ZBS HOORNVLIES



BIJZIENDHEID DOOR KEGELVORMIGE UITDUNNING VAN HET HOORNVLIES (keratoconus)

Bij een hangend actief conflict wordt het hoornvlies steeds dunner. Daardoor verliest deze haar gelijkmatige kromming en komt kegelvormig spits naar voren. = Keratoconus. Meestal verbonden met hoornvliesverkrumming en bijziendheid.

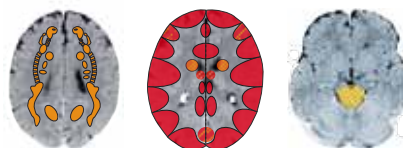
Dit type van bijziendheid is eenvoudig te diagnostiseren. Zij kan met een bril niet volledig opgeheven worden.

Door de sterke kromming wordt het licht sterker gebroken. > Bijziendheid.

Conflict Sterk visueel scheidingsconflict. Iemand uit het oog verliezen.

Fase **Hangend actief conflict.**

ZBS BUITENSTE OOGSPIEREN

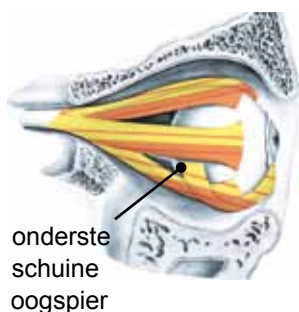


BIJZIENDHEID DOOR DE SCHUINE OOGSPIEREN*

De rol van de buitenste oogspieren wordt in de RG bij de brekingskracht-aanpassing, of het scherpstellen onderschat. Men spreekt in dit verband over de "buitenste accommodatie".

De New Yorkse oogarts en grondlegger van de oogtraining Dr. Bates (1860 – 1931) onderzocht gedurende 40 jaar de oorzaak van bijziendheid.

Hij opperde dat het gezichtsvermogen zeer wisselend is. Het viel hem op dat patiënten waarbij de lens verwijderd was toch relatief goed scherp konden stellen (accomoderen), wat volgens de leerboeken eigenlijk niet kan.



Zijn credo was: *"De lens is niet de wezenlijke factor bij het accommodatie-proces"*. Hij ontdekte dat de lens bij het scherpstellen ondersteund wordt door de bovenste en onderste schuine oogspieren (m. obliquus superior, m. obliquus inferior). Deze spieren vormen samen een ring rond de oogbol. Wanneer deze gelijktijdig aangespannen worden, wordt de oogbol in de lengte uit elkaar getrokken. > Dit verbetert het zicht in de nabijheid. Bij voortdurende aanspanning volgt bijziendheid!

Dr. Bates en aanhangers van de moderne oogmethodiek gaan ervan uit dat voortdurend dichtbij zien tot stress en voortdurende aanspanning van deze schuine oogspieren leidt. Bij "oogtraining" wordt getracht de spanning van beide schuine oogspieren te ontspannen.

Bevestigd wordt het feit dat het aantal bijziende mensen stijgt met de beschavingsgraad.

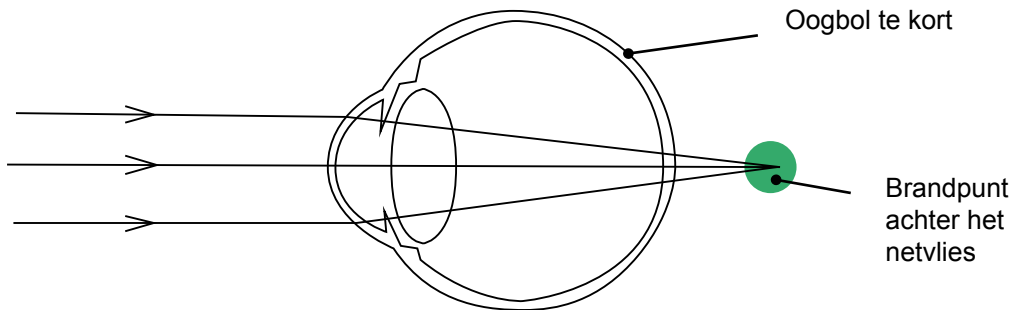
In Japan is meer dan 90 % van de jonge mensen bijziend, bij natuervolkeren komt het bijna niet voor.

Bijziendheid, conflicten, voorbeelden, therapie**

Conflict	<u>1^e mogelijkheid</u> : Men voelt zich niet behorende tot een groep: men mist iemand – deze is te ver weg. Ik wil deze persoon in mijn kleine blikveld hebben.
Biologische zin	Visueel verkleinen: de bijziendheid schept een kleine, veilige illusiewereld.
Conflict	<u>2^e mogelijkheid</u> : iemand of iets in de verte niet willen zien, omdat dit angst aanjaagt.
Biologische zin	Visuele verblinding: men wil onbewust alleen datgene wat dichtbij is zien, omdat men zich daar veiliger bij voelt. <i>"Dat wat ik in de verte niet kan zien, kan mij ook geen angst meer inboezemen."</i>
Type mens	Getroffen zijn mensen die mensen die ertoe neigen om introvert, bang of afwachtend te zijn.
Voorbeelden	<ul style="list-style-type: none"> • <i>Op een 3-weeks vakantiecamp wordt een jongen door anderen gepest en geslagen. Na deze 3 weken is hij bijziend. Een ogentest geeft -1.5 dioptriën aan.</i> (Archief Dr. Odum) • <i>Een kind moet naar de kindercrèche. Het voelt zich daar niet op zijn gemak en wil liefst thuis bij mama zijn.</i> (Eigen archief).
Therapie	<p>Conflict en sporen achterhalen en zo mogelijk oplossen. Weg van te vroege leerdruk en te veel dichtbij zien. Meer tijd in de natuur i.p.v. voor het beeldscherm of boeken. Oogtraining. Tot 1850 nam men aan aan dat een bril het slecht zien nog verergert en men schreef deze daarom niet voor. Het schijnt in ieder geval zinvol te zijn het gebrekkige zicht niet helemaal te corrigeren, zodat daarmee speelruimte blijft voor verbetering van het gezichtsvermogen.</p>

VERZIENDHEID (hyperopie)

Bij verziendheid is de oogbol in verhouding tot de breekkracht van het 'kijkapparaat' te kort. > Het brandpunt ligt achter het netvlies, i.p.v. op het netvlies. > Onscherp bij dichtbij kijken, goed zicht in de verte.



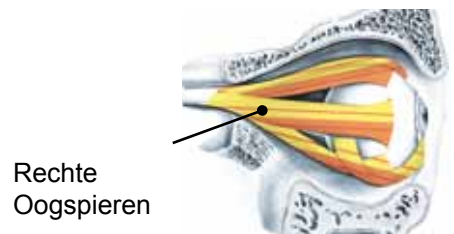
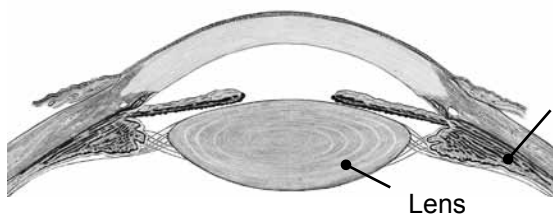
Mogelijke oorzaken

- **Verziendheid door het ouderdomsproces?** Dat kan voor mensen vanaf 45 jaar kloppen, maar niet voor jongeren. Deze kunnen ook vaak verziend worden. Feit is: De harde kern van de lens vergroot met de ouderdom, wat ten koste van de elastische omgeving gaat. Ook verliest de kern van de lens steeds meer haar elasticiteit. > Zonder elasticiteit is er geen scherpstelling (accommodatie) mogelijk!
- **ZBS van de buitenste oogspieren:** door aanspanning van de rechte oogspieren verkort de oogbol. = Ver-zien-instelling. Indien het over een langer durend conflict gaat,

kan de spanning overgaan in een voortdurende spanning = verziendheid.

- **ZBS van de ciliairspier:** Zwakte of verlamming van de de ciliairspier door een conflict. > Spanning van de zonula-vezels. > Trekkraft aan de lens > daardoor wordt het een vlakke discus. = Verziendheid.

- **Verhardingen:** Dr. Hamer verklaart verziendheid door verkorting van de oogbol door verhardingen in het achterste (dorsale) deel van de oogbol (zie p. 88).



Conflict	Iemand of iets die op verre afstand is, niet kunnen zien. Visueel zoeken: "Datgene wat daar buiten is, wil ik duidelijk zien", of omdat het gevaarlijk zou kunnen zijn!
Voorbeeld	• Een kleine jongen wil zijn lievelingsspeelgoed altijd bij zich hebben. De ouders nemen het plotseling van hem af. In korte tijd ontwikkelt hij een verziendheid van 7 dioptriën. De jongen zoekt en zoekt...
ZBS	Buitenste rechte oogspieren en/of ciliairspier.
Biologische zin	Beter kunnen zien in de verte, zodat men iets of iemand beter zou kunnen herkennen.
Fase	Hangend conflict.
Type mens	Meestal extraverte, naar buiten gerichte mensen, "sterke types".
Therapie	Conflict en sporen achterhalen en zo mogelijk oplossen. Door oogtraining kan de verziendheid zeer sterk verbeteren of stabiliseren. Daarvoor is echter veel doorzettingsvermogen nodig. (Boeken, zie bronvermelding.) Affirmatie: "Zo lang ik leef, blijf ik nieuwsgierig en soepel." "Ik vergeef".

VERZIENDHEID DOOR VEROUDERING VAN DE LENS (presbyopie)

In de RG geldt ouderdoms-verziendheid (presbyopie) als een normaal verouderingsproces. Vanaf ca. 45 jaar wordt voor de meeste mensen het dichtbij zien steeds moeilijker.

Er zijn echter uitzonderingen: mensen die tot op hoge leeftijd geen bril nodig hebben.

Mogelijke oorzaken

- **ZBS van de lens:** verlies van de elasticiteit van de lens door conflicten of ouderdom. > Zonder elasticiteit is er geen scherpstelling (accommodatie) mogelijk. > (Ouderdoms-)verziendheid (zie ook p. 85).
- **ZBS van de ciliairspier:** zwakte of verlamming van de ciliairspier door conflict of ouderdom. > De lens kan haar oorspronkelijke vorm van een rond-dikke discus niet meer aannemen. > (Ouderdoms-)verziendheid.

Conflict**	Angst voor de toekomst. Men weet niet hoe het verder zal gaan ("midlife crisis").
Voorbeelden* *	<ul style="list-style-type: none"> → <i>Zal ik gezond blijven? Zal ik mezelf op hoge leeftijd kunnen blijven verzorgen?</i> → <i>Hoe zal het moeder/vader verdergaan? Hoe zal het met de kinderen verder gaan?</i> → <i>Is mijn arbeidsplaats wel zeker?</i>
ZBS	Lens of ciliair spier.
Fase	Hangend conflict.
Therapie	Conflict en sporen achterhalen en zo mogelijk oplossen. Door oogtraining kan verziendheid duidelijke verbetering geven.

HOORNVLIESVERKROMMING (astigmatisme)

Bij astigmatisme ligt het brandpunt niet voor het netvlies (bijziendheid) of achter het netvlies (verziendheid), maar zijn er twee of meerdere brandpunten. Dit fenomeen wordt als "brandpuntloos" beschouwd.

Hoornvliesverkrumming is de belangrijkste oorzaak voor astigmatisme. Er bestaat ook een zeldzamer astigmatisme van de lens en van het netvlies.

Mogelijke oorzaken

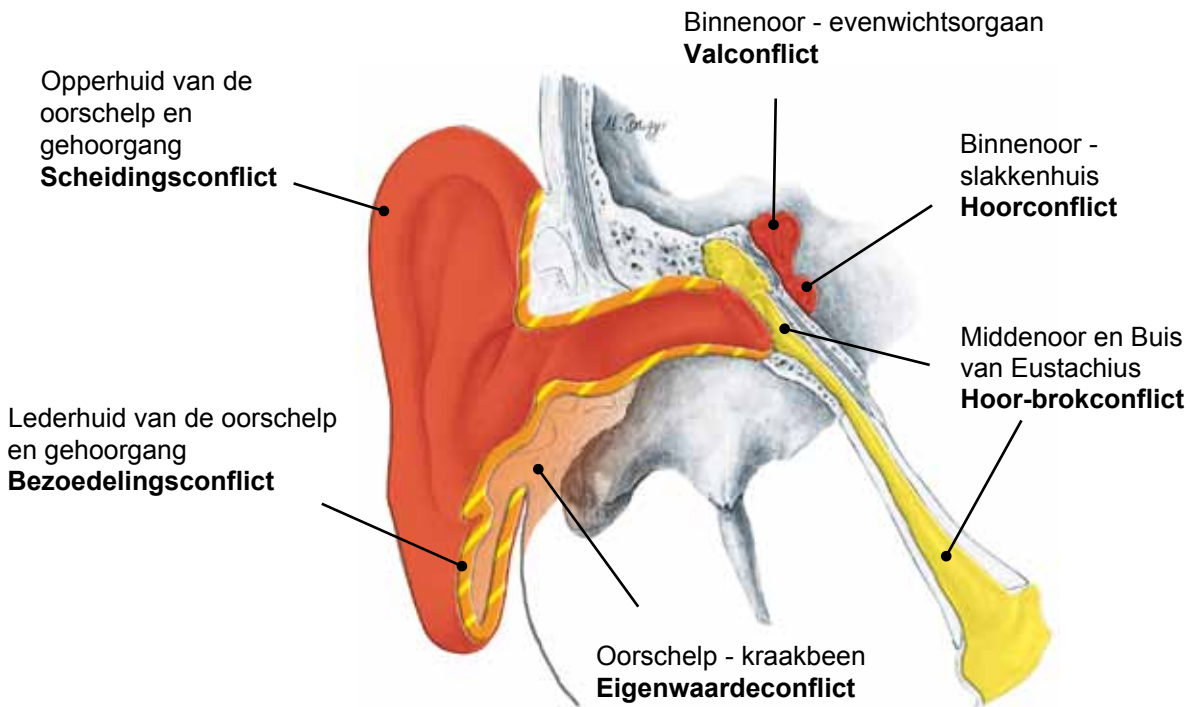
- **ZBS van het hoornvlies** (zie uitdunning van het hoornvlies) (zie scheel kijken). Deze asymmetrie kan invloed uitoefenen op het hoornvlies of op het netvlies > astigmatisme.
- **ZBS van de buitenste oogspieren:** verschillende spanningsverhoudingen van de buitenste oogspieren, drukken de oogbol samen zodat de symmetrie verloren gaat
- **ZBS van het glaslichaam:** tractie aan het netvlies door het glaslichaam in conflictactiefase > vervormd beeld.

Conflict	Het innerlijke beeld of de verwachting (van zichzelf of van anderen) komt niet overeen met het beeld van de werkelijkheid. Beide beelden kunnen niet met elkaar in overeenstemming gebracht worden.
Voorbeelden	<ul style="list-style-type: none"> • <i>Een kind heeft het natuurlijke innerlijke beeld van een sterke vader. Deze is echter dialyse-patiënt. Op een keer neemt de moeder de jongen mee naar het ziekenhuis. Daar ziet hij een zieke vader, die op het infuus aangesloten is. (Archief van Dr. Odum)</i> • <i>De vader van van een 5-jarige jongen ontwikkelt zich tot een alcoholist. Op een dag drinkt hij met zijn vrienden in huis en schept op over de turnkwaliteiten van zijn zoon: "Kijk eens hier: hij kan een kopstand maken op een glas". Voor de jongen is dit uiterst pijnlijk, maar hij wordt door zijn vader gedwongen om een kopstand te maken in zijn pyama. Het reële uiterlijke beeld van zijn vader stemt niet overeen met zijn innerlijke beeld. (Eigen archief)</i>
ZBS	Hoornvlies en/of buitenste oogspieren.
Biologische zin	De verstoorde waarneming beschermt het individu voor de "harde realiteit".
Fase	Hangend conflict.
Therapie	Conflict en sporen achterhalen en zo mogelijk oplossen. Door oogtraining verbetert astigmatisme opmerkelijk.

HET OOR

Men onderscheidt het buitenste oor (auris externa) met de oorschelp (auricula), oorleltje (lobulus auriculae) en de buitenste gehoorgang (meatus acusticus externus). Het trommelvlies (membrana tympani) vormt de grens tussen het buitenste oor en het middenoor (auris media). De trommelholte (cavum tympani) van het middenoor met hamer (malleus), aambeeld (incus) en stijgbeugel (stapes)

is door de buis van Eustachius (tuba auditiva Eustachii) verbonden met de keelholte. In het ovaal venster (fenestra ovalis) geeft de stijgbeugel de hoorimpulsen door aan het slakkenhuis (cochlea) van het binnenoor, het eigenlijke gehoororgaan. In de 3-halfcirkelvormige kanalen (ductus semicirculares) wordt het evenwicht waargenomen.



ZBS MIDDENOOR



MIDDENOORONTSTEKING (otitis media), ONTSTOKEN OORPOLIEP¹

- Conflict** Een "hoorbrok" niet te pakken krijgen (rechts) of de "hoorbrok" niet kwijt geraken (links). Eenvoudig gezegd: iets wat men wil horen, niet te horen krijgen en iets ongewensts niet willen horen. Informatie niet kunnen horen of niet kwijt raken. Belangrijke informatie niet te horen krijgen (iets wat men had willen horen), waardoor men schade lijdt.
- Voorbeelden**
- Een kind krijgt een stuk speelgoed niet dat het vurig gewenst had. = Conflict de "hoorbrok" niet te pakken krijgen
 - Een baby wil de stem van de moeder horen. In de crèche is dat echter niet mogelijk.
 - De 9-jarige dochter van een 36-jarige gehuwde vrouw presteert op school relatief zwak.

¹ Zie Dr. Hamer, Tabellenbuch p. 18, 33

Op een dag wendt de leerkracht van het meisje zich tot de moeder en zegt dat de prestaties van het kind niet verbeterd zijn. Dit is voor de moeder een "hoor-brokconflict". Zij had liever gehoord dat de dochter het beter zou doen. > Het rechter middenoor (opname van de brok) is getroffen.

Conflictplossing: toevallig ontmoet ze een lieve vriendin die drie kinderen heeft. Deze vertelt dat haar kinderen op school precies dezelfde problemen hebben. Dit is voor de vrouw een heilzaam gesprek, waardoor ze in genezing gaat.

Kort na het gesprek krijgt ze een middenoorontsteking. (Eigen archief)

→ Een vrouw hoort van haar vriendin dat haar man met een ander geflirt heeft. = Conflict, de "hoor-brok" niet willen horen. In de genezingsfase volgt een middenoorontsteking.

– Hier gaat het om het linker middenoor.

Weefsel	Middenoorslijmvlies - Endoderm
Conflictactief	Functieverhoging van de "oer"-gehoorcellen. Groei van een vlakke tumor (adeno-ca = kanker van de klier) met resorptieve kwaliteit, of een bloemkoolachtige tumor (= oorpoliep) met secretorische kwaliteit. Toenemende opvulling van het oor met oer-gehoorcellen.
Biologische zin	Beter kunnen opnemen of loslaten van de "hoorbrok" door meer cellen.
Genezingsfase	Normalisering van de functie: De tumor wordt door schimmels of schimmelbacteriën tuberculeus, "verkazend" afgebouwd = middenoorontsteking (otitis media). Zwelling, pijn evt. met perforatie (gaatje) in het trommelvlies of uitpuilen van oorpoliepen in de buitenste gehoorgang, etterige afscheiding, koorts, nachtzweeten.
Genezingscrisis	Rilkoorts, sterke pijn
Opmerking	Zwelling, pijn evt. met perforatie (gaatje in het trommelvlies) of uitpuilen van oorpoliepen in de buitenste gehoorgang, etterige afscheiding, koorts, nachtzweeten.
Therapie	Het conflict is opgelost. Genezing begeleiden. Conflict en sporen achterhalen in geval van recidieven. Affirmaties: "Het leven is geen wensconcert!" "Ik kan niet alles hebben en ik hoef niet alles te horen." Lymfedrainage. Kamille-aftreksel of olijfolie in het oor druppelen en afdekken met watten. Kompresen van uien: ui fijn snijden en in een compres op het oor leggen.

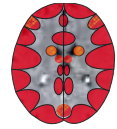
ONTSTEKING VAN DE BUIS VAN EUSTACHIUS (tuba eustachii)²

Zelfde ZBS als hierboven.

Conflictactief	Toenemende verstopping van de buis van eustachius door een vlakgroeiend adeno-ca met resorptieve kwaliteit. Ingetrokken trommelvlies wegens onvoldoende beluchting in het middenoor > slecht horen.
Biologische zin	Betere opname of afgave van de "hoorbrok" door meer cellen.
Genezingsfase	Tuberculeus verkazende afbouw van de tumor door schimmels of schimmelbacteriën. De uitscheiding kan in de keel of in het middenoor wegvloeien en kan daardoor ten onrechte als een middenoorontsteking beschouwd worden. Zwelling, pijn, koorts, nachtzweeten.
Therapie	Het conflict is opgelost, genezing begeleiden.

² Zie Dr. Hamer, Tabellenbuch p. 18, 33

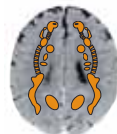ZBS OPPERHUID



ONTSTEKING VAN HET BUITENSTE OOR EN DE GEHOORGANG (otitis externa)*

Conflict	Iets willen horen, of iets ongewensts niet willen horen. Of: huidcontact aan het oor willen hebben of niet. (= Lokaal conflict.)
Voorbeelden	<ul style="list-style-type: none"> • Een patiënt wordt tijdens een langdurend telefoongesprek door zijn vriend uitgescholden. = conflict, dit niet willen horen. Gedurende de monoloog van de vriend eet de patiënt noten. Sindsdien lijdt hij aan een notenallergie. Noten = spoor. Telkens ontstaat een dag na het eten van noten een jeukend eczeem in de gehoorgang (genezingsfase). (Eigen Archief) <p>→ Iemand geniet ervan wanneer hij zijn kat hem aan het oor knuffelt. De kat sterft = scheidingsconflict: het huidcontact aan het oor verliezen.</p>
Weefsel	Opperhuid - Ectoderm.
Conflictactief	Celafbouw in het platenepitheel (epidermis) van het buitenste oor of de gehoorgang. Schilferige, droge huid, vermindering van het gevoel, geen pijn.
Biologische zin	Door een afname van de gevoeligheid wordt de scheiding gemakkelijker vergeten of het ongewenste contact "vervaagd".
Genezingsfase	Ontsteking van het buitenste oor of de gehoorgang. Herstel van het platenepitheel, overgevoeligheid. Huiduitslag aan het oor, jeukend gehoorgancezem, afschilfering van de buitenste huid (detritus), terwijl de nieuwe huid van onderuit de oude huid wegduwt.
Opmerking	Lateraliteit is van toepassing.
Therapie	Het conflict is opgelost, genezing begeleiden. In geval van recidieven: conflict en sporen achterhalen. <i>Affirmatie: "Ik verwacht niets!" "Ik ben gelukkig met wat er is!"</i> Kompressen: zie hierboven. Huidschilfers kunnen ontstekingen bevorderen. Daarom regelmatig de gehoorgang reinigen of laten reinigen door een oorarts.

ZBS VAN HET OORKRAAKBEEN



OORKRAAKBEENONTSTEKING (oorschelp-perichondritis), JICHT

Conflict	Eigenwaardeconflict met betrekking tot het oor, of het opnemen van geluid.
Voorbeeld	→ Iemand is hardhorend en kan daardoor het gesprek aan tafel niet meer volgen.
Weefsel	Oorschelp-kraakbeen – Medulla – Nieuw Mesoderm.
Conflictactief	Celafname, geen pijn.
Genezingsfase	Herstel van het kraakbeen, ontsteking van het kraakbeen van de oorschelp, zwelling, roodheid, pijn. Bij Syndroom "jicht" aan het oorschelp-kraakbeen.
Biologische zin	Versterking van het kraakbeen, zodat het geluid beter opgenomen kan worden.
Opmerking	Links- of rechtshandigheid is van toepassing.
Therapie	Het oor-conflict is opgelost. Genezing begeleiden. In geval van recidieven: conflict en sporen achterhalen. Existentieconflict oplossen. Kwark of witte kool bladeren opleggen, koude kompressen, oor met wierrook- of mirretinctuur bevochtigen.

ZBS LEDERHUID

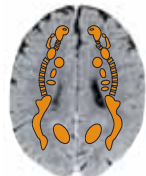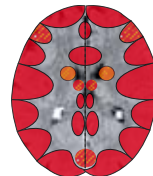


GEHOORGANGSFURUNKEL (otitis externa circumscripta)

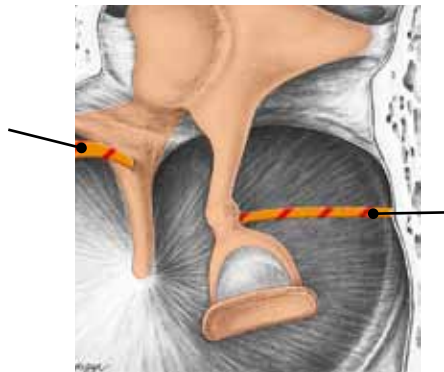
= Ontsteking van een haarfollikel in de gehoorgang.

Conflict	Bezoedelingsconflict. Conflict: zich lelijk voelen op die plek. Ook kan men zich door wat gehoord is (beledigingen, scheldwoorden), misvormd of lelijk voelen.
Voorbeelden	→ <i>Iemand wordt uitgescholden.</i> <ul style="list-style-type: none"> • Een patiënt heeft een overvloedige productie van oorsmeer. Zijn partner klaagt over de stank uit zijn oor. = Bezoedelingsconflict. (Eigen archief)
Weefsel	Lederhuid - Kleine hersenen - Mesoderm.
Conflictactief	Meestal ongemerkte verdikking van de lederhuid (coriumhuid).
Biologische zin	Betere bescherming tegen misvorming of veronreiniging door verdikte lederhuid.
Genezingsfase	Ontsteking. Tuberculeuze, verkazende, stinkende afbouw van de tumor (ettervorming).
Opmerking	Gevaar voor vicieuze cirkel door het stinkend oor. Links- of rechtshandigheid is van toepassing.
Therapie	Het conflict is opgelost, genezing begeleiden. In geval van recidieven: conflict en sporen achterhalen en oplossen. Gehoorgang spoelen of reinigen met een oorlepelje om recidieven te vermijden. Affirmatie in geval van recidieven: <i>"Dat gaat het ene oor in en het andere oor uit!"</i> Bachbloesems: crab apple, kompressen en kruiden, zie middenoorontsteking.

ZBS TROMMELVLISSPANNERS EN STIJGBEUGELSPIEREN



Trommelvliesspanner
Het geluid niet kunnen dempen



Stijgbeugelspiere
Het geluid niet kunnen dempen

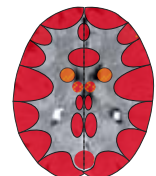
HARDHORENDHEID DOOR DE TROMMELVLISSPANNER (m. tensor tympani) en DE STIJGBEUGEL (m. stapedius)

Deze beide spieren in het middenoor reduceren de trilling door aanspanning van het trommelvlies, om het binnenoor voor te fel geluid te beschermen. Vuurwerk en schoten kunnen soms niet "opgevangen" worden

omdat de reactietijd te kort is. > Explosies e.d. kunnen daarom het binnenoor beschadigen en hardhorendheid veroorzaken. Volgens de RG gaat het hier om dwarsgestreepte spieren. (Men kan het trommelvlies "willekeurig" opspannen wanneer men bv. een knal verwacht). In de regel reageren deze beide spieren echter onwillekeurig, alsof het gladde spieren waren. In het geval van een conflict reageren zij als gladde spieren.

Conflict*	Het geluid niet kunnen dempen.
Voorbeelden	<ul style="list-style-type: none"> • <i>Tijdens de Kerstnacht, 30 jaar geleden, ontploft knalvuurwerk in de directe nabijheid van de nu 67-jarige patiënt . = Conflict, het geluid niet kunnen dempen. Vier maanden lang hoort hij slecht aan het rechter oor. = Actieve fase met spanningsverhoging van de trommelvliesspanners of de stijbeugelspieren. Daarna normaliseert het gehoor zich weer. = Genezingsfase. Sindsdien echter veroorzaakt hard geluid, zoals bv. een voorbijrijdende ambulance met sirene, bij de patiënt een enkele minuten durende hardhorendheid. = Recidief met spieraanspanning. Uit hoortesten blijkt dat deze patiënt verder een zeer goed gehoor heeft.</i> (Eigen archief) → <i>Iemand werkt in de disco en lijdt daar onder het voortdurende lawaai.</i> → <i>Iemand krijgt van zijn partner steeds weer kritiek die hij niet wil horen.</i>
Weefsel	Trommelvliesspanner, stijbeugelspier. Volgens RG dwarsgestreepte spieren – Medulla – Mesoderm (voeding) en Ectoderm (bezenuwing).
Conflictactief	Verhoging van de spierspanning (hypertonus) van de trommelvliesspanners of stijbeugelspieren. > Hardhorendheid. Blijvende hardhorendheid door hangende conflictactiviteit > voortdurende spanning (gedragen zich als gladde spieren?).
Biologische zin	Demping van het geluid,
Genezingsfase	Herstel van het normale gehoor.
Opmerking	Kan het zijn dat dwarsgestreepte spieren zich gedragen als gladde spieren en ook onwillekeurig werken in conflictactiviteit? (Bv. diafragma, buitenste oogspieren).
Therapie	Conflict en sporen achterhalen en zo mogelijk oplossen. Affirmaties: " <i>Het geluid stoort mij niet meer, het kon erger zijn.</i> " " <i>Ik ben bereid alles te horen.</i> " Lymfedrainage, acupunctuur, acupressuur. Bachbloesems: beuk, crab apple.

ZBS BINNENOOR



OORGERUIS (tinnitus)¹

Conflict	Wat gehoord werd niet willen horen.
Voorbeelden	<ul style="list-style-type: none"> → "<i>Het kan toch niet waar zijn wat ik daar hoor?</i>" → "<i>Deze man is mij aan het beliegen.</i>" • <i>De jong gebleven 50-jarige patiënte lijdt sinds 5 dagen aan tinnitus aan het rechter partner-oor en</i>

¹ Zie Dr. Hamer, Tabellenbuch p. 141, 145

aan duizeligheid. *Conflictgeschiedenis: de patiënte heeft een 53-jarige zuster met psychische problemen. Na een opname van 4 maanden in een psychiatrische kliniek lijkt haar toestand stabiel. Zes dagen geleden werd de patiënte door de zuster uitgenodigd voor een ontbijt. Zij merkt meteen dat haar zus weer in een zeer slechte gemoedstoestand is en dit triggert het hele pijnlijke verleden. = Hoorconflict: "Ik kan dit niet meer aanhoren!" + valconflict: "Zij kan zich niet stabiel houden!" Het wordt de patiënte duidelijk dat haar zuster niet meer uit deze "emotionele puinhoop" kan komen en dat ze haar niet meer kan helpen. Therapie: zij legt het lot van haar zuster in de handen van God. (Eigen archief)*

• *Een 41-jarige rechtshandige man heeft een goede betrekking als gerant van een hotel. Op een dag deelt de directeur in een gesprek mee dat het hotel op korte termijn gesloten zal worden. Hiermee wordt het voor de patiënt duidelijk dat zijn aanstelling voorbij is. = Hoorconflict: "Het kan toch niet waar zijn wat ik daar hoor!" Sinds dit gesprek lijdt hij aan beide oren aan tinnitus. (Eigen archief).*

Weefsel	Slakkenhuis (binnenoor) – Ectoderm.
Conflictactief	Functievermindering van het binnenoor = hardhorendheid en/of geruis, gebrom, sissen, fluiten, rinkelen in het oor = tinnitus: daardoor is het hoorvermogen extra belast.
Biologische zin	Onderdrukking van het gehoorde door functievermindering van het binnenoor. Tinnitus : men wordt gewaarschuwd wanneer eenzelfde of gelijkwaardige situatie zich opnieuw voordoet.
Genezingsfase	Vermindering van het gehoor (zie hieronder), daarna langzaam herstel van het gehoor. Hardhorendheid door recidieven of hangende genezing.
Opmerking	Ook woorden of zinnen die men gehoord heeft en die telkens terugkomen, functioneren volgens dit schema ("woord-tinnitus", "muziek-tinnitus"). "Stemmen horen" is een gevolg van een hoor-constellatie (zie p. 319).
Therapie	Conflict en sporen achterhalen en zo mogelijk oplossen. Affirmaties : <i>"Er moet zeker ook iets positiefs aan zijn dat ik dit gehoord heb!" "Nu zand erover!"</i> Lymfedrainage, acupunctuur. Afkoppelingsritueel: op zielsniveau "afscheid nemen van" het hoorconflict. Lymfedrainage, acupunctuur, acupressuur. Willfort: uitroken: hysop-rook het oor in laten lopen. Thee: wolfsklauw, maretak, hysop, viooltjes.

GEHOORVERMINDERING²

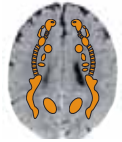Zelfde ZBS als hierboven.

Plotselinge vermindering tot totaal gehoorverlies, meestal aan één oor zonder pijn. Enkele of alle toonhoogten kunnen getroffen zijn.

Genezingsfase	Oedeem in het binnenoor en in het gehoorcentrum van de hersenschors. > Kortdurende sterke beperking van het gehoor.
Therapie	Het conflict is opgelost, genezing begeleiden. Affirmaties: <i>"Ik hoef me niet ongerust te maken, de symptomen gaan voorbij!"</i> Lymfedrainage. In de RG worden bij gehoorvermindering onmiddellijk bloedverdunnende middelen en cortisonen per infuus gegeven. Vanuit ons gezichtspunt zijn de maatregelen die beschreven staan op p. 56 zinvoller.

² Zie Dr. Hamer, Tabellenbuch p. 141, 145

ZBS LABYRINTKAPSEL



VERBENING VAN HET LABYRINTKAPSEL (otosclerose, stapesankylose)

De verbening kan zich voordoen in het ovale of ronde venster, het slakkenhuis of de booggangen.

Meestal ziet men volgende ziektebeeld:

De beweeglijke voet van de stijgbeugel wordt door de verbening progressief gefixeerd. Daardoor verminderde klankoverdracht in het binnenoor > hardhorendheid.

Conflict	Eigenwaardeconflict: niet goed kunnen horen.
Voorbeelden	→ <i>Hardhorendheid na een hoorconflict: de patiënt hoort voortdurend een gefluit in het oor.</i> → <i>Een arts zegt tegen een patiënt: "Er is iets niet in orde met uw oor!"</i>
Weefsel	Labyrintkapsel – beenachtige en kraakbeenachtige structuren – Medulla – Mesoderm.
Conflictactief	Afbouw van botweefsel (osteolyse) in het beenachtig labyrint.
Genezingsfase	Herstel (recalcificering), pijn, otosclerose, hardhorendheid door recidiverende conflicten of hangende genezing .
Biologische zin	Versterking, om daarna beter te kunnen horen.
Opmerking	De verbening kan ook voortkomen uit recidiverende middenoorontstekingen. (Zie hierboven) Lateraliteit is van toepassing.
Therapie	Conflict en sporen achterhalen en zo mogelijk oplossen opdat aan de hangende genezing een einde komt. <i>Affirmatie: "Ik ben tevreden met mijn oren. Wellicht is het beter dat ik niet alles moet horen!"</i> Lymfedrainage, acupunctuur, acupunctuurmassage.

ZBS ZENUWSCHEDI



TUMOR AAN DE GEHOOR- EN EVENWICHTSZENUW (acousticusneurinoom = vestibulair schwannoom)

Dr. Hamer plaatst het acousticusneurinoom bij de hersenstam (zie p. 94, middenoorontsteking) wat juist lijkt te zijn, omdat de "tumor" in de hersenstam ligt, maar ook zeer dicht bij de grens van de kleine hersenen.

B. Eybl rekent dit ZBS bij de kleine hersenen – mesoderm, omdat de tumor histologisch uit de zgn. cellen van Schwann (bindweefselachtige zenuwschede) bestaat (zie p. 69). Hij omwikkelt de VIII^{ste} hersenzenuw (nervus vestibulocochlearis) tussen de kleine hersenen-brughoek en het binnenoor. > Een "zenuwschede-tumor". De symptomen bevestigen deze indeling: beperking van het gehoor en het evenwichtsgevoel in de conflictactiviteit.

Conflict	Betreffende het gehoororgaan: "Hoor-pijnconflict", geluid of de gehoorde informatie wordt als pijnlijk, onaangenaam of ongewenst ervaren.
----------	---

Voorbeelden	→ Iemand moet dagelijks met een persluchthamer werken. • Een rechtshandige moeder krijgt van haar dochter, telkens wanneer deze op bezoek komt, een "preek" over wat ze allemaal verkeerd heeft gedaan en wat ze anders moet doen. = Een hoorpijnconflict. Zij kan deze litanie niet meer aanhoren en wenst een goede verstandhouding met haar dochter en een oplossing voor de problemen. In de loop van de jaren ontstaat een acusticusneurinoom aan het linker moeder/kind oor. = Actieve fase. Klachten van de patiënt: hardhorendheid en duizeligheid. Het neurinoom wordt operatief verwijderd. (Eigen archief)
Conflict	Betreffende het evenwichtsorgaan (booggangen), een "val-pijnconflict". Men hoort iemand vallen of iemand is zelf gevallen.
Voorbeeld	→ Iemand zit na een aardbeving tussen het puin van zijn huis ingeklemd.
Weefsel	Bindweefselachtige zenuwschede (Cellen van Schwann) – Kleine hersenen – Mesoderm.
Conflictactief	Groei van een vestibulair-schwannoom in de kleine hersenen-brughoek. Hoe langer het conflict duurt, des te groter deze tumor wordt. Symptomen: aan één of aan beide zijden hardhorendheid, evenwichtsstoornissen, duizeligheid.
Biologische zin	Door de verdikking van de zenuwisolatie wordt het gehoorde of de val geblokkeerd.
Genezingsfase	Afbouw van de tumor door bacteriën. Herstel van de functie.
Therapie	Conflict en sporen achterhalen en zo mogelijk oplossen in geval het conflict nog actief is. Zo nodig operatie.

HARDHORENDHEID (hypacusis)

Mogelijke oorzaken

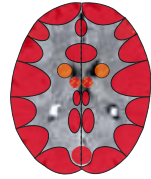
- **Vergiftiging door medicatie of drugs:** Antibiotica, diuretica, pijnstillers, acetylsalicylzuur (ASS) in hoge doses, psychofarmaca, chemotherapeutica, antimalaria-middelen, jodium (als toevoeging in zout, tandpasta enz.) kunnen hardhorendheid veroorzaken.
 - **Slakkenhuis – Hoorconflict:** iets niet willen horen. In de conflictactiviteit hardhorendheid door functievermindering van het binnenoor of oorgeruis (tinnitus). In de genezingsfase of hangende genezing: hardhorendheid wegens binnenoor-oedeem.
 - **Middenoor-slijmvlies en slijmvlies van de buis van Eustachius:** "Hoorbrokconflict". Hardhorendheid door ontstekingsrecidieven. Vorming van littekenweefsel en kalkafzetting in het middenoor. > Functie-beperking van de gehoorbeentjes.
 - **Middenoorspiere:** Eigenwaardeconflict, een geluid niet kunnen dempen. Hardhorendheid waarschijnlijk in de conflictactieve fase.
 - **Labyrintkapsel:** Eigenwaardeconflict: niet goed kunnen horen. Hardhorendheid in hangende genezing of na een afgesloten ZBS.
 - **Mechanische afsluiting** van de buitenste gehoorgangen door oorsmeer (cerumen) = afscheidingsproduct van de smeer- en talgkliertjes van de uitwendige gehoorgang > kan verharden tot een prop die pijn, hardhorendheid en oorsuizen kan geven.
- Het is moeilijk om onderscheid te maken welk ZBS aan de basis ligt van hardhorendheid. Meestal zijn er meerdere middenoorontstekingen aan vooraf gegaan. Tinnitus is een duidelijk bewijs van een hoorconflict van het binnenoor.

Therapie

- Conflict en sporen achterhalen en zo mogelijk oplossen.
- Mosterdmeel met water verdunnen en achter het oor aanbrengen (bevordert de bloeddorstrooming).
- Lymfedrainage, acupunctuur en acupunctuurmassage.

DUIZELIGHEID (vertigo), EVENWICHTSSTOORNISSEN

ZBS BOOGGANGEN



DUIZELIGHEID (vertigo) DOOR VALCONFLICT¹

Conflict	Val- of evenwichtsconflict. Men ziet of hoort iemand vallen of is zelf gevallen. Ook in overdrachtelijke betekenis : de zin (in het leven) verliezen. De grond onder zijn voeten verliezen. In de lucht zweven. In een gat vallen. Uitdrukking : <i>“Uit het lood geslagen zijn.”</i>
Voorbeeld	<ul style="list-style-type: none"> • Een 40-jarige patiënte kan door haar beperkte inkomen nauwelijks een woning huren. Na een lezing over de komende economische crisis heeft ze het gevoel dat ze de grond onder haar voeten verliest (= valconflict). Twee weken lang heeft ze last van sterke duizeligheid, zodat ze nauwelijks kan lopen of autorijden (= conflictactieve fase). Zij kan het conflict oplossen wanneer ze beslist bij haar vader in huis te trekken. Na deze beslissing houdt de duizeligheid onmiddellijk op.
Weefsel	Binnenoor – evenwichtsorgaan (vestibulairapparaat).
Conflictactiviteit	Duizeligheid, valneiging naar de tegenovergestelde zijde. Volgens mijn eerdere ervaringen komt de duizeligheid niet onmiddellijk na het conflict, maar wel na de eerste ontspanning.
Biologische zin*	Door de duizeligheid trekt het individu zich terug en mijdt daardoor het gevaar. = Bescherming tegen verdere valpartijen.
Genezingsfase	Verdwijnen van de duizeligheid.
Therapie	Conflict en sporen achterhalen en oplossen. Geen risico's aangaan: zich op veilig terrein bewegen. Affirmaties : <i>zich over de zekerheden in het eigen leven bezinnen.</i> <i>Aardende bezigheden zoals handenarbeid, werken in de tuin, (blootsvoets) wandelen, krachtraining, aardingsrituelen.</i>

¹ Zie Dr. Hamer, Tabellenbuch p. 141, 145

DUIZELIGHEID: andere oorzaken

• **Vergiftiging door medicatie of drugs:** Bloeddrukverlagende middelen (bètablockers, ACE-remmers e.a.) pijnstillers (analgetica), middelen tegen epilepsie (antiepileptica), kalmerende middelen (tranquillizers), antidepressiva, krampwerende middelen (spasmolytica), antibiotica, antimicotica (anti-schimmelmiddelen), vochtafdrijvende middelen (diuretica), middelen tegen allergie (anti-allergica), contrastmiddelen (bij röntgenopnamen) enz. > Door het gif raakt het lichaam in kunstmatige stress (sympathicotonie) = het gevolg van de medicatie > wanneer het lichaam later het gif uit-

scheidt of neutraliseert, komt het pas echt in genezing (vagotonie) > duizeligheid, hoofdpijn.

- **Hersendruk = algemeen genezingsymptoom:** het samenspel van ogen, evenwichtsorgaan (binnenoor) en spier en gewrichtsreceptoren is door het ruimte-innemend proces (oedeem) in de hersenen (hersendruk) verstoord. > Duizeligheid.
- **Tumor aan gehoor- en evenwichtszenuw:** duizeligheid.

ZIEKTE VAN MENIERE (Morbus Menière)

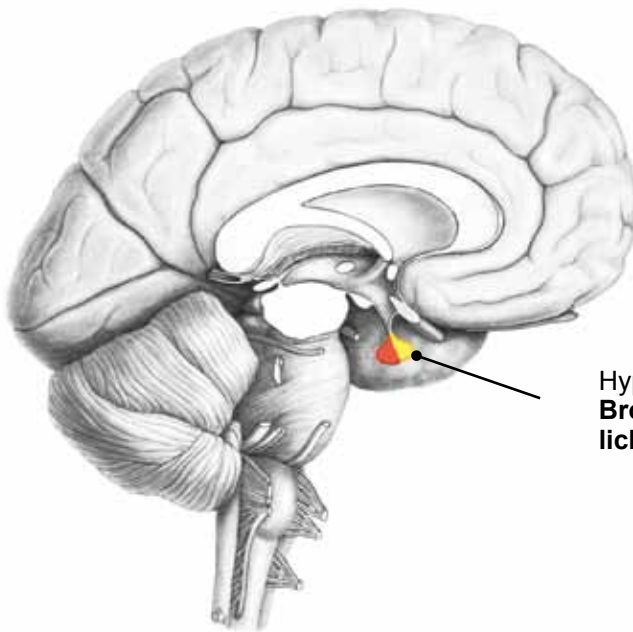
De "triade van de ziekte van Menière" omvat in de RG de volgende symptomen: aanvallen van duizeligheid, eenzijdig gehoorverlies en oogeruis.

Hier maakt de RG uit tenminste twee verschillende ZBS-en met afzonderlijke fasen een geheel eigen "ziekte".

HYPOFYSE

Het boonvormig hersenaanhangsel (hypofyse) ligt aan de basis van de tussenhersenen. Men onderscheidt de endodermale voorkwab (adenohypofyse) - in principe een klier gelegen in de hersenen - en de ectodermale achterkwab (neurohypofyse) = het deel van de tussenhersenen. Sommige hormonen van de voorkwab hebben slechts een indirecte werking, m.a.w. zij regelen de activiteit van andere hormoonklieren.

Hieronder vallen het follikelstimulerend hormoon (FSH) en het luteïniserend hormoon (LSH), die de rijping van eicellen of zaadcellen in de kiemcellen stimuleren, het adrenocorticotroop hormoon (ACTH), dat de bijnieren stimuleert en het Thyroïdstimulerende hormoon (TSH), dat de schildklier stimuleert. Het moet nog verder onderzocht worden of er voor deze hormoonfuncties corresponderende conflicten bestaan.



Hypofysevoorkwab
**Brokconflict vanwege
lichaamsgrootte**

ZBS VAN DE HYPOFYSEVOORKWAB



TUMOR VAN DE HYPOFYSEVOORKWAB (adeno-ca), REUZENGROEI (hypersomie), VERGROTING VAN DE LICHAAMSUITEINDEN (acromegalie)¹

Conflict	Brokconflict: iets niet kunnen krijgen omdat men te klein is. Confict: men is te klein.
Voorbeeld	→ <i>Een klein kind ziet dat zijn moeder lekkernijen op de tafel zet. Omdat hij zo klein is kan hij ze niet eens bekijken.</i>

¹ Zie Dr. Hamer, Tabellenbuch p. 17, 34

- Een jong dier is zeer klein en komt daardoor bij het zogen steeds te kort.
- Een leerling wordt gepest omdat hij in de klas de kleinste is.
- Een jongeman komt niet door de keuring omdat hij te klein is.

Weefsel Voorkwab hypofyse - Endoderm.

Conflictactief Functieverhoging, groei van een bloemkoolachtige hypofyse adeno-ca met secretorische kwaliteit. > Verspreiding van meer groeihormoon (somatotropine).
> Conflict in de groeiperiode: snellere groei of reuzengroei.
> Conflict in de volwassen leeftijd: vergroting van handen, voeten, onderkin, mond, neus en geslachtsdelen = acromegalie.

Biologische zin Productie van meer groeihormoon zodat het individu als geheel of zijn keelgat groter wordt.

Genezingsfase Normalisering van de functie. Indien schimmel of schimmelbacteriën voorhanden zijn: tuberculeus-necrotiserende tumorafbouw en normalisering van de productie van somatotropine.

Therapie Conflict en sporen achterhalen en zo mogelijk oplossen indien het conflict nog niet is opgelost. Operatie wanneer de grootte van de tumor grote problemen veroorzaakt.

DWERGGROEI DOOR TEKORT AAN SOMATOTROPINE

Zelfde ZBS als hierboven.

Fase Hangende genezing: afbouw van hormoonvormend weefsel > tekort aan somatotropine > ontwikkelingsvertraging of dwerggroei, onvoldoende opbouw van spierweefsel, te veel vetweefsel.

Therapie Avondeten afschaffen, sportactiviteiten, genoeg slaap (verhoogt de somatotropine-spiegel). Basketbal, volleybal: bij deze sporten zijn meestal grote mensen in het voordeel > daardoor wordt er bij kleine mensen een conflict gestart dat de somatotropine-productie aanzwengelt. > Stimuleert de groei. Opname van hoogwaardige eiwitten, bv. eieren. Zonnebaden.

TUMOR VAN DE MELKKLIJER-STIMULERENDE CELLEN VAN DE HYPOFYSEVOORKWAB (adeno-ca, prolactinoom)²

Conflict Het kind of de familie niet kunnen voeden.

Voorbeelden → Een vader verdient maar net genoeg om zijn familie te kunnen onderhouden. Nu verliest hij ook nog zijn werk.

→ Een alleenstaande moeder weet niet meer hoe ze haar kinderen alleen moet groot krijgen.

Weefsel Hypofysevoorkwab - Endoderm.

Conflictactief Groei van extra melkklier-stimulerende cellen = bloemkoolachtige hypofyse-adeno-ca met secretorische kwaliteit. > Productie van meer lactotroop hormoon (LTH of prolactine).
> Werking bij de vrouw: stijging van de melksecretie indien zij zoogt. Wanneer zij niet zoogt: afvloeien van melk uit de borst (galactorrhee), libido-vermindering, uitblijven van de eisprong of menstruatie (amenorree).
> Werking bij de man: libido-vermindering, evt. impotentie of onvruchtbaarheid.

² Zie Dr. Hamer, Tabellenbuch p. 17, 34

Biologische zin	Meer productie van prolactine zodat men met meer moedermelk beter kan voeden. Hoge prolactine-spiegels bevorderen het koesterend gedrag, beschermen tegen een nieuwe zwangerschap en hebben een dempende werking op het libido. (Een zwangerschap of een nieuwe nakomeling is wel het laatste wat een individu dan kan gebruiken!)
Genezingsfase	Wanneer schimmels of schimmelbacteriën voorhanden zijn: tuberculeus-necrotiserende afbouw van de tumor > normalisering van de prolactine-productie > vermindering van de melksecretie.
Therapie	Conflict en sporen terug vinden en zo mogelijk oplossen indien het conflict nog actief is. Visualiseren dat men er bij de verzorging van het gezin niet alleen voor staat. Er zijn familieleden, vrienden en sociale instellingen die voor het welzijn van het gezin zorgen. Affirmaties: <i>"Er is voor iedereen genoeg te eten!" "Voor iedereen wordt gezorgd."</i> Operatie wanneer de tumor grote problemen veroorzaakt.

TE KLEINE GESTALTE (hyposomie)

Wanneer we kunnen uitsluiten dat onder- of gebrekkige voeding, vitaminetekort (vit. D), opnamestoornissen (zie darmen), vergiftiging door chemokuur of beschadiging door bestraling aan de basis liggen van groeistoornissen, dan komen de volgende oorzaken in beeld:

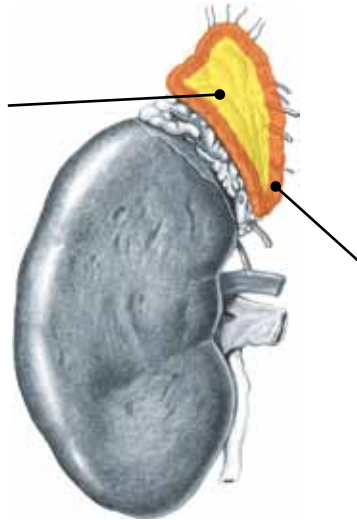
- **Territorium-constellatie(s)** (hersenschors) gedurende de groeiperiode. Gelijktijdige actieve HH-en rechts en links in het territoriumgebied veroorzaken naast psychische veranderingen ook een stop in de rijping van de ontwikkeling (= retardering). Vanaf het begin van de constellatie (2 conflicten) blijft het individu in zijn ontwikkeling steken. Kenmerken: fragiele verschijning, smalle schouders, weinig spieren, latere eisprong, later geslachtsrijp, zgn. "babyface". (Zie literatuur van Dr. Hamer.)
- **ZBS van de botten** gedurende de groeiperiode: langdurige, gegeneraliseerde eigenwaardeconflicten veroorzaken een vermindering van de botstofwisseling en groei van het bot. Als er sprake is van hangende conflictactiviteit (zie p. 284) in de groei, kenmerkt dit zich als bloedarmoede (anemie) en bot- en spierpijn in de tussentijdse genezingsfasen.
- **Teelballen - conflictactiviteit** in de groeiperiode: Afbraak (necrose) van teelbalweefsel, vermindering van de testosteronproductie door hangende conflictactiviteit.
- Moeilijk kunnen "starten", vertraging van de spier- en lichaamsgroei. (Zie p. 252)
- **Hypofyse** - hangende genezing gedurende de groeiperiode (Zie hierboven).
- **Schildklier - hangende genezing** gedurende de groeifase: afbouw van schildklierweefsel, verminderde productie van thyroxine (= verminderde schildklierfunctie) in hangende genezing. > Vertraging van de stofwisseling in de groeiperiode. (Zie p. 108)
- **Bijnierschors - hangende conflictactiviteit** gedurende de groeifase. Afbouw van bijnierschorsweefsel en vermindering van de cortisolproductie in hangende conflictactiviteit. > Verminderde "drive" en verminderde groei tijdens de groeiperiode. (Zie p. 106)
- **ZBS van de insuline- en glucagon-producerende cellen** van de pancreas gedurende de groeifase: vermindering van de lichaamsgroei door gebrekkige suikervoorziening. (Zie p. 218)

BIJNIEREN

De bijnieren (glandula suprarenalis) is een parige hormoonklier die op beide nierpolen ligt. In het endodermale bijniermerg worden de stresshormonen dopamine, noradrenaline en adrenaline aangemaakt.

Uit de grondstof cholesterol maakt de mesodermale bijnierschors, cortisol en aldosteron (eveneens een stresshormoon) en de mannelijke seksuele hormonen.

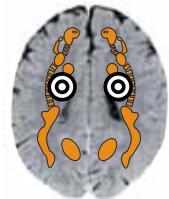Bijniermerg
Te veel stress



Bijnierschors
Conflict, de verkeerde weg genomen hebben

Afbeelding Grafiek D. Hamer, Tabellenbuch, p 15, Amici di Dirk Verlag

ZBS VAN DE BIJNIERSCHORS



ONDERFUNCTIE VAN DE BIJNIERSCHORS (Waterhouse-Friderichsen syndroom, bijnierinsufficiëntie, Morbus Addison)¹

Conflict	"Op de verkeerde weg zitten" - "Op het verkeerde paard gewed hebben" - "De verkeerde beslissing genomen hebben" - "Zich op glad ijs begeven" - "In verkeerde handen gevallen zijn".
Voorbeelden	<ul style="list-style-type: none">• Een jonge vrouw is zeer beschermd opgevoed. Door haar huwelijk en de geboorte van 3 kinderen kort na elkaar wordt zij voor ernstige problemen gesteld: de kinderen vragen veel energie van haar en ze voelt zich helemaal niet ondersteund door haar man. Het komt zo ver dat ze over haar huwelijk twijfelt. = Conflict, op de verkeerde partner gewed hebben. In het ziekenhuis wordt een onderfunctie van de bijnieren vastgesteld. = Actief conflict. (Eigen archief)• Een Duitse man trouwt met een Turkse vrouw. Tijdens het huwelijk wordt hij met de Turkse gebruiken geconfronteerd. - Dat bekomt hem zeer slecht. Hij heeft het gevoel dat hij met dit huwelijk de verkeerde weg heeft ingeslagen. (Zie Rainer Körner, Biologisch Heilwissen p. 257, zie bronvermelding.)• Een patiënt werkt met veel enthousiasme als computertechnicus in een bedrijf. Dan komt de pensioen-schok. In huis voelt hij zich helemaal teveel, als vijfde wiel aan de wagen. Wanneer de kinderen bellen, vragen zij steeds naar de moeder. = Conflict, op de verkeerde weg geraakt zijn. (Zie Dr. Hamer, Celler dokumentation p. 61.)

¹ Dr. Hamer Tabellenbuch p. 67, 78

Weefsel	Bijnierschors - Medulla - Mesoderm.
Conflictactief	Weefselafbouw (necrose) : verminderde afgifte van cortisol > "gestresste vermoeidheid". Het individu wordt met geweld op de verkeerde weg afgeremd. > De acute bijnieronderfunctie wordt door de RG "Waterhouse-Friderichsen syndroom" genoemd. > Chronische bijnieronderfunctie = hangende conflictactiviteit = "Morbus Addison". > Toenemende zwakte en vermoeidheid, verlies van eetlust (anorexia), misselijkheid, braken, gewichtsverlies, lage bloeddruk (hypotonie), ondersuikering (hypoglycemie), bruine verkleuring van de huid. > In de genezingsfase van elk ZBS daalt het cortisolgehalte tijdelijk.
Genezingsfase	Herstel van het weefsel: verhoogde productie van cortisol en aldosteron.
Biologische zin	Een verhoogde cortisol- of aldosteronspiegel betekent een stoot energie. Ondanks vagotonie is het individu krachtig. Daardoor kan hij snel weer op de juiste weg terecht komen en de achterstand inhalen.
Therapie	Conflict en sporen achterhalen en zo mogelijk oplossen. Affirmatie: <i>"Ik stop en oriënteer mij opnieuw. Daarna kan de reis weer verdergaan"</i>

BIJNIERSCHORS - OVERFUNCTIE m.b.t. CORTISOL (hypercortesolemie - Morbus Cushing) of m.b.t. ALDOSTERON (hyperaldosteronisme - syndroom van Conn)

Zelfde ZBS als hierboven.

> Voortdurend verhoogde cortisolspiegel (lijkt op langdurige cortisonetherapie): Hoge bloeddruk, "volle maansgezicht", "stierennek", stamobesitas (dikke buik), verhoogd bloedsuiker, spieratrofie = Cushingsyndroom - Morbus Cushing.

> Voortdurend verhoogde aldosteronspiegel: Hoge bloeddruk, dalen van de kaliumspiegels (hypokaliëmie) waardoor spierzwakte, evt. hartritmestoornissen, voortdurend dorstig (polydipsie) en voortdurende drang om te urineren (polyurie), vnl. 's nachts = syndroom van Conn.

Genezingsfase	Herstel van het weefsel: verhoogde productie van cortisol of aldosteron. Hangende genezing = Morbus Cushing (overschot aan cortisol), Conn-syndroom (overschot aan aldosteron).
Opmerking	Bij elk ZSB stijgt in de actieve fase tijdelijk de cortisolwaarde. Waarschijnlijk zijn bij het Cushingsyndroom (oedeem) ook nog actieve nierverzamelbuizen in het spel.
Therapie	Conflict en sporen achterhalen en zo mogelijk oplossen, zodat aan de hangende genezing een einde kan komen! Affirmatie: <i>"Ik ben opnieuw op koers en kan mijn tempo hervatten."</i> <i>"God leidt mij op mijn weg." "Alles is weer goed."</i>

TUMOR VAN DE BIJNIEREN

Zelfde ZBS als hierboven. (Zie p. 104-105)

Fase	Genezingsfase: Herstel van het weefsel. Er groeit een tot vuistgrote, met vocht gevulde bijniercyste. > Toenemende groei met functioneel weefsel. In de RG: "Bijnierschorsadenoom of -carcinoom" (kan tot meerdere kilo's zwaar worden!) > meer productie van cortisol en aldosteron > bijnierschors-overfunctie.
Therapie	Conflict en sporen achterhalen en zo mogelijk oplossen indien nog niet opgelost. Operatie wanneer de tumor door zijn grootte problemen in de omgeving veroorzaakt.

ZBS VAN HET BIJNIERMERG



TUMOR VAN HET BIJNIERMERG (feochromocytoom, neuroblastoom)¹

Conflict	Extreme spanning vanwege teveel stress. Iets is nauwelijks nog te dragen. <i>"Nu staat het water mij aan de lippen."</i>
Voorbeelden	<ul style="list-style-type: none"> → <i>Het wordt allemaal teveel. Men weet niet meer waar eerst te beginnen.</i> → <i>Een werknemer raakt "opgebrand". Er worden teveel opdrachten met tijdsdruk gegeven. Alles moet te snel gaan.</i> → <i>Iemand veroorzaakt een zwaar verkeersongeval.</i>
Weefsel	Bijnierschors - Endoderm.
Conflictactief	Stijging van de functie, groei van een adeno-ca met secretorische kwaliteit (= feochromocytoom, neuroblastoom) > stijging van de dopamine-, noradrenaline-, en adrenaline-productie. (overfunctie van het bijniermerg). Symptomen: aanvalsgewijze hoge bloeddruk, gejaagde hartslag, verhoging bloedsuiker, zweten, trillen.
Opmerking	In de actieve fase van elk ZBS stijgt tijdelijk de adrenalinewaarde.
Biologische zin	Men kan beter het hoofd bieden aan extreme stress. Men kan buitengewone prestaties leveren.
Genezingsfase	Normalisering van de functie. Afbouw van de tumor d.m.v. schimmels of schimmelbacteriën. Na de genezing kunnen weefselholtes (cavernes) achterblijven. Hangende genezing: bijniermerg-onderfunctie. In de genezingsfase van elk ZBS daalt tijdelijk de adrenalinewaarde.
Therapie	Conflict en sporen achterhalen en indien nog actief : zo mogelijk oplossen. Affirmaties: <i>"Er is niets wat mij uit mijn rust kan brengen."</i> <i>"Waarom zou ik mij opwinden?"</i> Operatie wanneer de tumor door zijn grootte problemen in de omgeving veroorzaakt.

¹ Zie Dr. Hamer, Tabellenbuch p. 17, 27

SCHILDKLIER EN BIJSCHILDKLIEREN

De schildklier heeft de vorm van een vlinder en ligt aan de voorzijde van de hals, voor het strottenhoofd, tegen de luchtpijp aan.

De voornaamste functie van het schildklierbasisweefsel is de productie van thyroxine (T3 - T4) en de opslagplaats van jodium.

Daarnaast produceert de schildklier ook het hormoon calcitonine, wat de calciumspiegels doet dalen.

Calcitonine is de tegenspeler van het parathormoon van de bij schildklieren (parathyroïdea), dat de calciumspiegels doet verhogen.

Vanuit de evolutie gezien, gaven de endodermale schildklier en bij schildklieren hun hormonen ooit af in de darm, nu geven ze deze direkt af in het bloed.

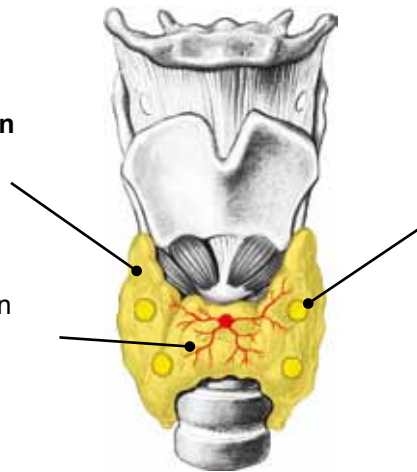
De ectodermale schildklieruitvoergangen gaven thyroxine af in de darm.

Deze schildklieruitvoergangen kan men zich voorstellen als galwegen die de gal uit de lever de darm in transporteren. Vandaag hebben zij bij mijn weten geen functie meer, maar ze bestaan nog.

Dr. Hamer heeft ontdekt dat ze reageren bij een zgn. "onmachtsconflict".

Schildklier - basisweefsel
Brokconflict: te langzaam zijn

Schildklier - uitvoergangen
Onmachtscnflct



Bij schildklieren
**Brokconflict m.b.t.
 de spieractiviteit**

ZBS SCHILDKLIERBASISWEEFSEL



SCHILDKLIERVERGROTING (schildkliertumor, adeno-ca, autonoom adenoom, toxische knopen)¹

Conflict*	<p>Brokconflict</p> <p>Rechter schildklier: iets goeds niet te pakken krijgen omdat men te langzaam is. Linker schildklier: iets slechts niet kwijtraken omdat men te langzaam is. Eenvoudig gezegd: conflict dat men te langzaam is.</p>
Voorbeelden	<ul style="list-style-type: none"> • Een gepensioneerde vrouw werkt al jaren bij een familie als hulp in het huishouden, waar ze als een familielid beschouwd wordt. Op een dag wordt ze door de volgende boodschap compleet verrast: "Je bent te langzaam!" Ze kan de "job-brok" niet behouden omdat ze te langzaam is. Er groeit een schildkliertumor in de actieve fase. De tumor wordt in de RG operatief verwijderd. (Eigen archief) • Een oudere arbeider merkt dat hij het tempo van de jongeren in het bedrijf niet meer kan volgen. Met zijn ouderwets-grondige houding kan hij het strakke tijdschema niet meer volgen. Voor hem in de plaats zou de bedrijfsleiding liever een jongere en energiekere man willen hebben en willen hem met pensioen sturen. Enige tijd later wordt bij hem een schildkliercarcinoom gediagnostiseerd. <ul style="list-style-type: none"> > De "voeding-arbeidsplaats-brok" niet te pakken krijgen omdat men te langzaam is. De schildkliertumor wordt operatief verwijderd. (Eigen archief) → Iemand heeft een huis bezichtigd en wil het graag kopen. Terwijl de lening nog met de bank moet worden geregeld, wordt het huis voor zijn neus weggekaapt door iemand die contant betaalt. > De "voedings-huis-brok" niet verkrijgen omdat men te langzaam is. (Rechterzijde schildklier). → Iemand wacht te lang met de verkoop van zijn aandelen en verliest daardoor zijn halve vermogen. De "aandelen-brok" niet snel genoeg kwijt geraakt zijn. (Linkerzijde schildklier).
Weefsel	Schildklierbasisweefsel - Endoderm
Conflictactief	Verhoging van de functie: groei van een compacte bloemkoolachtige adeno-tumor met secretorische kwaliteit = "harde krop" (struma) > verhoogde thyroxine-productie > verhoogde T3 - T4- waarden in het bloed. > Versnelling van de stofwisseling, evt. ademnood zonder hoesten of heesheid wegens ruimte-innemend proces.
Biologische zin	Door meer thyroxine in het bloed wordt het individu sneller.

¹ Zie Dr. Hamer, Tabellenbuch p. 20, 30

Genezingsfase	Normalisering van de functie. Tuberculeus-verkazende afbouw van de tumor indien schimmels of schimmelbacteriën voorhanden zijn. > Normalisering van de thyroxinespiegels. Indien geen microben voorhanden zijn > inkapseling van de tumor. > In dit geval blijven de thyroxinespiegels hoog.
Therapie	Conflict en sporen achterhalen en zo mogelijk oplossen indien het conflict nog actief is. Affirmatie: " <i>Ik ben snel genoeg en tevreden met mijn tempo. Het tempo geef ik zelf aan en niemand anders!</i> " " <i>Stapje voor stapje</i> ". Operatie wanneer de tumor problemen geeft.

SCHILDKLIEROVERFUNCTIE (hyperthyreose, Morbus Basedow)

Zelfde ZBS als hierboven.

Fase	Conflictactieve fase, meestal hangend actief conflict. Verhoogde thyroxineproductie door vermeerderde schildkliercellen (adeno-ca). Symptomen: meestal krop, verhoging van de stofwisseling, voortdurend hongergevoel, warme vochtige rode huid, verhoogde hartslag, uitpuilende ogen (exoftalmie) en wijd opengesperde ogen, vaak gewichtsafname door hoog energieverbruik. Gevoelig voor warmte, slaapstoornissen, concentratieproblemen.
Opmerking	In de actieve fase van elk ZBS stijgt tijdelijk de thyroxinewaarde. Bij een ZBS van de schildklieruitvoergangen komt het ook tot een geringe stijging van de thyroxinewaarde in de actieve fase.
Therapie	Conflict en sporen achterhalen en zo mogelijk oplossen. Vermijden van "energiemakers": koffie, zwarte of groene thee, gejodeerd zout, ijzerpreparaten, lang zonnebaden.

ACUTE SCHILDKLIERONTSTEKING (thyroiditis)

Zelfde ZBS als hierboven. (Zie p.109-110)

Fase	Genezingsfase - Afbouw van schildklierweefsel. Pijn, roodheid, zwelling, evt. koorts en nachtelijk zweten.
Therapie	Het conflict is opgelost: genezing begeleiden. Lymfedrainage, koude compressen opleggen.

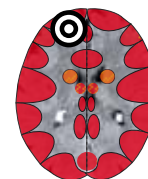
SCHILDKLIERONDERFUNCTIE (hypothyreose, myxoedeem)

Zelfde ZBS als hierboven (Zie p.109-110)

Symptomen: ontwikkelingsvertraging (in groeifase), zwakte, gebrek aan energie, vermoeidheid, gevoelig voor kou, gebrek aan eetlust, verstopping, droge opgezwollen huid (myxoedeem), diepliggende ogen (endoftalmie), verminderde zweetproductie, verlangzaming van pols en reflexen, lage bloeddruk, oppervlakkige ademhaling, gewichtstoename, hogere cholesterolspiegels in het bloed.

Fase	Hangende genezing of toestand daarna. Overmatige afbouw van de schildkliertumor. > Daling van de thyroxinewaarde onder de normale waarde > schildklieronderfunctie.
Opmerking	In de genezingsfase van elk ZBS daalt tijdelijk de Thyroxinewaarde.
Therapie	Conflict en sporen achterhalen zodat aan de hangende genezing een einde komt. Thyroxine als medicatie toedienen wanneer de thyroxineproductie ondanks conflictoplossing niet opnieuw op gang komt. Wanneer men echter hier te vroeg mee begint, reduceert het schildklierweefsel de productie nog meer, zodat er dan geen weg meer terug is. > Een levenslange inname is dan noodzakelijk!

ZBS SCHILDKLIERUITVOERGANGEN



KROP ZONDER THYROXINE-WAARDE VERANDERING (euthyroïde krop, eutyroïde cyste, mediastinale cyste)¹

Conflict	<p>Onmachtscnflict of frontaalangstconflict (afhankelijk van geslacht, handigheid, hormoon-gehalte en leeftijd.)</p> <p>Verklaring: onmacht is de vrouwelijk-passieve reactie op een naderend gevaar. Men voelt zich machteloos, hulpeloos en uitgeleverd. Men kan iets ernstigs niet voorkomen of verhinderen. Men ziet het gevaar op zich afkomen, maar men doet niets en daardoor is men innerlijk gespannen.</p>
Voorbeelden	<p>Voor een onmachtscnflict (voorbeelden voor frontaalangstconflict zie p. 133).</p> <p>→ "Men zou toch dringend iets moeten doen, maar niemand doet iets !" "Ik ben aan handen en voeten gebonden, ik kan niets doen!"</p> <ul style="list-style-type: none"> • Bij een 9-jarig intelligent meisje groeit in de loop van één jaar een verschuifbare knobbel net onder het strottenhoofd. Met echografie wordt een cyste van 3 x 2 cm vastgesteld. (RG: "mediale halscyste" of "lymfangioom"). <p><i>Conflictgeschiedenis: Drie jaar geleden ontdekte zij dat haar vader een verhouding had met de beste vriendin van haar moeder. Na lang aarzelen scheiden uiteindelijk toch haar ouders. = Onmachtscnflict voor de dochter. Het meisje zou haar vader het liefst terug bij haar moeder halen. Zij staat echter machteloos in deze situatie.</i></p> <p><i>Na twee jaar conflictactiviteit komt ze langzaam in genezing als ze er innerlijk vrede mee leert hebben dat haar ouders niet meer samen zullen komen, maar dat zij hun dochter allebei nog altijd liefhebben. Wegens recidieven ("waarom zijn mama en papa niet meer samen?") groeit de hierboven beschreven mediale halscyste. Wanneer de moeder de samenhang begrijpt, wil zij voor de dochter een familie-vuur-ritueel houden, waar ook de vader bij betrokken is. (Eigen archief)</i></p> <ul style="list-style-type: none"> • De vader van een dochter ontvangt van de schooldirectie een brief waarin hem meegedeeld wordt dat zijn dochter van school gestuurd wordt. Het meisje heeft veel ergernis in de school verwekt, maar een uitsluiting had de vader helemaal niet verwacht. (Eigen archief)
Weefsel	Schildklieruitvoergangen - Ectoderm (mond-slijmvlies-schema).
Conflictactief	Atrofie van het platenepitheel (ulcera) in de intussen naar buiten afgesloten schildklieruitvoergangen. Pijnlijk trekken, licht verhoogde thyroxinewaarde wegens functionele koppeling aan het schildklierweefsel.
Biologische zin	Vergroting van de doorsnee van de gangen waardoor betere afvoer van thyroxine.
Genezingsfase	Herstel van het platenepitheel, maar geen pijn, vorming van cyste(s). Deze zwelling wordt gediagnosticeerd als "struma" of zgn. "mediale halscyste". Zeer grote cystes ontstaan door het Syndroom. Omdat het niet gaat om de thyroxine-producerende cellen, maar wel om platenepitheelcellen, blijven de thyroxine-bloedwaarden meestal onopvallend. (= RG: "euthyroïde struma", "euthyroïde schildklierzystes" of "retrosternale of mediastinale schildklierzystes". Evt. bemoeilijkte ademhaling wegens ruimte-innemend proces.
Therapie	<p>Het conflict is opgelost, genezing begeleiden. Indien recidiverend, conflict en sporen achterhalen en indien actief nierverzamelbuis-ZBS, dit eerst oplossen.</p> <p>Affirmaties: "Ik hoef mij niet voor alles verantwoordelijk te voelen!" "Ik leg alles in Gods handen!" "Alles wordt weer goed!"</p> <p>Lymfedrainage, kwark opleggen, koude kompressen.</p> <p>Hals met coloïdaal zilver, wierook- of myrretinktuur bevochtigen.</p>

¹ Zie Dr. Hamer, Tabellenbuch p. 124

CHRONISCHE SCHILDKLIERTONSTENING (hashimoto-thyroiditis)

Hashimoto is volgens de RG een auto-immuunziekte. In de GG bestaan er echter geen auto-immuunziekten (zie immuunsysteem p. 21).

Dit ziektebeeld kenmerkt zich door een aanvankelijke overfunctie en nadien een aanhoudende onderfunctie van de schildklier. Men ziet vnl. de schildklier-onderfunctie.

Volgens Dr. Hamer zijn bij dit ziektebeeld altijd de schild-

klieruitvoergangen betrokken. Ik (B. E.) ben er echter niet zeker van of ook niet het schildklierbasisweefsel erbij betrokken is.

- **ZBS van de schildklieruitvoergangen** - recidiverend conflict
- **ZBS van het schildklierbasisweefsel** - recidiverend conflict, hangende genezing

Hete knopen, koude knopen

Hete knopen zijn door scintigrafie vast te stellen, overactieve gebieden in het schildklierweefsel, meestal verbonden met verhoogde thyroxine-waarden.

Koude knopen zijn minder actieve gebieden. Zij produceren meestal weinig of geen thyroxine en geven dus een onderfunctie weer.

Beide ZBS-en komen in aanmerking:

- **ZBS van het schildklierbasisweefsel**
- **ZBS van de schildklieruitvoergangen**



ZBS BIJSCHILDKLIER

BIJSCHILDKLIERTUMOR (adeno-ca), VERHOOGDE PARATHORMOONSPIEGEL (hyperparathyroïdie) of VERHOOGDE CALCIUMSPIEGEL (hypercalciëmie)¹

Conflict	Brokconflict: wegens spierzwakte iets dat je wenst niet krijgen (rechter zijde) of iets dat je niet wenst niet kwijtraken (linker zijde). Eenvoudig gezegd: Men krijgt iets niet omdat men te weinig kracht heeft, te passief, te traag of te laks is.
Weefsel	Bijschildklieren - Endoderm.
Conflictactief	Stijging van de functie. Groei van een compacte bloemkoolachtige adeno-tumor met secretorische kwaliteit. Vermeerdering van de parathormoonproducerende cellen. = "Harde Krop". > Verhoogde uitscheiding van parathormoon (hyperparathyroïdie). > Verhoging van de calciumspiegels door afbouw van calcium in het bot. Bij lange conflictactiviteit kan dit leiden tot botontkalking (fibro-osteoclasie).
Biologische zin	Stijging van de spieractiviteit door verhoogde calciumspiegel.
Genezingsfase	Normalisering van de functie. Tuberculeus-verkazende afbouw van de tumor en normalisering van de parathormoonspiegels of inkapseling indien geen schimmelbacteriën voorhanden zijn. Te lage parathormoonspiegel (hypoparathyroïdie) door hangende genezing (overmatige tumor-afbouw).
Opmerking	Zowel een te lage als een te hoge calcium-bloedwaarde, kan op een calciumtekort wijzen.
Therapie	Conflict en sporen achterhalen en zo mogelijk oplossen. Calciumtoevoer dient altijd met vit. D (bij voorkeur organisch gebonden) gecombineerd te worden.

¹ Zie Dr. Hamer, Tabellenbuch p. 20, 30

HART

Het hart, dat ongeveer de grootte van een vuist heeft, ligt achter het borstbeen in het hartzakje (pericard). Het bestaat uit twee helften: de gespierde linkerhelft en de meer dunwandige rechterhelft, welke door een wand (septum) gescheiden zijn.

Deze beide harthelften bestaan uit een voorkamer (atrium) en een kamer (ventrikel). Tussen de voorkamer en de kamer bevinden zich mesodermale kleppen (atrioventriculaire kleppen of AV-kleppen) die het terugstromen van het bloed verhinderen. Verder zijn er nog twee mesodermale kleppen thv de hoofdslagader (aorta) en de longarterie.

De voorkamers bestaan volgens Dr. Hamer overwegend uit gladde spieren en worden gestuurd vanuit de middenhersenen. De kamers bestaan overwegend uit dwarsgestreepte spieren en worden aangestuurd door de medulla (stofwisseling) en vanuit de hersenschors (motoriek).

Het hartzakje (kleine hersenen - mesoderm) dient als bescherming en glijlaag. De binnenste laag (epicard) is vergroeid met de oppervlakte van het hart. De buitenste laag is het eigenlijke hartzakje.

In de RG kent men ÉÉN hartinfarct. Men stelt het zo voor dat verstopte hartkransslagaders er de oorzaak van zijn

dat bepaalde delen van het hart geen zuurstof meer krijgen, waardoor hartweefsel afsterft. Wanneer een groot gebied getroffen is, sterft de patiënt.

Hoe komt het dan dat men bij veel hartinfarct-patiënten bij autopsie zuivere hartkransslagaders vindt en anderzijds bij mensen met verstopte hartkransslagaders een intacte hartspier?

Waarom hebben patiënten die een stent hebben gekregen geen klachten, ofschoon hun stent na enkele jaren helemaal verstopt is?

Opnieuw is het Dr. Hamer die deze tegenstrijdigheden verklaart: Hij ontdekte dat er in wezen twee typen hartinfarct bestaan. Beide typen hebben een verschillende conflictinhoud en verschillende stuurcentra in de hersenen.

Aan beide kan men sterven of overleven, afhankelijk van de zwaarte en de duur van het conflict.

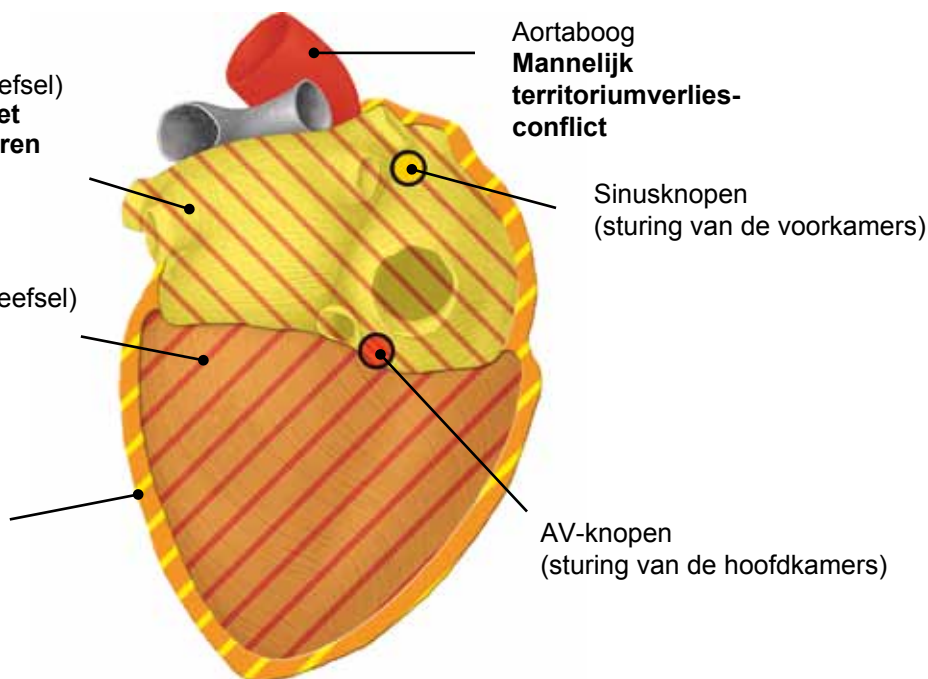
Het "overbelastingsconflict" of "zich bedrogen" voelen, betreft de hartspier en wordt gestuurd vanuit de medulla. Dit veroorzaakt in de conflictactieve fase een necrose van het hartweefsel.

Het territoriumverlies-conflict, gestuurd vanuit de hersenschors, betreft de hartkransslagaders en veroorzaakt in de genezingsfase arteriosclerose.

Hart - voorkamers (spierweefsel)
Brokconflict, het bloed niet verder kunnen transporteren

Hart - hoofdkamers (spierweefsel)
Overbelastingsconflict

Hartzakje
Aanval tegen het hart



Afbeelding volgens de grafiek van Dr. Hamer, Wissenschaftliche Tabelle der Neuen Medizin, Umschlag, p. 3 midden links, Amici di Dirk Verlag

OPMERKING: HET HART IS GEEN POMP!

De "technische gegevens" van het hart en de bloedsomloop laten twijfel ontstaan omtrent de pomp-theorie van de RG. Een 300 g zware 70 Watt-pomp zou bloed, dat een vijfvoudige viscositeit ("stroperigheid") van water bezit, door duizenden kilometers (schattingen van de RG: 1000 – 100 000 km) bloedvaten stuwen?

99 % daarvan zijn capillairen (haarvaatjes), die zo nauw zijn, dat de rode bloedcellen samengedrukt worden om hierdoor te kunnen passeren ¹.

Reeds in 1860 stelden Chaveau en Lortet vast, dat de druk in de linker kamer gedurende de uitstootfase (systole) lager is dan de aortadruk, wat volgens de pomp-theorie niet mogelijk is.

Bremer observeerde de bloedsomloop van zeer jonge kippenembryo's voor de vorming van de hartkleppen. Hij stelde vast dat het bloed, zonder voor de hand liggend aandrijfmechanisme, spiraalvormig om de eigen lengte-as voorwaarts beweegt. De spiraliserende bloedstroom wordt door het pulserende hart alleen nog maar versterkt.

Eén stof op zich kan geen werveling veroorzaken: daarvoor heeft men twee verschillende stoffen nodig. Het bloed bevat o.a. vrije zuurstof, kooldioxide en stikstof. Deze gassen kunnen bij deze werveling een verschillende rol spelen.

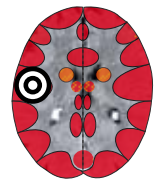De Oostenrijkse "water"- onderzoeker Viktor Schaubberger kwam bij onderzoek naar de werveling in vloeistoffen tot gelijksoortige vaststellingen als Chaveau, Lortet en Rudolf Steiner bij de observatie van de bloedsomloop.

Samenvatting: Het pompvermogen van het hart reikt slechts enkele meters ver. Voor de overige 1000 km (of nog veel meer) wordt het bloed voortgestuwd door de peristaltische vaatimpulsen, spiraliserende werveling en verder nog door vooralsnog onbekende onderstroomkrachten

Het hart heeft waarschijnlijk dus de rol van impuls- en ritmegever.

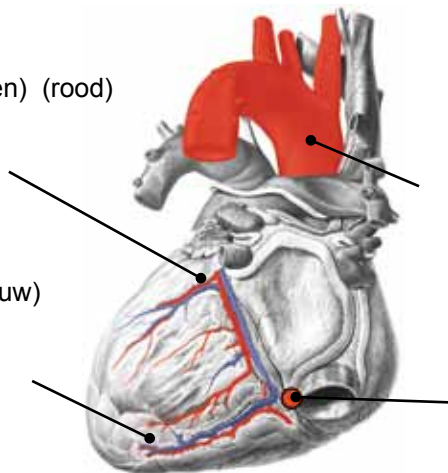
¹ Zie "Raum und Zeit" 1998, Artikelserie „Das Herz ist keine Pumpe“ p. 91, 92, 93

ZBS KRANSSLAGADERS



Hartkransslagaders (arterieën) (rood)
Mannelijk territorium-verliesconflict

Hartkransaders (venen) (blauw)
Vrouwelijk territorium-verliesconflict of sexueel frustratieconflict



Aortaboog, halsslagader, opstijgende hoofdslagader
Mannelijk territorium-verliesconflict

AV knopen
(sturing van de hoofdkamers)

Afbeelding volgens de grafiek van Dr. Hamer, Tabellenbuch p. 114, Amici di Dirk Verlag

HART-PIJN (angina pectoris)¹

Conflict Mannelijk territoriumverlies-conflict of vrouwelijk sexueel territoriumverlies-conflict (afhankelijk van geslacht, handigheid, voorgaande conflicten, hormoongehalte en ouderdom).

Mannelijk territoriumverlies-conflict betekent: Verlies van het gehele territorium of een territorium-inhoud. Bv. iemand verliest zijn partner, zijn baan of positie, iemand verliest zijn huis, zijn bedrijf of zijn geld. Bij het mannelijk territorium-verliesconflict gaat het om het "buitenterritorium", in tegenstelling tot het vrouwelijke territorium-verliesconflict wat het "binnenterritorium" betreft.

¹ Zie Dr. Hamer, Tabellenbuch p. 113

Voorbeelden	<p>Voor het mannelijk territorium-verliesconflict: (vrouwelijke verliesconflict, zie p 156).</p> <ul style="list-style-type: none"> • <i>Een 50-jarige rechtshandige man heeft een ernstige ruzie met één van zijn meerderen.</i> = territorium-verliesconflict. <i>Hij voelt zich van zijn territorium (zijn afdeling) beroofd.</i> (Eigen archief) • <i>De vader van een 9-jarige gaat vreemd. Het huwelijk van de ouders functioneert sindsdien niet meer. Er is voortdurend ruzie.</i> = Territoriumverlies-conflict voor de jongen. <i>Het intacte familie-territorium is weg.</i> (Eigen archief) • <i>Telkens wanneer de 56-jarige, linkshandige, vroeg gepensioneerd lerares aan haar voormalige autoritaire schooldirecteur denkt, krijgt ze angina pectoris. Deze klacht is begonnen op een morgen, 3 jaar geleden, toen ze te laat op school aankwam en een uitbrander kreeg van de directeur. Uiterlijk lukt het haar om kalm te blijven, maar innerlijk is ze vreselijk gespannen. Ze had namelijk op weg naar school bijna een ongeval, wat ze "als door een wonder" overleefde. Bovendien werd ze enkele dagen daarvoor door haar vriend, "haar grote liefde", verlaten. Door deze heftige combinatie lijdt zij een mannelijk territorium-verliesconflict, wat de hartkransslagaders betreft.</i> (Eigen archief) <p>Opmerking: <i>Omdat het conflict al 3 jaar geleden gebeurd is, is het te riskant om het op te lossen. Hier is het beter niets te doen en af en toe aan de onredelijke directeur te denken.</i></p> <ul style="list-style-type: none"> • <i>Een 55-jarige rechtshandige drukker, lijdt sinds 2,5 jaar aan hartritmestoornissen (korte momenten van "overslaan"). Conflictgeschiedenis: 5 jaar geleden werd de oude papiermachine, waar de patiënt alleen voor verantwoordelijk was en die hij op zijn duimpje kende, door een nieuwe vervangen. Deze nieuwe machine wordt door meerdere arbeiders tegelijk bediend. Bovendien wordt ook zijn salaris verlaagd.</i> = Territorium-verliesconflict <i>wat de hartkransslagaders betreft. De patiënt is daardoor licht depressief. 2,5 jaar geleden krijgt de patiënt een nieuwe opdracht in het bedrijf en komt in hangende genezing. Genezing > hartritme-stoornissen. Therapie: loskoppelen van het bedrijf, Strophantin.</i> (Eigen archief)
Weefsel	Platenepitheel van de hartkransslagaders - Ectoderm (mond-slijmvliesschema).
Conflictactief	Celafbouw (ulcera) van de gevoelige binnenbekleding (intima) van de hartkransslagaders. (coronaire-intima). Deze vaat-'uithollingen' worden nooit gediagnostiseerd, omdat men in de RG naar vernauwingen zoekt en niet naar doorsnee-vergroting! Symptoom: pijn op de borst (hartpijn of angina pectoris).
Biologische zin	Door celafbouw vergroot het lumen (holte in de (slag)ader) van de coronairen. > Betere bloedvoorziening van het hart. > Verhoogd prestatievermogen van het hart zodat het verloren gegane territorium heroverd kan worden. Bv. om de baan of de partner terug te krijgen (= tweede kans die door de natuur voorzien wordt).
Genezingsfase	Herstel van de binnenbekleding van de hartkransslagaders. Vernauwing (stenose) van de hartkransslagaders wegens genezingszwelling. > In de RG geduid als "coronaire hartziekte" of "arteriosclerose". Evt. met verhoogde LDL-cholesterolwaarde.
Crisis	Hartinfarct 2 – 6 weken na het begin van de genezingsfase. (Zie hieronder)
Therapie	<p>Conflict achterhalen en overleggen of men het zal oplossen.</p> <p>Wanneer het conflict 6 - 9 maanden solo (= zonder constellatie) actief was, mag men het niet meer oplossen, omdat er dan in de genezingsfase een zwaar hartinfarct dreigt. Dr. Hamer raadt in dat geval aan, het conflict bewust actief te houden, bv. door de tegenstander af en toe "toe te grommen". Bij kortere duur, geringere intensiteit of constellatie (vastgesteld op CT-scan), het conflict snel oplossen. 2 - 6 weken na het oplossen kan men evt. een klein hartinfarct verwachten.</p> <p>Geestelijke voorbereiding: gelaten blijven.</p> <p>Lichamelijke voorbereiding: Strophantin of in homeopathische vorm als g-strophantin (info: www.strophantus.de). Alle gezondheidsbevorderende maatregelen nemen, zoals voldoende slaap,</p>

basische voeding, enz.
 Hartversterkende levensmiddelen zoals asperges, honing, uien, rode wijn,
 rood druivensap.
 thee: rozemarijn, arnica, rozenbloesemblaadjes enz.

HARTINFARCT AFKOMSTIG VAN DE HARTKRANSSLAGADERS (coronair hartinfarct), VERKALKING VAN DE HARTKRANSSLAGADERS (arteriosclerose van de coronairen)²

Zelfde ZBS als hierboven.

Fase	Genezingscrisis: 2 - 6 weken na het begin van de genezingsfase komt het tot een hartkransslagaderinfarct (RG: "hartinfarct"): angst en vernietigingsgevoel, sterke pijn in de borst, evt. ook pijn in de rug en uitstralend naar de linker arm, rillingen. De pijn wordt echter niet veroorzaakt door een vernauwing of een afsluiting van de kransslagaders, maar wel door de sympathicotone verkramping (gestuurd door de hersenschors) van de vaatwanden (volgens Dr. Hamer is dit dwarsgestreept spierweefsel). = Een lokale "vaatspier-epilepsie" die ook uitgebreid kan zijn (alle kransslagaders verkrampen dan). Bij dit soort hartinfarct vindt men "arteriosclerotische" hartkransvaten, maar geen beschadigd of "afgestorven" spierweefsel. Bij een hartinfarct is de patiënt min of meer "afwezig" of "bewusteloos" ("absence" of "black-out"). In het mannelijke territoriumgebied (hersenschors) ligt ook het ritmecentrum voor de langzame hartslag. Daarom is de pols bij dit infarct onregelmatig-langzaam. De pols kan tot 3 – 4 slagen/min dalen, gecombineerd met een zeer oppervlakkige ademhaling (RG: "schijndood").
Opmerking	Vanuit de RG wordt bij dit ZBS vaak de intensieve bypass-operatie verricht, wat vanuit het oogpunt van de 5 biologische natuurwetten niet zinvol is.
Therapie	Zie p. 123.

AV-BLOCK (atrio-ventriculair block)*

Zelfde ZBS als hierboven. (Zie p.14-115)

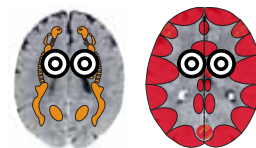Een AV-block is in feite een verkeerde voorstelling in de RG. Men gelooft dat de frequentie van de pols daalt t.g.v. een storing in de geleiding tussen kamer en ventrikel.

Dr. Hamer heeft ontdekt dat de AV-knoop die de puls van de ventrikels stuurt, gedirigeerd wordt vanuit het territoriumgebied in de hersenschors. (De AV-knoop is de ontstekingskern van de hoofdkamers.)

Symptoom	Dramatische daling van de pols (bradycardie) of hartstilstand.
Weefsel	AV-knoop - Ectoderm.
Fase	Genezingsfase: crisis . De pols kan zeer sterk dalen gecombineerd met een zeer oppervlakkige ademhaling (vroeger "schijndood"). Bij langere conflictactiviteit komt het tot een hartstilstand.
Therapie	In de RG wordt een pacemaker geplaatst, wat vanuit de 5 biologische natuurwetten niet zinvol is. (Zie p. 123)

² Zie Dr. Hamer, Tabellenbuch p. 113

ZBS VAN SPIEREN EN BEZENUWING



HARTSPIERINFARCT (myocard-infarct), ROEMHELD-SYNDROOM

Bij dit tweede type hartinfarct is de hartspier zelf getroffen. De conflictinhoud is echter geheel anders.

Conflict	<p>Overvraagd of overbelast zijn, te veel van zichzelf geëist hebben of conflict "bedrogen te worden".</p> <p>Verklaring: deze "overvraging" moet altijd een sociale context hebben (dus met andere mensen of dieren). Een zuivere "zaak-overvraging" (bv. sport) is niet voldoende.</p> <p>Het feit dat men "te veel werk" heeft, leidt niet tot een overbelastingsconflict. Daar is altijd een chef voor nodig die iemand met veel werk onder druk zet.</p> <p>Veel voorkomende situatie (naar Rainer Körner): Men wil iemand helpen, maar dat lukt niet.</p>
Weefsel	Hartspierweefsel – Medulla – Mesoderm (voeding) en Hersenschors – Ectoderm (bezenuwing).
Voorbeelden	<p>→ <i>Men wordt bedrogen.</i></p> <ul style="list-style-type: none"> • <i>De zoon van een rechtshandige patiënte is een "eeuwige student" = overbelastingsconflict, betreft de rechter hartspier. > Celfabouw in het spierweefsel, hartspierinfarct in de genezingscrisis. (Eigen archief)</i> • <i>Een man is 7 jaar samen met een vrouw, wanneer hij eindelijk doorkrijgt dat zij financieel van hem "profiteert" en zich door hem laat onderhouden. = Conflict "zich bedrogen voelen" en nog 3 andere conflicten. (Eigen archief)</i> • <i>Een vader merkt dat zijn zoon waarschijnlijk zijn baan zal verliezen omdat hij niet betrouwbaar is. = Overbelastingsconflict. Hij kan met deze afgang van zijn zoon niet omgaan. (Eigen archief)</i> • <i>Een 64-jarige rechtshandige vrouw is reeds geruime tijd gescheiden wanneer zij opnieuw een man leert kennen. De verhouding is aanvankelijk zeer goed, maar mettertijd trekt de man zich meer en meer emotioneel terug en hij gaat geregeld vreemd. Dit geeft veel strijd in de relatie. De vrouw lijdt erg onder deze "afwijzing" en verliest gewicht tot ze nog maar 49 kg weegt. = Conflict, zich bedrogen voelen, betreft de linker hartspier (= partnerzijde). (Eigen archief)</i> • <i>Een 54-jarige rechtshandige man heeft een bijzonder goede relatie met zijn kleinzoon. Hij beschouwt hem als zijn eigen kind. Beide zijn 2 handen op 1 buik. Als de kleinzoon 5 is, leert de dochter een Duitse man kennen en zij beslist om met haar zoon van Oostenrijk naar Duitsland te verhuizen. = Een conflict zich bedrogen te voelen. Getroffen is de rechter hartspier (moeder/ kind-zijde). Wanneer dochter en kleinzoon op bezoek komen, spelen zich steeds hartverscheurende taferelen af. Na 1,5 jaar scheidt de dochter van de Duitser en komt zij terug naar haar geboortestreek. Iedereen is weer gelukkig = de conflictoplossing. Drie maanden later krijgt de man onaangename hartaanvallen die ongeveer een half jaar duren. (= Helingscrises = hartinfarct.) Nadien wordt alles weer normaal. (Eigen archief)</i>
Conflictactief	<p>Afsterven (necrose) van hartspiercellen op één of meerdere plaatsen in de hartspier. > Hartspier-inkrimping. Het lichamelijke prestatievermogen is min of meer verminderd. Het beste is het om de hartspier niet te zwaar te belasten, anders dreigt er een scheur (ruptuur) in de uitgedunde hartwand.</p>
Genezingsfase	<p>Herstel van het hartspierweefsel, met vorming van meer spierweefsel dan voordien. (In de RG: 'myocarditis' of 'myocard-sarcoom'.)</p>
Genezingscrisis	<p>Hartspierinfarct (RG: 'hartinfarct') = lokale epileptische aanval van de hartspier. "Hartflutter", "hartkamerfibrillatie" evt. met rillingen.</p> <p>Bij licht verloop: verhoogde pols (tachycardie): "het hart bonkt in de hals of de borst". Infarct van de linker hartkamer: aanvalsgewijze afname van de bloeddruk, zgn. "kringloopcollaps".</p>

Infarct van de rechter hartkamer: aanvalsgewijze bloeddrukverhoging. Vanwege de koppeling van de rechter hartkamerspier met het linker middenrif (= ademhulpspier) en de bronchiale spieren, is ook de ademhaling bemoeilijkt: 's nachts stopt de ademhaling (slaapapneu), ademnood, evt. ademstilstand.

Biologische zin Verdikking en versterking van de hartspier om beter opgewassen te zijn tegen toekomstige belasting. (= "Luxegroep").

Opmerking Bij de vorming van het hart voltrekt zich in de embryonaal-ontwikkeling een draaiing. Daardoor is bij de hartspier en de andere mesodermale delen (hartkleppen) de moeder/kind- en partner-zijde verwisseld. Daarom is bij rechtshandigen bij een overbelastingsconflict of een conflict van zich bedrogen voelen met betrekking tot moeder/kind, de rechter hartspier getroffen en met betrekking tot de partner de linker hartspier. Bij linkshandigen is het net andersom.

De hartkransslagaders zijn bij dit type hartinfarct niet "arteriosclerotisch". Men vindt hier "schone" slagaders. (In de RG legt men hier geen stent of een bypass aan). Men vindt wel afgestorven of beschadigd hartspierweefsel.

De koppeling van hartspier en middenrif wordt ook bij het zgn. Roemheld Syndroom duidelijk. Het hartspierinfarct of de hartspiertrekkingen in de crisis kunnen zich ook uitbreiden naar het gehele dwarsgestreepte bewegingsapparaat. > Beeld van een "normale" epilepsie.

Therapie Zie p. 23.

HARTSPIERONTSTEKING (myocarditis)

Zelfde ZBS als hierboven.

Fase **Genezingsfase:** Wederopbouw van hartspierweefsel. Symptomen: zwakte, vermoeidheid, kortademigheid, evt. snelle gejaagde hartslag (= infarct in de crisis).

Therapie Het conflict is opgelost, genezing begeleiden. Strophanthin, evt. in homeopathische vorm als g-Strophanthin (zie www.strophanthus.de).

Plotselinge hartstilstand

Bij 80 % van de getroffen en vindt men bij autopsie verplaatste hartkransslagaders.

Dat geeft duidelijk weer dat het om een mannelijk territoriumconflict gaat, wat de coronairen betreft.

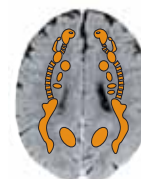De overige 20 % betreft de hartspier zelf.

Karakteristiek voor deze plotselinge dood is dat het in **vagotonie** gebeurt; vnl. tijdens de slaap, in de vrije tijd, in rust of ontspanningstijd na sportbeoefening.

Beide typen van hartinfarct komen in aanmerking:

- Hartinfarct, veroorzaakt door de coronairen (80 %): Territoriumverliesconflict - **Genezingscrisis**. Het centrum voor de langzame hartslag (rechtscerebraal) daalt tot 3-4/min: "schijndood" of werkelijke dood.
- Hartspierinfarct (20 %): Overbelastingsconflict - **Genezingscrisis**.
- Plotselinge hartstilstand in activiteit (vb. een voetballer die op het veld neervalt): meestal een ruptuur (breuk of scheur) in de hartwand in de **actieve** fase van een overbelastingsconflict. > Verdunde hartwand > breuk bij sterke belasting.

ZBS HARTKLEPPEN

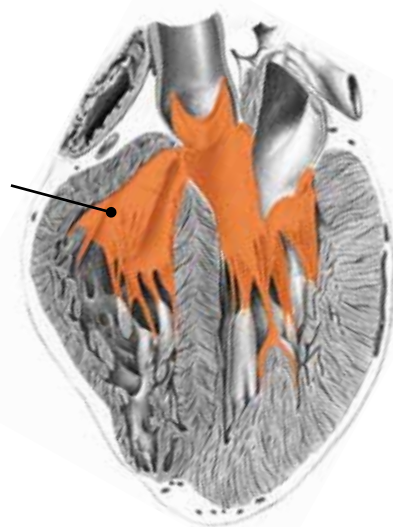


ONTSTEKING VAN DE HARTKLEPPEN (endocarditis valvularis)*

De 4 hartkleppen zijn "ventielen" die de terugstroom van bloed verhinderen tijdens of na een reactie van het hart. Naar weefseltypering horen ze bij de mesodermale binnenbekleding van het hart (endocard).

Conflict	Eigenwaarde-conflict met betrekking tot het hart (bv. door slechte hartprestatie).
Voorbeelden	→ <i>Iemand lijdt aan angina pectoris of een andere hartkwaal.</i> → <i>Iemand krijgt de diagnose dat er iets niet in orde is met het hart (mijn hart "deugt" niet meer).</i>
Weefsel	Hartkleppen - Medulla - Mesoderm.
Conflictactief	Celafbouw (necrose) in het hartklepweefsel.
Genezingsfase	Herstel door verhoging van de stofwisseling en celdeling. = hartklepontsteking = opvulling van de "gaten".
Biologische zin	Versterking van de hartkleppen.
Therapie	Zie p. 123.

Hartkleppen
**eigenwaarde-
conflict**



VERNAUWING VAN DE MITRAALKLEP (mitraalklep-stenose), VERKALKING VAN DE AORTAKLEP (aortaklepstenose)

Zelfde ZBS als hierboven.

Deze aandoeningen worden ook "hartklepfalen" genoemd.

Fase	Hangende genezing. Door recidieven vormen zich verkalkingen, meestal aan de klepranden. Deze "littekens" kunnen de sluitfunctie van de kleppen aantasten (hartkleppeninsufficiëntie) of het lumen vernauwen (stenose).
Opmerking	Een vernauwing van de aortaklep (aortaklepstenose) verhindert de bloeditstoot van de linker kamer (ventrikel) in de grote bloedsomloop. De kamer kan daardoor gaan uitzetten. (= Drukhypertrofie). De mitraalklep ligt tussen de linker voorkamer en de hoofdkamer. Door vernauwing kan de linker kamer niet volledig gevuld worden > het lichaam vergroot het volume van de linker kamer of ventrikel (dilatatie). Chronische mitraal- of aortaklepinsufficiëntie worden alleen merkbaar bij belasting door ademnood. (= Belastingsdyspnoe).
Therapie	Conflict en sporen achterhalen en indien mogelijk oplossen zodat aan de hangende genezing een einde komt. <i>Affirmatie: "Ik heb vertrouwen in mijn hart!" "Ik laat mij door niemand anders wat vertellen!"</i> <i>"Het hart is geen pomp" op p. 114 lezen.</i> Strophantin, evt. in homeopathische vorm als g-Strophantin (zie: www.strophantus.de). Operatie indien de symptomen te ernstig zijn.

Hartklepfalen, Lekkende kleppen (hartklepinsufficiëntie)

Mogelijke oorzaken

- **Littekenachtige vergroeiingen van de hartkleppen:** recidiverend eigenwaardeconflict m.b.t. het hart. > Aanhoudende hartkleppeninsufficiëntie. (Zie hierboven)
- **Vochtophopping in het hartzakje:** Vervorming van het hart door druk van buitenaf. Verklevingen van het hartzakje (obliteratio pericardii) veroorzaken spanningen op het hart. > Hier gaat een hartklepinsufficiëntie aan vooraf. (Zie hieronder)
- **Celafbouw of celtoename in de hartspier (myocard):** ineen schrompelend hartspierweefsel (actieve fase) of verdikkingen in de hartspier (genezingsfase) kunnen het hart 'omspannen' zodat de hartkleppen gaandeweg onvoldoende afsluiten. (Zie p. 117)

ZBS HARTZAKJE



ONTSTEKING VAN HET HARTZAKJE (pericarditis)¹

Conflict	Aanval tegen het hart.
Voorbeelden	<p>→ <i>Reële slag of stoot tegen het hart (slag, stoot, electroshock).</i></p> <p>→ <i>Mentale aanval: "U hebt een hartziekte" of "Ik ben een hartpatiënt" of "Dit trof mij recht in het hart"! Aankondiging van een hartoperatie. Kan ook plaatsvervangend ervaren worden.</i></p> <p>→ <i>Pijn in het hartgebied, bij angina pectoris of hartinfarct (vaak voorkomend).</i></p> <ul style="list-style-type: none"> • <i>Een kleine jongen heeft een vader die hij zeer liefheeft en die lijdt aan een hartziekte. Al vanaf de leeftijd van 2 jaar beleeft hij de angina-pectoris-aanvallen van zijn vader mee. Op een dag is hij er bij als zijn vader vanwege de "verdenking van een hartinfarct" met de ambulance naar het ziekenhuis gebracht wordt. = Plaatsvervangend aanvalconflict tegen het hart voor de jongen. Als hij op school komt, lost het conflict op. De genezende Hamerse Haard wordt door de RG als "hersentumor" gediagnostiseerd. De jongen sterft hieraan in de RG. (Zie Dr. Hamer Goldenes Buch 1, p. 246)</i> • <i>Een 52-jarige boer kweekt ganzen. Plotseling begint 's nachts zijn hond te blaffen. Hij gaat buiten kijken wat er aan de hand is en botst daar op zijn buurman die zijn pluimvee wil stelen. Op datzelfde ogenblik raakt de buurman hem met een bijl net naast zijn linkertepel. = Een reëel aanvalconflict tegen het hart. Pas 23 jaar later komt hij in oplossing wanneer hij zijn boerderij moet verlaten en hij ontwikkelt een pericarditis met oedeem. De boerderij was "het spoor" geworden en al die jaren is hij conflictactief gebleven. (Zie Dr. Hamer, Goldenes Buch deel 2, p 488)</i> • <i>Een 43-jarige vrouw ontwaakt om 3 uur 's nachts door een hartaanval (= genezingscrisis rechterzijde hart). Ze denkt dat haar laatste uur heeft geslagen. Dit herhaalt zich enkele nachten. Daarbij leidt zij een "aanval tegen het hart". (Eigen archief)</i>
Weefsel	Hartzakje - Kleine Hersenen - Mesoderm.
Conflictactief	Celdeling, groei van een tumor in het hartzakje (= pericard-mesotheloom).
Biologische zin	Verdikking en versterking van het hartzakje, om een toekomstige aanval beter te kunnen afweren.
Genezingsfase	Tuberculeuze afbouw van de tumor (TBC van het hartzakje) = ontsteking van het hartzakje, pijn achter het borstbeen, nachtzweeten. Wanneer de patiënt geen Syndroom heeft, is het een "droge ontsteking" in het eerste deel van de genezingsfase (pericarditis sicca). Daarna wordt ze vochtig.

¹ Zie Dr. Hamer, Tabellenbuch p. 47, 52

(= Pericarditis exsudativa).

Het verschil met een uitstorting van het hartzakje (pericarditis-uitstorting) is niet zo duidelijk.

Genezingscrisis	Rilkoorts, sterke pijn.
Opmerking	Na een voltooide genezing kunnen kalkafzettingen achterblijven. Bij recidieven vindt men puntachtige of vlakgroeiende vervormingen van het hartzakje (obliteratio pericardii). Een afname van elasticiteit van het hartzakje (door recidieven) leidt tot vermindering van het prestatievermogen van het hart. > Gevaar voor vicieuze cirkels door diagnose!
Therapie	Het conflict is opgelost. Genezing begeleiden. Affirmaties: <i>“Mijn hart is tijdelijk verzwakt.” “Mijn hart zelf is in orde, het is slechts tijdelijk ontstoken.” “Deze ontsteking wijst op de genezing: alles wordt weer goed.”</i> Strophantin als Strodival v. Fa Meda of in homeopathische vorm als g-Strophantin (D4). Lymfedrainage. Enzymepreparaat.

UITSTORTING VAN HET HARTZAKJE (exsudatieve of transsudatieve uitstorting)²

Zelfde ZBS als hierboven, maar met **Syndroom!**

Fase	Genezingsfase: vorming van weefselvloeistof tussen beide hartbladen gedurende de afbouw van de tumor = pericard-uitstorting. In de RG vaak als “hartzwakte” (hartinsufficiëntie) geduid. Het hart is echter niet zwak, maar kan door het vocht in het hartzakje niet optimaal bewegen. > Voortdurende verhoogde pols, om de verminderde uitstoot te compenseren, ademnood bij inspanning. Het hartzakje is bij veel mensen in een linker en rechter deel gescheiden, bij anderen is het open. Bijgevolg bestaat er een rechter of linker pericarduitstorting, of een algehele pericard-uitstorting (circulaire pericarduitstorting). De rechter pericarduitstorting veroorzaakt ademnood, omdat de rechterzijde van het hart, dat de longen van bloed voorziet, verzwakt is. Bij het Syndroom kan het tot een tamponnade van het hartzakje leiden (= massieve uitstorting van vocht in het hartzakje). Dit is één van de meest voorkomende doodsoorzaken wat het hart betreft.
Opmerking	Het hartzakje kan zich ook vullen met vocht dat afgescheiden wordt door de omgeving: meestal van ribben of borstbeenen in genezing. Dit type van pericarduitstorting noemt men transsudatieve pericarduitstorting. Hier is gevaar voor de vorming van vicieuze cirkels: de hartongemakken worden door de diagnose “hartinsufficiëntie” vaak als een nieuwe “aanval tegen het hart” ervaren.
Therapie	Existentieconflict oplossen. Zie ook hierboven.

² Zie Dr. Hamer, Tabellenbuch p. 47, 52

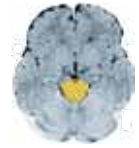Hartzwakte (hartinsufficiëntie)

Mogelijke oorzaken

- **Uitstorting van het pericard:** hartzwakte ten gevolge van verminderde vulling van het hart (diastolische hartinsufficiëntie). Doordat het hartzakje met water gevuld is, kan het hart niet zo goed uitzetten en zich onvoldoende vullen. > Verminderd prestatievermogen hoewel de hartspier zelf sterk genoeg is. Uitstorting links: linkerhartinsufficiëntie > verminderde lichaams-bloedsomloop > verlaagde bloeddruk.

Uitstorting rechts rechterhartinsufficiëntie
> verzwakte long-bloedsomloop.

- **Hartspierzwakte:** (systolische hartinsufficiëntie) hartspier (myocard) in conflictactiviteit: afsterven van hartspierweefsel. > Vermindering van het prestatievermogen. (Zie p. 117)
- **Hartklepfalen:** het ernstigste is een niet functionerende aortaklep. (Zie p. 119)



VOORKAMERFIBRILLEREN (paroxysmale voorkamerfibrillatie)¹

De voorkamers van het hart worden door de middenhersenen via de sinusknopen aangestuurd. De kamers worden vanuit de hersenschors aangestuurd via de AV-knopen. De voorkamers bestaan overwegend uit darm-afstammende, glad spierweefsel. Het bewegingsprincipe van de darmen is een ritmisch-golvend (peristaltisch) patroon. Het ritmische spannen en ontspannen van de voorkamers correspondeert met dit principe.

Conflict	<p>Brokconflict: "De bloed-brok" wegens afwezige peristaltiek niet verder kunnen transporteren.</p> <p>Of eenvoudiger gezegd: conflict te geloven dat het hart de bloedvoorziening niet toereikend kan verzorgen, of dat het hart niet voldoende pompt. Angst dat er iets niet in orde is met het hart. Ook mogelijk plaatsvervangend te ervaren, voor een geliefde of vriend.</p>
Voorbeelden	<p>→ <i>Iemand krijgt de diagnose: "vernauwing van de halsslagader".</i></p> <p>→ <i>"Uw kransslagaders zijn voor 80 % verstopt!"</i></p> <p>→ <i>"We hebben bij uw dochter een bloedstolsel in de hersenen gevonden." (Plaatsvervangend conflict).</i></p> <ul style="list-style-type: none"> • <i>Een 61-jarige man is een fervent bergbeklimmer. In het kader van een check-up bemerkt de arts een onregelmatige pols. Plotseling is hij acuut een "hartpatiënt". In allerijl wordt hij op een brancard naar de hartafdeling gereden, ofschoon hij zelf met de fiets naar het ziekenhuis was gekomen.</i> <p><i>Hij wordt 2x voor 24 uur aan het ECG-toestel aangesloten.</i></p> <p><i>= Conflict dat het hart niet toereikend pompt. Hij denkt steeds: "Wat is er toch met mijn hart aan de hand?"</i></p> <p><i>Sindsdien lijdt de patiënt wegens sporen telkens weer aan voorkamerfibrillatie.</i></p>
Weefsel	Gladde voorkamerspierweefsel - Middenhersenen - Endoderm.
Conflictactief	Versterking en verdikking van het gladde voorkamerspierweefsel. Versterkte spierspanning.
Biologische zin	Met sterkere voorkamerspierspierspanning kan het bloed beter getransporteerd worden. De bloedcirculatie wordt daardoor verbeterd.
Genezingsfase	Normalisering van de spierspanning, de verdikte voorkamerspierspierspanning blijven.
Genezingscrisis	Aanvalsgewijze sterk versnelde peristaltiek ("hartkolieken") = voorkamerfibrillatie, Hartkloppingen, rusteloos gevoel. Kan tot 600 slagen/min gaan. (Op het ECG kan men dit exact diagnostiseren door afwezigheid van de P-golven). Mogelijk ook rilkooorts.
Opmerking	Vorkamerfibrillatie is één van de meest voorkomende hartritmestoornissen, maar is niet levensbedreigend. Meestal wordt het als "onregelmatige pols" of zelfs helemaal niet opgemerkt. Gevaar voor vicieuze cirkel: <i>"Bij mij is er iets mis met het hart!"</i>
Therapie	<p>Het conflict is opgelost. In geval van recidieven: conflict en sporen achterhalen en oplossen.</p> <p>Affirmaties: <i>"Mijn bloedsomloop functioneert perfect!". "Ik laat mij door niemand anders iets vertellen!"</i></p> <p>Strophantin, evt. in homeopathische vorm als g-Strophantin. (Zie www.strophantus.de)</p> <p>Maatregelen in de genezingscrisis: zie hartinfarct.</p>

¹ Zie Dr. Hamer, Tabellenbuch p. 37, 38

Hartritmestoornissen (arythmieën)

Mogelijke oorzaken

- **Genezingscrisis van de kransslagaders:** langzame, onregelmatige hartslag (= bradycarde ritmestoornis). Sturing vanuit het mannelijk territoriumgebied rechts (hersenschors > relais voor de langzame hartslag). (Zie p. 114)
- **Genezingscrisis van de kransaders:** versnelde, onregelmatige hartslag (= tachycarde ritmestoornis). Sturing vanuit het vrouwelijk territoriumgebied links (hersenschors > relais voor de snelle hartslag). (Zie p. 158)
- **Genezingscrisis van de kamers:** verhoogde, maar eerder gelijkmatige pols: *"het hart bonst in de keel."* tachycardie > in feite geen werkelijke ritmestoornis. (Zie p. 117)
- **Genezingscrisis van de voorkamers:** voorkamerfibrilleren. (Zie hierboven)

Algemene hartversterkende middelen

- Strophantin, of in homeopatische vorm als g-Strophantin. (Zie www.strophantus.de)
- Thee: rozemarijn, maretak, arnica, rozenbloesemblaadjes e.a.
- Levensmiddelen: asperges, honing, uien, rode wijn, rood druivensap.

Therapie bij hartinfarct (beide types)

Reguliere geneeskunde:

Middelen die de doorbloeding van de hartvaten bevorderen (nitroglycerine), kalmerende middelen tegen de angst (benzodiazepines), pijnstillers (morphine), bètablokkers voor de stabilisering van de ritmestoornissen. Aansluitend: stent- of balloncatheter-operaties en/of bloedverdunnende middelen (heparine).

Dr. Hamer is tegen deze grove ingrepen. Het schijnt beter te zijn het ritme van Moeder Natuur te accepteren en af te wachten tot de genezingscrisis voorbij is.

Men kan beter eerlijkheidshalve toegeven dat men nog te weinig weet over het acuut hartinfarct.

Feit is wel dat verkeerde vooronderstellingen door de RG tot onzinnige therapieën hebben geleid, die heel waarschijnlijk de overlevingskansen niet verbeterd hebben.

Naar mijn ervaring en de ervaring van duizenden patiënten helpt het plantaardig hormoon Strophantin niet alleen bij het hartinfarct, maar bij alle soorten hartklachten. Het schijnt dat dit zeer werkzame middel in de jaren 60 om commerciële redenen van de markt verdrongen is. Strophantin is moeilijk te verkrijgen, uitgezonderd in homeopathische vorm. (Zie www.strophantus.de).

Maatregelen naar mijn huidige kennis van de 5 biologische natuurwetten

- De patiënt kalmeren en met het bovenlichaam licht verhoogd neerleggen.
- Biologische druivensuiker en maltodextrine met korte tussenpozen toedienen.
- Hoofd koelen: koude kompressen, ijszak.
- Strophantin geven.
- Evt. cortisone-injecties, Rescue (Bachbloesems) geven.
- Indien ademstilstand (rechterzijde hart), ademstimulerende middelen geven, de patiënt met koud water besprenkelen.
- Op zielsniveau: affirmaties: *"Goed dat ik mijn conflict heb opgelost, de genezingscrisis kan ik ook wel doorstaan. Ik tracht rustig te blijven en mij over te geven, ondanks de pijn".*
- Strenge bedrust: zo nodig 6 weken lang, want wanneer men in sterke vagotonie verkeert, kan het bloed in de benen zakken en dit kan tot hartfalen lijden.

Nazorg

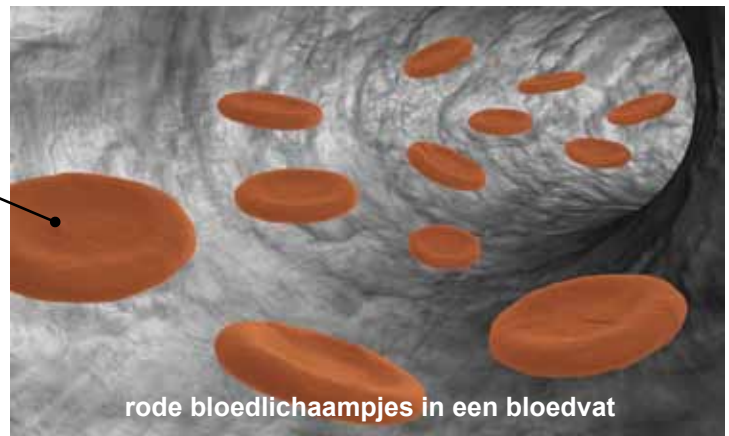In de RG worden bloedverdunnende medicamenten gegeven. Deze "werken", omdat ze het lichaam in kunstmatige stress zetten. Marcumar wordt ook als rattenvergift gebruikt en is schadelijker dan ASS (Trombo ASS). Vanuit de 5 biologische natuurwetten wordt bloedverdunding niet aanbevolen.

BLOED

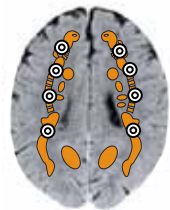Bloed bestaat uit 40 % vaste bestanddelen (bloedlichaampjes) en 60 % plasma (waterige oplossing). Alle bloedlichaampjes bestaan uit mesodermaal weefsel. De bloedlichaampjes worden in het beenmerg aangemaakt,

dat ook bestaat uit mesodermaal weefsel. We onderscheiden rode bloedcellen (erythrocyten), witte bloedcellen (leucocyten) en bloedplaatjes (trombocyten). Zie ook "Bloed en laboratoriumwaarden" op p. 28 e.v..

Bloedlichaampjes
gegeneraliseerd
eigenwaardeconflict



ZBS VAN HET BOT



BLOEDARMOEDE (anaemie)¹

Onder bloedarmoede verstaat men in de RG een tekort aan rode bloedcellen (erythrocyten) of rode kleurstof (haemoglobine). Dit tekort verandert de verhouding tussen bloedcellen en bloedplasma (serum), ten voordele van het bloedplasma.²

Conflict Gegeneraliseerd of lokaal eigenwaardeconflict, bv. "Ik kan het niet meer aan!"

Voorbeelden

- Een 9-jarige jongen werd met de zuignap ter wereld gebracht. De toestand was kritiek. Na de geboorte is de moeder 2 maanden in het ziekenhuis gebleven. Gedeeltelijk is de moeder bij hem, gedeeltelijk blijft hij alleen. Wanneer het jongetje 1 jaar is, beginnen de ouders een huis te bouwen. Dan wordt hij weer vaak bij oma ondergebracht. = Gegeneraliseerd eigenwaardeconflict. Regelmatig recidiveert het conflict wanneer de jongen naar school moet. Door de week heeft hij meestal koude handen en in het weekend worden ze warm. Hij wil steeds bij zijn mama in bed slapen. De rode bloedlichaampjes en de haemoglobinewaarden zijn laag. (= Anaemie). Bovendien is hij klein voor zijn leeftijd (verminderde groei van de botten). De beste therapie voor de jongen zou zijn dat hij steeds bij zijn moeder zou mogen blijven wanneer hij dat wil. (Eigen archief)

- Een gehuwde vader laat zich na jarenlange strijd van zijn echtgenote scheiden.

¹ Zie Dr. Hamer, Tabellenbuch p. 65, 77

² Daarover geeft de zgn. "haematocrietwaarde" uitslag. zie p. 30

Bij de rechtbank wordt hij door een bevooroordeelde vrouwelijke rechter volledig aansprakelijk gesteld. = Gegeneraliseerd eigenwaardeconflict (bot) en een mannelijkheidsconflict (prostaat). Bij een preventief onderzoek is zijn PSA-waarde verhoogd (6,5). Nu raakt de patiënt in de molen van de RG. > Prostaatoperatie > impotentie, incontinentie > nieuwe eigenwaarde-inbreuk > verslechtering van het bloedbeeld > meerdere bloedtransfusies zijn nodig (anemie). Als de patiënt in heling komt van zijn eigenwaardeconflicten, krijgt hij sterke botpijn. (Eigen archief)

Weefsel	Beenmerg - Rode bloedlichaampjes - Medulla - Mesoderm.
Fase	Conflictactieve fase: afbouw botweefsel en gelijktijdig vermindering van de aanmaak van bloedcellen (haematopoëse) in het beenmerg > vermindering van de circulerende cellen = bloedarmoede. In het eerste deel van de genezingsfase wordt de bloedarmoede nog erger, maar slechts schijnbaar, omdat het bloed door de vagotone bloedvatverwijding met extra serum "verdund" wordt. (Lage haematocriet-waarde.) Versterkt gevoel van vermoeidheid door de vagotonie. De erythrocytenproductie stijgt in deze fase echter al. Symptomen: vermoeidheid, bleke huid, koud gevoel, concentratiestoornissen. Laboratoriumwaarden: zie p. 30.
Therapie	Conflict en sporen achterhalen en zo mogelijk oplossen. Affirmaties: <i>"Ik ben vol zelfvertrouwen, ik houd van mezelf en waardeer mezelf precies zoals ik nu ben. Ik ben uniek en waardevol!"</i> Thee: brandnetel, donderkruid, dovenetel, duizendguldenkruid, thijm, ginseng. Voeding: rode biet, knoflook, uien, tomaten, rode wijn, appel, honing. Indien noodzakelijk: bloedtransfusie met erythrocyten-concentraat.

VERMINDERING VAN DE WITTE BLOEDCELLEN (leucopenie)

Zelfde ZBS als hierboven.

Evenals de rode bloedcellen, worden ook de witte bloedcellen grotendeels in de platte beenderen aangemaakt.

Conflict Gegeneraliseerd of lokaal eigenwaardeconflict

Voorbeeld

- *Een therapeute, die de 5 biologische natuurwetten kent, is getuige van een zeer zware astma-aanval van haar zoon. Daarbij lijdt zij een plaatsvervangend eigenwaardeconflict met betrekking tot de borstkas, omdat zij haar eigen kind niet kan helpen en zich machteloos voelt in deze situatie. In de conflictactieve fase wordt de aanmaak van bloedlichaampjes verminderd. Door de RG wordt een leucopenie gediagnostiseerd. Deze wordt als oorzaak gezien voor een verhoogde "infectie-vatbaarheid". Vanaf het moment dat zij dit conflict in zichzelf kan oplossen, krijgt ze sterke pijn t.h.v. het borstbeen en de 4e rib. = Genezingsfase met verhoogde aanmaak van witte bloedcellen. (Zie www.germanische-heilkunde.at/index.php/erfahrungsberichte)*

Weefsel	Witte bloedcellen - Medulla - Mesoderm.
Fase	Conflictactieve fase: Afbouw van botweefsel en gelijktijdige verminderde aanmaak van witte bloedcellen (= leucopenie). In de genezingsfase volgt leukemie. (Laboratoriumwaarden zie p. 30)
Therapie	Zie bloedarmoede.

BLOEDKANKER (leukemie, acute of chronische myeloïde leukemie, chronische neutrofielenleukemie, chronische eosinofielenleukemie, polycythaemia vera, mastcellenleukemie, lymfoblastische leukemie, chronische lymfocytische leukemie, haarcelleukemie)³

Zelfde ZBS als hierboven (Zie p. 124-125)

Onder leukemie verstaat men een sterk verhoogde aanmaak van witte bloedcellen, vooral de niet-functionele voorlopers van witte bloedcellen (leucoblasten).

Conflict Gegeneraliseerd of lokaal eigenwaardeconflict. Bv. "Ik ben niet goed genoeg op school."

Voorbeelden

- *18 maanden geleden werd bij een 50-jarige gehuwde vrouw een chronische lymphatische leukemie (CLL) gediagnostiseerd.*
Conflictgeschiedenis: 4 jaar geleden kreeg haar man een hersenbloeding. Hij kan niet meer spreken of lopen. De arts in het ziekenhuis verklaart dat verbeteringen alleen het eerste jaar mogelijk zijn en het daarna blijft zoals het is. Vanaf dat moment werkt zij dag en nacht aan de revalidatie van haar man. Zij slaapt weinig en gaat met haar zorg, huishouden, haar eigen werk en de kinderen tot het uiterste. = Gegeneraliseerd eigenwaardeconflict. Het wordt haar allemaal te veel. Verminderde bloedaanmaak in het beenmerg. > Naast een burn-out, wordt ook een anaemie gediagnostiseerd. Als haar man twee jaar later weer zo goed mogelijk hersteld is, valt de patiënte in een diepe vagotonie. Eerst was ze altijd actief en vol levensvreugde, nu voelt ze zich zwak en heeft geen energie meer. Diagnose: leukemie (leucocyten 10 800 - 13 500). (Normale waarde: 9000). Er volgen nog meerdere bloedonderzoeken en men stelt voor om af te wachten ("wait and see-strategie") i.p.v. chemotherapie. Intussen leert de patiënte de 5 biologische natuurwetten kennen en leert zij met heel andere ogen naar haar ziekte te kijken. Een goede basis voor een stabiele gezondheid. (Eigen archief)

- *De amper 30-jarige man voltooit een proeftijd als straatveger. Het keiharde oordeel van zijn leidinggevende na drie maanden: "Het spijt me maar u bent niet eens in staat de straat te vegen. Zoekt u maar ander werk!" = Gegeneraliseerd eigenwaardeconflict. Zes maanden lang is hij terneergeslagen en moedeloos. Maar dan vindt hij een nieuwe betrekking als vertegenwoordiger, die goed bij hem past. = Conflictoplossing. In de leukemische genezingsfase volgen botpijnen in het hele lichaam. (Zie Claudio Trupiano, Danke Dr. Hamer, p. 253)*

- *Een jonge moeder weigert haar 2-jarige zoon de borst, omdat zij nog een 1-jarige dochter heeft, die dringender op moedermelk aangewezen is. De 2-jarige, die gelijktijdig borstvoeding kreeg, voelde dat klaarblijkelijk als: "Mamma houdt niet meer van mij..." = Eigenwaardeconflict met betrekking tot de kaak. ("Ik mag niet meer zuigen.") Als de jongen daar overheen komt, loopt zijn koorts op tot 40 graden en slaapt hij bijna 28 uur door. Zes weken lang vertoont hij alle tekenen van leukemie. Hij kan uit zwakte nauwelijks opstaan, heeft bot-, in het bijzonder kaakpijn en slaapt veel. Na zes weken is het jongentje volledig hersteld. (Vgl. www.gnm-forum.eu/board)*

Weefsel Beenmerg -Witte bloedcellen - Medulla - Mesoderm.

Fase **Genezingsfase:** aan leukemie gaat altijd een anaemie (te laag gehalte aan hemoglobine (Hb) in het bloed) of leucopenie (verminderde hoeveelheid of tekort aan circulerende witte bloedcellen in het bloed) vooraf in de conflictactieve fase.

Door de stijging van de bloedcellen komen eerst vele onrijpe bloedcellen in het bloed. Eerst stijgt het aantal witte bloedcellen en pas na 4 – 6 weken stijgen de rode bloedcellen. In deze fase heeft de patiënt de meeste botpijnen.

³ Zie Dr. Hamer, Tabellenbuch p. 65, 77

Opmerking	Wanneer het ZBS loopt in de platte beenderen (wervelkolom, borstbeen, bekken), wordt de leukemie eerder opgemerkt dan in de pijpbeenderen. Versterking door Syndroom.
Therapie	Het conflict is opgelost. Genezing begeleiden. Affirmaties: <i>Ik behoud mijn moreel, ook wanneer het nog lang duurt!</i> Toegeven aan de vermoeidheid: veel rusten. Begeleiden van de hersensymptomen: zie p. 56. Indien noodzakelijk: bloedtransfusie!

Bloedarmoede door ijzertekort (ferriprive anaemie)

Mogelijke oorzaken

- Belangrijkste oorzaak: Bot-ZBS – actief eigenwaardeconflict (zie boven).
- Chronische bloedingen: vb. sterke menstruatie, bloedingen in het spijsverteringsstelsel: maag of darm.
- Gebrekkige ijzertoevoer door slechte voeding.

Anaemie door vitamine B12-tekort (pernicieuze anaemie)

Voldoende vitamine B12 (= cobalamine) is onontbeerlijk voor een goed functionerende bloedvorming. Cobalamine wordt door darmbacteriën m.b.v. een maagenzym ("intrinsic factor") aangemaakt en via de dunne darm opgenomen. Symptomen van een vit B12-tekort zijn dezelfde als bij anaemie: moeheid, zwakte, bleke huid.

Mogelijke oorzaken

- Actief eigenwaardeconflict (bot) + actief territorium-ergernisconflict (maagzweer of -ulcus). (Zie p. 184)
- De maagcellen produceren te weinig intrinsic factor.

> Recidiverend conflict of hangende genezing van het maagslijmvlies. Of conflict, een brok niet kunnen verteren. (Zie p. 186)

- Vit B 12 – opnamestoornis van de dunne darm (malabsorptiesyndroom): recidiverend conflict van het dunne darmslijmvlies > conflict: een brok niet kunnen verteren, meestal met verhongeringsaspect. (Zie p. 190)
- Een ontbrekende maag of dunne darm na een operatie.
- Vit B12-tekort door slechte voeding.

Therapie: afhankelijk van de oorzaak.

Volbloedigheid (polyglobulie)

Dit uit zich in een verhoogd aantal rode bloedcellen in het circulerende bloed en dit ten gevolge van een verhoogde aanmaak in het beenmerg. Haemoglobine- en haematocrietwaarden zijn eveneens verhoogd.

Mogelijke oorzaken

- Bot-ZBS: op het einde van de genezingsfase is het aantal rode bloedcellen tijdelijk verhoogd.

- ZBS van longen of hart: onderprestatie van longen of hart > aanpassing door inwendig zuurstoftekort.
- Verblijf op grote hoogte > aanpassing door uitwendig zuurstoftekort.

Vermindering of verhoging van het aantal bloedplaatjes. (Zie p. 139)

Hoge bloeddruk (hypertonie)

Volgens de RG is hoge bloeddruk een risicofactor voor hart- en vaatandoeningen. Deze bewering is zowel waar als onwaar:

Waar, in die zin dat conflictactieve mensen met stressgebonden verhoogde bloeddruk, vaker hartinfarcten en beroerten lijden.

Onwaar, in die zin dat niet de bloeddruk daaraan schuldig is, maar wel de stress. Bv. territoriumverlies-conflicten of overbelastingsconflicten die het hart treffen.

Vergelijk risicofactor oliedruk-controlelampje: auto's met lichtgevende controlelampjes hebben meer motorschade dan auto's zonder lichtgevende controlelampjes. Dit is evenzeer waar/onwaar:

> Hoge bloeddruk is voor hart, bloedvaten en hersenen geen gevaar, maar wel de stress (= conflict en sporen).

Mogelijke oorzaken:

- **Medicamenten, alcohol en drugs:** Deze middelen hebben een sympathicotone werking, m.n. cortisone, adrenaline, antibiotica, immuunsuppressiva, chemotherapeutica, enz.
- **Algemene sympathicotonie – Actief conflict:** mensen die voortdurend onder "hoogspanning" leven of die zich druk maken over elke kleinigheid. Velen zijn uiterlijk rustig, maar zijn innerlijk gespannen = tekort aan "gelatenheid" = de belangrijkste oorzaak van hoge bloeddruk. Het lichaam staat in voortdurende staat van paraatheid > vernauwing van de bloedvaten, spanning van de spieren > hoge bloeddruk. Afhankelijk van de situatie (tijdelijke stress) of langerdurende conflict-activiteit door één of meerdere lopende conflicten.
- **Nierbasisweefsel:** in actieve fase of hangende conflict-activiteit: celafbouw in de conflictactieve fase (necrose) in het nierparenchym > verlies van nierfilterweefsel. > Opdat het filtervermogen behouden blijft, verhoogt het lichaam de bloeddruk = compensatoire hypertensie (renale hypertensie). De bloeddruk daalt weer tot een normaal niveau, wanneer de niercyste na 9 maanden helemaal gevormd is. Vanaf dat moment ondersteunt de cyste de nieren bij de filterfunctie.

In hangende conflictactiviteit blijft de bloeddruk verhoogd omdat het filterweefsel afgebouwd wordt en er geen cyste opgebouwd wordt (er is geen genezingsfase). (Zie p. 225)

Voorbeeld: een man lijdt een vloeistofconflict wanneer zijn moeder in de Donau verdrinkt. De Donau is sinds-

dien een spoor. Elke dag moet hij echter langs de Donau om naar zijn werk te gaan. = Hangende conflictactiviteit > voortdurende hoge bloeddruk. (Eigen archief)

- **Rechter hartspier (myocard):** in genezingscrisis (= spierepilepsie). De linkerzijde van het hart moet versterkt pompen om de ongecoördineerde contracties van de rechterzijde van het hart te compenseren. > Compensatoire bloeddrukverhoging, aanvalsgewijs, meestal optredend in rust. Evt. ademnood wanneer het middenrif mede betrokken is. (Zie p. 117)
- **Schildklier:** verhoogde thyroxine-spiegel in (hangende) conflictactiviteit. Thyroxine maakt sympathicooton > verhoogde bloeddruk, versnelde pols, versnelde stofwisseling, gewichtsverlies. (Zie p. 110)
- **Bijnierschors:** m.b.t. Cortisol in de genezingsfase: overmatige productie van Cortisol (RG: "Morbus Cushing"). (Zie p. 110)
- **Bijnierschors:** m.b.t. aldosteron in de genezingsfase of hangende genezing: verhoogde aldosteron-productie = in RG "Conn-Syndroom". Daling van de kaliumspiegels (hypokaliëmie), bloeddrukverhoging, spierzwakte. (Zie p. 107)
- **Bijniermerg:** in conflictactieve fase: stijging van de van dopamine-, noradrenaline-, of adrenalineproductie = bijniermerg-overfunctie: aanvalsgewijze bloeddrukverhoging bij stress met verhoogde pols, verhoging van de bloedsuikerspiegel, zweten, beven. (Zie p. 108)
- **Hypofyse:** verhoogde afscheiding van groeihormoon (somatotropin) veroorzaakt o.a. een stijging van de bloeddruk. Verbonden met vergroting van de handen, voeten, onderkaak, kin, mond en geslachtsdelen. (= Acromegalie). (Zie p. 104)

Therapie

Afhankelijk van de oorzaak.

Bloeddrukverlagende middelen worden vanwege fundamentele zinloosheid en de zware bijwerkingen (bv. vervolgcconflict: impotentie) niet gegeven.

BLOEDINGSNEIGING (haemorrhagische diathese)

Mogelijke oorzaken

- **Bot: eigenwaardeconflict:** In de actieve fase daalt de hematocrietwaarde door verminderde productie van bloedlichaampjes. > Verdunning van het bloed. Aan het begin van de genezingsfase verdunt het bloed nog verder door het wijder openen van de bloedvaten (door de vagotonie: verslapping van de spiertjes rond de bloedvaten) en de toename van vocht. > Verhoogde bloedingsneiging. (Zie p. 284)

- **Niervverzamelbuizen: existentieconflict** in de conflict-actieve fase + een ander ZBS in de genezingsfase (= het Syndroom) > vloeistof-ophoping, niet alleen in de vaste weefsels, maar ook in de bloedbaan. Hierdoor wordt het bloed vloeibaarder en daalt de hematocrietwaarde. > Verhoogde bloedingsneiging. (Zie p. 226)
- **Milt: bloedingsconflict** in actieve fase: de bloedplaatjes (belangrijk voor de stolling) worden door de milt "gevangen" en daar "opgestapeld". > Daardoor daalt het aantal bloedplaatjes in het circulerende bloed (= trombopenie).

> Verhoogde bloedingsneiging. (Zie p. 139)

- **Bloedverdunnende medicatie:** bv. Marcoumar

AIDS

Is geen afzonderlijke “ziekte”, maar door de WHO-AIDS-propagandisten een willekeurig samengesteld symptoom-complex dat bestaat uit ongeveer 30 verschillende ziekten, gaande van “longontsteking tot voetschimmel”.

AIDS is geen “infectieziekte”. Het HIV-virus is tot op vandaag nog niet aangetoond, noch zijn zijn ziekmakende eigenschappen bewezen (overigens zoals bij alle zgn. “infectieziekten”).

AIDS of HIV werd in 1983 door de artsen Montagnier en Gallo ontdekt. Wanneer men de gebeurtenissen chronologisch overziet, kan men de economische belangen wel “ruiken”!

Kort na het op de markt brengen van de HIV-antilichamen test, publiceren Dr. Gallo en collega’s van het Nationale Kanker Instituut de ontdekking van een HIV-remmende stof. Een door de wereld bewonderde wetenschappelijke prestatie. Dus kort samengevat: eerst de ontdekking van het “dodelijke HIV-virus”, dan de ontwikkeling van de HIV-test voor “HIV-geïnfecteerden” en daarna de presentatie van een “geneesmiddel”! Het gaat om azidothymidin (afgekort : AZT; biochemische naam = Zidovudin, handelsnaam = Retrovir). Onnodig te vermelden wie de “begunstigden” waren. (Zie ook in de inleiding: AIDS-test)

Volgens Dr. Hamer gaat het om een spoor van smegma (= afscheiding onder de voorhuid van de penis). Dit smegmaspoor leidt tot een positieve HIV-test. D.w.z. de patiënt heeft een conflict ervaren waarbij de geur van het smegma “in de lucht hing” en deze geur wordt opgeslagen in het onderbewuste als een spoor.

¹ Zie Dr. med. Heinrich Krämer, Die stille Revolution der Krebs- und AIDS-Medizin, 1. Aufl. 2001, Ehlers Verlag

BLOEDVATEN

Volgens de RG is aderverkalking de oorzaak van hartinfarct, herseninfarct (beroerte), longembolie en andere “ernstige” ziekten. De kalkafzetting zou komen door microletsels in de binnenbekleding (intima) van de bloedvaten. De RG kijkt hiernaar als een “stofwisselingsstoornis” of als “een fout van de natuur”.

Vanuit het oogpunt van de 5 biologische natuurwetten gaat het hier helemaal niet om “storingen”, maar om (soms over-

onderdrukt Vit K in de lever en remt de productie van Vit K-afhankelijke stollingsfactoren. > Vermindering van het stollingsvermogen door vergiftiging. (Marcoumar dient ook als ongedierte-verdelgsmiddel !!!)

Waarom sterven mensen aan AIDS ?

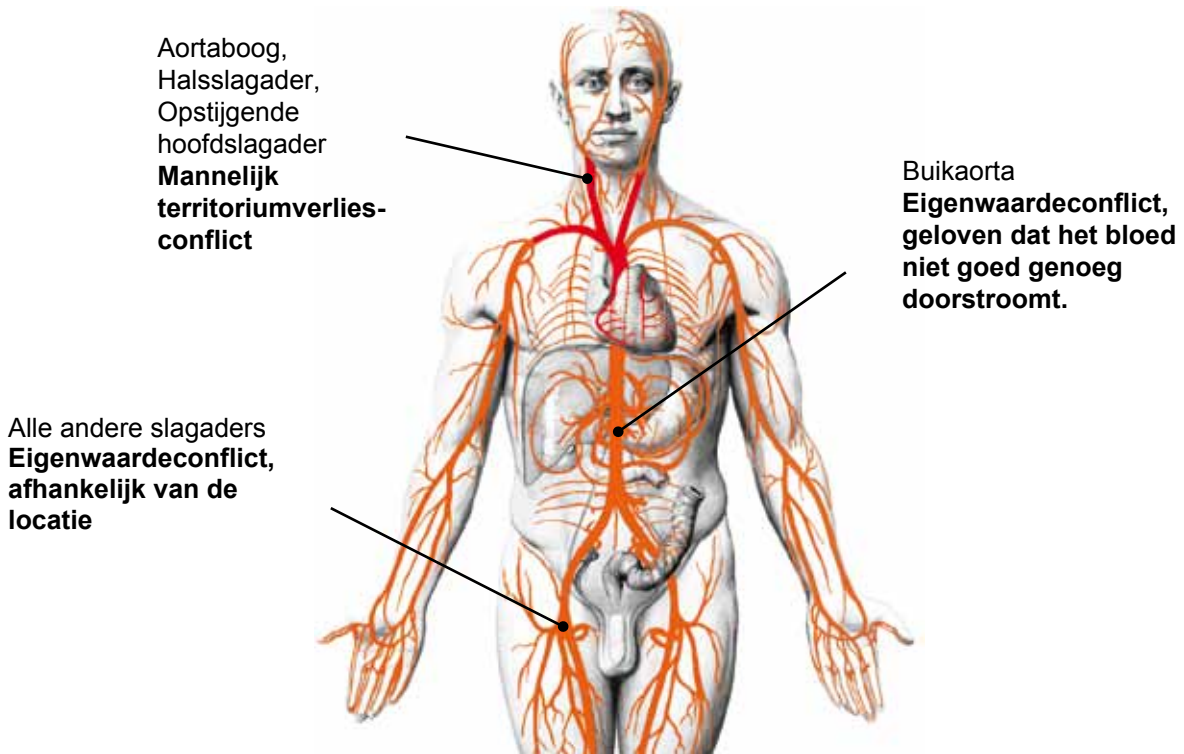
- Ten gevolge van **de diagnose-shock**: Doodsangstconflict > longkanker. Territorium-angstconflict > bronchuscarcinoom. Onverteerbaar ergernisconflict > darmkanker enz.
- Ten gevolge van **de sociale isolatie** en de daaruit volgende conflicten: “Pas op voor hem; hij heeft AIDS”! > existentieconflict > nierversamelbuizen-ca / aanvalskonflikten > melanomen.
- Ten gevolge van een feitelijke ziekte die reeds voor de AIDS-diagnose bestond en die daardoor meer gewicht krijgt.
- Ten gevolge van de multi-chemo-cocktails.

Lange-termijn-overlevenden zijn doorgaans mensen die therapie weigeren of die de diagnose op één of andere manier positief kunnen hanteren, die ze als onzin kunnen erkennen of die ze op zijn minst betwijfelen of kunnen verdringen.

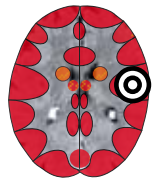
Therapie

- Het belangrijkste is dat de patiënt begrijpt dat AIDS een verzinsel is, zijn angst achter zich kan laten en eventuele RG-behandelingen stopt.
- Met de kennis van de 5 biologische natuurwetten kunnen we, net zoals bij andere patiënten aan de hand van de symptomen, de bijbehorende biologische conflicten terugvinden en oplossen.
- Na meerdere chemokuren is het zinvol om het lichaam te reinigen: vermijden van genotsmiddelen, beweging in frisse lucht, zuivere biologische voeding, sauna, enz.

matige) reparatiemaatregelen van het lichaam in het kader van een zinvol biologisch speciaalprogramma. We moeten de exacte plaats van de verkalking in beschouwing nemen, want het gaat hier over 2 mogelijke conflicten: Bepaalde slagaders (zgn. kieuwboog-afstammelingen) reageren bij *territorium-conflicten*, alle andere slagaders en aderen reageren bij *eigenwaarde-conflicten*.



ZBS HARTKRANSSLAGADERS



ARTERIOSCLEROSE in de HARTKRANSSLAGADERS (coronaire arteriën), LINKER EN RECHTER HALSSLAGADER (carotis) van de OPSTIJGENDE HOOFDSLAGADER (aorta ascendens), RECHTER SLEUTELBEENSLAGADER (a. subclavia arterie) en de AORTABOOG (arcus aortae)^{1, 2}

Conflict	Mannelijk territorium-verliesconflict of een vrouwelijk sexueel territorium-verliesconflict (afhankelijk van de handigheid, hormoongehalte en voorafgaande conflicten). (Zie ook p. 114)
Weefsel	Binnenbekleding vaatwand – Ectoderm. Deze korte vaatonderdelen zijn afstammelingen van de kieuwbogen en zijn met gevoelig platenepitheel bekleed.
Conflictactief	Celafbouw (ulcera) t.h.v. de binnenbekleding (intima) van het getroffen vaatgebied. Deze vaat-“uithollingen” worden vrijwel niet gediagnostiseerd, omdat men in de RG zoekt naar vernauwingen en niet naar verwijdingen! Symptoom: pijn in de conflictactieve fase (mond-slijmviesschema) = angina pectoris .
Biologische zin	Door celafbouw vergroot het lumen van de arterie (holte vd slagader) > verbetering van de bloedstroom.

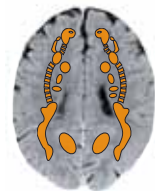¹ Evt. behoren ook die A.subclavia sinistra en de buikaorta daartoe – Dat is nog niet duidelijk!

² Zie Dr. Hamer, Tabellenbuch p. 113, 126

> Verhoogd prestatievermogen om het verloren territorium of de territoriuminhoud terug te kunnen winnen. Bv. om de baan of de partner terug te kunnen veroveren (= tweede kans).

Genezingsfase	Reparatie of herstel van het platenepitheel binnenin het bloedvat (= in RG "arteriosclerose"). Meestal hangende genezing. De genezingszwelling veroorzaakt lokale bloedvatvernauwingen (stenosen). Door conflictrecidieven of "sporen" worden de kalkafzettingen (plaques) steeds dikker en compacter. Hierdoor verharden de bloedvaten mettertijd. Dit is het volledige "beeld" van arteriosclerose.
Opmerking	De belangrijkste grondstof voor de reparatie van de ulcera (zweren) is cholesterol. Deze vet-eiwit - substantie is de grondstof voor bijna alle hormonen en belangrijke stoffen in het lichaam. (Zie p. 31) Arteriosclerotische vernauwingen van de halsslagader (carotisstenose) worden dmv. echografie gediagnostiseerd. Vaak wordt de patiënt op deze manier nodeloos in angst gebracht: een lichte vernauwing op latere leeftijd is immers normaal. Kalkafzettingen in de halsslagader gelden in de RG als risicofactor voor een beroerte (attack), wat vanuit de 5 biologische natuurwetten niet klopt. De uitwerking van bloedstolsels (trombus, embolie) worden in de RG overschat. Genezingskorsten (embolieën) kunnen inderdaad de bloedvaten verstoppen, bv. bij longembolie. Maar het lichaam zorgt er dan voor dat het bloed omgeleid wordt in de parallel- of omgevingsbloedvaten. Na enige tijd lost het lichaam de bloedklont zelf op. (= "Rekanalisering"). Problematisch zijn zeker embolieën in grote bloedvaten, bv. in de benen.
Therapie	Indien chronisch: conflict en sporen achterhalen en zo mogelijk oplossen zodat aan de hangende genezing een einde komt. Basische voeding, voedingsmiddelen: appel, knoflook, spelt, boekweit. Bloedverdunnende medicatie is niet aan te bevelen.

ZBS alle andere SLAGADERS



VERHARDING VAN ALLE ANDERE SLAGADERS (arteriosclerose)¹

Conflict	Eigenwaardeconflict afhankelijk van de locatie in het lichaam. (Details zie p. 286)
Weefsel	Binnenbekleding van de vaatwand (intima) - Medulla- Mesoderm.
Conflictactief	Celafbouw (necrose) thv. de intima, meestal ongemerkt. Meestal is ook het gladde spierweefsel erbij betrokken (toename van de spierspanning). Hierdoor wordt een lek (perforatie) verhinderd.
Genezingsfase	Herstel en verdikking van de binnenbekleding van de vaatwand. Pijn, zwelling = ontsteking van de slagader (arteritis). Als resttoestand blijven er lokale verdikkingen. Door recidieven bouwen zich plaques op (kalkafzettingen) die het lumen (de holte) van de vaatwand verkleinen = arteriosclerose.
Biologische zin	Versterking van de arteriewand.
Opmerking	Links- of rechtshandigheid is van toepassing.
Therapie	Conflict en sporen achterhalen en zo mogelijk oplossen.

¹ Zie Dr. Hamer, Tabellenbuch p. 67, 79

ARTERIËLE VERSTOPPING IN DE BENEN (Claudicatio intermittens)

Zelfde ZBS als hierboven.

Fase	Recidiverend conflict of hangende genezing: overmatige vaatwand-reparatie > vorming van arteriosclerotische plaques in een grote beenslagader. > Vernauwing van het lumen > bemoeilijkte bloedvoorziening in het been > pijn in het been, vnl. bij het lopen, na enkele stappen moeten pauzeren wegens zuurstoftekort > "etalagebenen", koude ledematen.
Opmerking	Dit ZBS is meestal gecombineerd met een brutaal scheidingsconflict. Hier is het botvlies (= periost) betrokken. > slechte doorbloeding > pijn in de sympathicotomie, koude voeten. Bij afsluiting van grotere vaten kunnen de ledematen door zuurstoftekort donker kleuren of zelfs helemaal afsterven (gangreen).
Therapie	Conflict en sporen achterhalen en zo mogelijk oplossen. Gymnastiek, bewegen, klassieke en drukpuntmassage. Lymfedrainage.

BLOEDVATTUMOR (haemangioom, angiosarcoom = "wijnvlek")²

Zelfde ZBS als hierboven. (Zie p. 129)

Volgens de RG meestal voorkomend op de borstkas, gezicht of het hoofd.

Fase	Hangende genezing - celdeling in de bloedvatwand = haemangiosarcoom.
Opmerking	Evt. ook celdeling in het gladde vaatspierweefsel. (= Brokconflict: het bloed niet toereikend verder te kunnen transporteren: hangende genezing – middenhersenen – endoderm.)
Therapie	Conflict en sporen achterhalen zodat aan de hangende genezing een einde komt!

UITZAKKING VAN DE AORTA (aneurysma)

Conflict	Eigenwaardeconflict te geloven dat het bloed niet snel of niet goed genoeg doorstroomt.
Voorbeeld	→ <i>Iemand krijgt tijdens een onderzoek te horen dat zijn hartkranaders sterk verkalkt zijn.</i>
Verloop	Zie slagader-verharding.
Weefsel	Aorta, binnenbekleding vaatwand - Medulla - Mesoderm.
Fase	Hangend actief conflict: celafbouw in de arteriewand.
Opmerking	Aneurysmen vindt men gewoonlijk in de buikslagader. Meestal zijn bepaalde gedeelten arteriosclerotisch veranderd. = Bewijs voor langer aanhoudende conflictgeschiedenis. Uitzakkingen ontstaan door een uitgedunde-verzwakte arteriewand. Vele aneurysmen blijven onopgemerkt. Wanneer een aneurysma doorbreekt (ruptuur), bestaat acuut levensgevaar omdat de patiënt massief bloed verliest in de buikholte.

² Zie Dr. Hamer, Tabellenbuch p. 67, 79

Therapie Conflict en sporen achterhalen en zo mogelijk oplossen.
Affirmatie: "Mijn bloed circuleert vrij".
Bij ruptuur: noodoperatie!

VERNAUWING (stenose) VAN DE BUIK- OF BEKKENAORTA

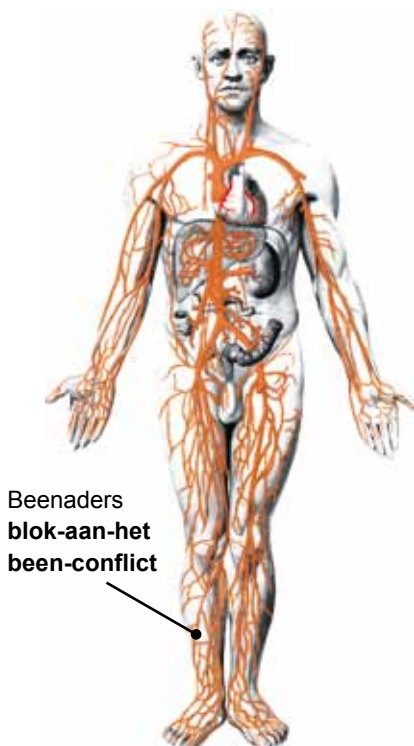
Zelfde ZBS als hierboven.

Voorbeeld • Een patiënte heeft een hartinfarct overleefd. Daarna zegt haar arts dat ze nog slechts 45 % hartcapaciteit heeft. Ze gelooft dat het bloed niet genoeg door haar lichaam stroomt. In de genezingsfase komt het tot een bijna totale afsluiting van de buikaorta. (Eigen archief)

Fase Genezingsfase of **hangende genezing**. Herstel en verdikking van de binnenbekleding door celdeling en zwelling > vernauwing van de aorta.

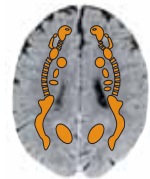Therapie Conflict en sporen achterhalen en zo mogelijk oplossen zodat er een einde komt aan de hangende genezing.
Zie boven en "arteriosclerose".

ZBS BEENADERS



Beenaders
**blok-aan-het
been-conflict**

BEENADERONTSTEKING (flebitis van het been, tromboflebitis).¹



Conflict Blok-aan-het-been-eigenwaardeconflict.

Verklaring Inperking van de persoonlijke vrijheid. Men draagt (oude) onnodige ballast met zich mee. Men voelt zich belemmerd.

Voorbeelden

- Een jonge vrouw wordt zwanger en ervaart het kind als "een blok aan het been". Haar vrijheid is plots beperkt. Dag en nacht voelt ze zich gebonden. In de conflictactieve fase worden cellen afgebouwd. In de genezingsfase worden deze hersteld = aderontsteking.
- Iemand voelt zich op zijn werk "gevangen". Zijn werk is hem een blok aan het been. Voortdurend denkt hij aan wat hij "daar buiten" allemaal mist. (Eigen archief)

Weefsel Aders - Vaatbinnenwand - Medulla - Mesoderm.

Conflictactief Celafbouw (necrose) in de intima, meestal ongemerkt.

Genezingsfase: Herstel en verdikking van de intima door celdeling. vuurrode aders, pijn, zwelling = aderontsteking.

Genezingscrisis Sterke pijn, rilkoofts.

¹ Zie Dr. Hamer, Tabellenbuch p. 68, 79

Biologische zin	Versterking van de aderwand.
Opmerking	Bij een sterke zwelling wordt vaak een tromboflebitis (verstopping door een trombus = bloedklont + ontsteking) verkeerd gediagnostiseerd. Meestal gaat het om een "normale" aderontsteking met Syndroom. Links- of rechtshandigheid is van toepassing.
Therapie	Het conflict is opgelost. Genezing begeleiden. Steunkousen dragen, been omhoog leggen, zwemmen in koud water. Lymfedraingage.

VERSTOPPING VAN DE BEENADER (beenvenentrombose, flebotrombose).

Zelfde ZBS als hierboven.

Fase	Recidiverend conflict - hangende genezing . Een beenadertrombose ontstaat wanneer een arteriosclerotisch vernauwde ader in genezing komt: genezingszwelling + arteriosclerose-plaques + Syndroom = verstopping van de beenaders.
Therapie	Conflict en sporen achterhalen en oplossen zodat aan de hangende genezing een einde komt. Affirmaties: "Ik ben vrij en onafhankelijk!" "Ik heb het recht om van mijn vrijheid te genieten!" Maatregelen: zie beenaderontsteking.

SPATADEREN (varices)²

Zelfde ZBS als hierboven. (Zie p. 133 - 134)

Eigenlijk zou het juister zijn om van "gekromde" aders te spreken. Dat geeft het ziektebeeld beter weer.

Conflict	Blok-aan-het-been-eigenwaardeconflict. Zich belemmerd voelen.
Voorbeeld	• <i>Een 59-jarige patiënte verheugt zich op haar vrijheid wanneer ze met pensioen zal gaan. Zij stippelt in gedachten al verschillende reizen uit en andere ondernemingen. Echter nadat ze 2 jaar met pensioen is, wordt haar moeder hulpbehoevend. Deze wordt in een rusthuis opgenomen, maar de dochter voelt zich verplicht om haar moeder veel te bezoeken, anders voelt ze zich schuldig. Van reizen komt er dus niet veel meer terecht. Ze ervaart haar moeder als blok aan het been. Soms komt het conflict in genezing, wanneer het met de moeder beter gaat. In de loop van de jaren ontstaan spataderen (hangende genezing).</i> (Eigen archief)
Fase	Recidiverend conflict: hangende genezing. "Sluipende" aderontstekingen > verdikking van de aders. Ook de aderkleppen zijn in dit conflict betrokken. Daardoor komt het tot een littekenachtige degeneratie > Kleppen die niet afdoende sluiten kunnen het bloed onvoldoende terug naar het hart stuwen > verwijding, verdikking en kronkelig worden van de aders.
Opmerking	Bij deze aderverdikking kan volgens Dr. Hamer ook het gladde spierweefsel een rol spelen. Verdikking van het gladde spierweefsel in de conflictactieve fase, waardoor de natuur de verdunning van de binnenwand van de ader compenseert. Het gladde spierweefsel blijft verdikt na het afsluiten van het ZBS. > Verdikte ader > gekromde ader of "spatader". Links- of rechtshandigheid is van toepassing.

2 Zie Dr. Hamer, Tabellenbuch p. 68, 79

Therapie	<p>Conflict en sporen achterhalen en zo mogelijk oplossen, waardoor aan de genezingsfase een einde kan komen.</p> <p>Affirmaties : <i>"Ik ben vrij en onafhankelijk, zoals een vogel in de lucht!" "Ik laat alle ballast los."</i></p> <p><i>"Ik kan doen en laten wat ik wil."</i></p> <p>Beweging, sport, gymnastiek, zwemmen enz.</p> <p>Steunkousen.</p> <p>Basische voeding, boekweit, lichaamsgewicht laag houden.</p> <p>Niet te lang zitten of staan. Beide benen hoog leggen.</p> <p>Wisselbaden, lymfedrainage, massage.</p> <p>Schüssler zouten 4,9,11.</p>
----------	--

OPEN BEEN (ulcus cruris)

Conflictcombinatie

- **Brutaal scheidingsconflict betreffende het beenvlies (periost)** > actieve fase of recidiverend conflict (het periost wordt gestuurd door de postsensorische hersenschors – ectoderm) > slechte doorbloeding van het weefsel: koude voeten, pijn in de sympathicotomie (het periost volgt het mond-slijmvlies-schema). (Zie p. 291)
- **Blok-aan-het-been-conflict (beenaders)** = meest voorkomend: recidiverend conflict – medulla - hersenen – mesoderm > slecht bloedtransport door gedegeneerde aders en kleppen. > aderontstekingen, spataderen. (Meestal binnenzijde van voet en been)
- **Eigenwaardeconflict (arteriën)** = zeldzamer: recidiverend conflict – witte stof grote hersenen – nieuw mesoderm > slechte bloedvoorziening, zuurstoftekort > teloorgaan van weefsel. (Meestal buitenzijde van voet en been).
- **Conflict: zich misvormd voelen (lederhuid):** *"Kijk nu toch eens naar die spataderen!"* > Meestal hangende genezing of recidiverend conflict > kleine hersenen – mesoderm. In de genezingsfase verdunning van de lederhuid door verkazing (afbouw van melanomen).

Opmerking:

Verergering door verzuring, bewegingstekort, voortdurend rechtop staan en overgewicht.

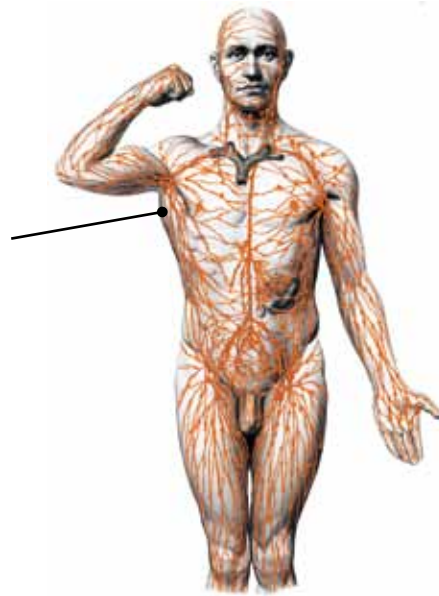Therapie

- Conflict oplossen zodat aan de hangende genezing een einde komt
- Basische voeding, bv. boekweit.
- Beweging, gymnastiek, steunkousen ter ontlasting.

LYMFESYSTEEM

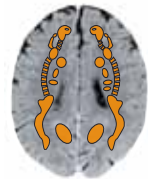Het lymfesysteem is in vergelijking met het bloedvaten-systeem een "éénrichtingsstraat". In de "veneuze hoek" (thv. sleutelbeenkuiltje) vindt de overgang van lymfe naar het bloed plaats. Lymfeknopen en lymfevaten liggen parelsnoerachtig aan elkaar geregen. In de lymfeknopen worden de lymfocyten (= witte bloedcellen) aangemaakt en

opgeslagen. Het lymfesysteem kan men beschouwen als afval- of kanaalsysteem van het lichaam. Het neemt stofwisselingsproducten, celafval en een teveel aan weefselvloeistof op. Deze stoffen worden dan via de nieren uitgescheiden.



Lymfeklieren, lymfevaten
**Eigenwaardeconflict m.b.t.
de getroffen plaats.
Conflict iets (bv. tumorcellen)
niet kunnen afvoeren.**

ZBS LYMFEBKNOPEN



LYMFEBKLIERKANKER (maligne lymfoom, Morbus Hodgkin)¹

Conflict	Eigenwaardeconflict m.b.t.de getroffen plaats. (Details zie p. 286) Conflict iets ongewensts niet kunnen afvoeren (bv. tumorcellen, afvalstoffen).
Weefsel	Lymfeklieren (of -knopen) - Medulla - Mesoderm.
Conflictactief	Celafbouw (necrose) in de lymfeknopen: "gaten" zoals "Zwitserse kaas". Meestal ongemerkt. Geen pijn.
Genezingsfase	De lymfeknopen worden opnieuw gevuld door celdeling (mitosen). > In de RG wordt dit "kwaadaardig" genoemd (Morbus Hodgkin). Lymfeklierontsteking, pijn, zwelling, roodheid. Verergering van de klachten door het Syndroom. Na het afsluiten van de genezing blijven de lymfeknopen groter dan voordien. (Bij eigenwaardeconflicten ligt de biologische zin aan het einde van het conflict!)
Biologische zin	Versterking en vergroting van de lymfeklieren > daardoor vergroting van de capaciteit.
Opmerking	Links- of rechtshandigheid is van toepassing.
Therapie	Het conflict is opgelost, genezing begeleiden. Zie ook onderaan.

¹ Zie Dr. Hamer, Tabellenbuch p. 66, 78

LYMFEBKLIERONTSTEKING (lymfadenitis, ziekte van Pfeiffer, klierkoorts), LYMFEBVATENONTSTEKING (lymfangitis).

Mogelijke oorzaken

- **Ontsteking "stroomopwaarts" of "stroomafwaarts":** genezingsfase. Elke ontsteking gaat gepaard met een verhoogde stofwisseling en vloeistofaanmaak tussen de cellen. De lymfeknopen in het afvloeigebied zwellen op, omdat veel vloeistof en afvalstoffen afgevoerd moeten worden. Ook vaccinaties veroorzaken door vergiftiging een ontsteking met lymfeklierzwelling. > Dit is geen ZBS van de lymfeklieren (geen celdeling), maar wel een "overstroming van vocht" in het betrokken lymfegebied.

Vb. dikke halslymfeknoppen door amandel- of keelontsteking of een ontstoken tand. Of dikke, opgezette lymfeknoppen door een kniegewrichtsontsteking.

• **Celdeling in lymfeknoppen of lymfevaten** (zeldzamer).

De lymfeknoppen zelf zijn door een ZBS actief.

Genezingsfase: herstel van de celafbouw in de voorafgegangene conflictactieve fase. Dikke lymfeknoppen wegens celdeling. Pijn in de lymfeknoppen zelf.

Feitelijke ontsteking in de lymfeknoppen. (Klierkoorts of "ziekte van Pfeiffer".)

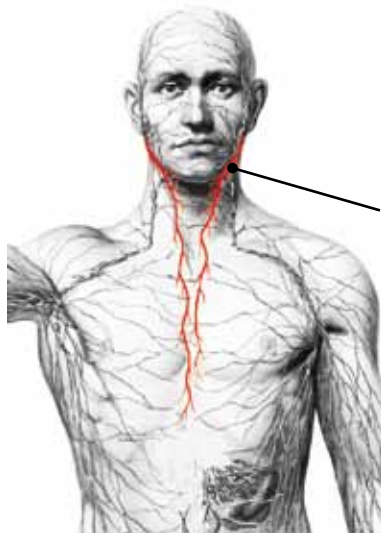
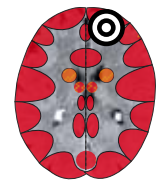
Eigenwaardeconflict met betrekking tot de getroffen plaats. (Zie boven)

Therapie

Het conflict is opgelost. Genezing begeleiden.

Schüssler-zouten : Nr. 2, 4, 10.

ZBS KIEUWBOGEN



Kieuwbogen
**Frontaalangst
-conflict**

NON-HODGKIN LYMFoom, ZIJDELINGSE HALSCYSTE (laterale halscyste, brachiogene cyste), KLEINCELLIG BRONCHUS-CA¹

In de RG valt het Non-Hodgkin lymfoom onder lymfeklierkanker. Dr. Hamer heeft echter ontdekt dat bij deze "ziekte", niet de lymfeknoppen zijn betrokken, maar wel de kieuwgangen (kieuwbogen). Kieuwbogen zijn een oeroude bouwsteen van de natuur, uit het rijk van het leven in het water.

Bij vissen en amfibieën groeien deze verder uit tot kieuwen. Deze zijn ook terug te vinden bij het menselijk embryo.

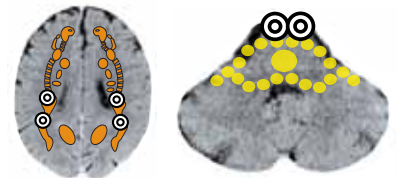
Bij mensen zijn 6 kieuwbogen aangelegd. Deze inactieve kieuwbuizen liggen in de ruimte tussen de longen (= het mediastinum) en reiken van de hals tot aan het middenrif. Ze zijn met ectodermaal platenepitheel bekleed en reageren volgens het mond-slijmvlieschema (= met pijn in de actieve fase).

Buiten de embryologie of het kader van de hersenzenuwen (kieuwboogzenuwen) hoort men in de RG vrijwel niets over deze gangen.

¹ Zie Dr. Hamer, Tabellenbuch p. 111

Conflict	Frontaalangstconflict: angst voor een gevaar dat onvermijdelijk op iemand afkomt. Of een onmachtconflict (afhankelijk van handigheid, hormoongehalte en voorgaande conflicten).
Voorbeelden	Voor een frontaalangstconflict: (Voorbeelden voor een onmachtconflict zie p. 111.) <ul style="list-style-type: none"> • Een jonge vrouw mag niet zwanger worden en is telkens bang dat ze toch zwanger is, wanneer ze met haar vriend geslapen heeft. = Frontaalangstconflict > celafbouw in de kieuwbogen in de actieve fase > Non-Hodgkin lymfoom in de genezingsfase. (Eigen archief) • Een 46-jarige rechtshandige vrouw lijdt een frontaalangstconflict als haar man nierkanker blijkt te hebben. Ze houdt zich intensief bezig met zijn ziekte en leest in een vakboek over de 5-jaars-overleving. Zij denkt: als hij deze 5 jaar overleeft, heeft hij de ziekte overwonnen. De man overleeft 5 jaar, is gezond en de vrouw komt in genezing. Haar hals zwelt aan beide zijden sterk op, zij voelt zich zeer zwak en heeft een droge hoest. Via een CT en een diafragma-endoscopie wordt een Non-Hodgkin lymfoom gediagnostiseerd. Na twee jaar krijgt de man opnieuw kanker = frontaalangst-recidief voor de vrouw. Beiden kennen intussen de GG, maar zijn toestand wordt steeds slechter. Zij lijdt een existentieconflict (Syndroom) vanwege de angst om de man. > De patiënte houdt massaal vocht vast. Twee maanden voor de dood van de man wordt de druk in haar hals zo sterk, dat de patiënte zich laat onderzoeken in het ziekenhuis. Via CT wordt vastgesteld dat de kieuwbogen helemaal dichtgedrukt worden. In die tijd daalt ook de hartprestatie tot 25 %. (Eigen archief)
Weefsel	Binnenbekleding van de kieuwgangen – Platenepitheel – Ectoderm (mond-slijmvlies-schema).
Conflictactief	Celafbouw (ulcera) in de kieuwgangen. Lichte pijn in het halsgebied.
Biologische zin	Betere water-doorvloeien en betere ademhaling door verwijding van de kieuwgangen (alleen vanuit de evolutie begrijpelijk).
Genezingsfase	Herstel van het platenepitheel, zwelling, ontsteking. Er vormen zich cysten die relatief groot kunnen worden, vooral bij het Syndroom. Pijn, ook in de genezingscrisis. In de RG als "Non-Hodgkin lymfoom", "laterale halscyste", of als " kleincellig bronchuscarcinoom " gediagnostiseerd.
Therapie	Het conflict is opgelost. Genezing begeleiden. Indien actief existentieconflict: dit eerst oplossen. Lymfedrainage, ademoefeningen.

ZBS VETWEEFSEL



"DIKKE BENEN", vaak beschouwd als sinaasappel­huid (cellulitis), ELEPHANTIASIS

Conflict	Eigenwaardeconflict, zich onesthetisch voelen aan de benen of de billen ¹ + Syndroom
Voorbeelden	→ Een vrouw heeft dikke benen en voelt zich daardoor onaantrekkelijk. → Een kind groeit in de baarmoeder met het gevoel van de moeder, dat deze ontevreden is met haar benen en billen en dat ze zich eenzaam voelt. > Soortgelijke conflicten in het latere leven.
Conflictactief	Afbouw van vetweefsel (= necrose vetweefsel).
Genezingsfase	Herstel vetweefsel. De natuur kent geen waardeoordeel over dik. Een dik individu is mooi en begeerlijk!

¹ Zie Dr. Hamer, Tabellenbuch p. 60, 71

	Mager wordt een dier als het alleen gelaten wordt. In hangende genezing wordt er overmatig vetweefsel bijgevormd.
Biologische zin	Toename van vetweefsel, versterking van de vetlaag, "dik is mooi". Gevaar voor vicieuze cirkels!
Opmerking	Men komt maar moeilijk uit dit ZBS, als men dagelijks met een gefrustreerde blik in de spiegel kijkt en zichzelf blijft veroordelen of bekritisieren. (De "beauty-war" zorgt ervoor dat mensen zich lelijk gaan voelen wanneer ze dikker zijn dan wat ze voorgespiegeld wordt!). Complicaties: <ul style="list-style-type: none"> • ZBS aders: blok-aan-het-been-conflict (zie p. 133). Wanneer de bloedterugvoer in de benen bemoeilijkt is, moet het lymfesysteem als "overloopsysteem" inspringen. De capaciteitsgrens is echter snel bereikt. Vloeistof blijft stagneren in de tussenweefselruimte. • Overvoeding en slechte voeding, tekort aan beweging, teveel zitten of staan, tekort aan warmte- en koudeprikkels, verzwakking. <p>Altijd in combinatie met het Syndroom! Zonder syndroom geen dikke benen!</p>
Therapie	Existentieconflict en eigenwaardeconflict achterhalen en reëel oplossen. Bv. spiegel in huis weghalen, beweging, sport. Evt. steunkousen, voedselinname verminderen of veranderen. Zwemmen, lymfedrainage, massage.

ZWELLING NA ACUTE VERWONDING OF OPERATIE

Na verstuiking, spanning, gescheurde banden, verwonding, kneuzing of operatie zwelt het getroffen lichaamsgebied op. = Reparatie-stofwisselingsverhoging. De verwonde gebieden worden "onder water gezet", dit is om voeding en verzorging te optimaliseren en weefselverklevingen te verhinderen. Bovendien zorgt de zwelling ervoor dat men niet goed kan bewegen waardoor men verplicht wordt te

rusten. (= biologische zin).

Grotere zwelling bij het Syndroom !

Therapie:

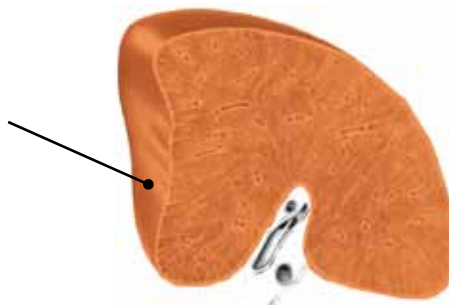
- Benen hoog leggen, ijszak, lymfedrainage.
- Koude compressen met kwark of azijnzuur.
- Lichte beweging, lichte gymnastiek.

MILT

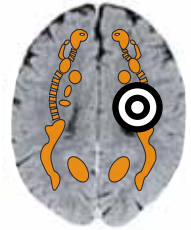De milt heeft ongeveer de grootte van een nier en ligt links in de bovenbuik, onder het middenrif. Lange tijd heeft men geraden naar de functie van de milt omdat verwijdering van dit orgaan geen noemenswaardige uitwerking heeft. Vandaag weet men dat in de milt o.a. witte bloedcellen aangemaakt en rode bloedcellen afgebroken worden.

De RG stemt overeen met Dr. Hamer in die zin dat de milt tot het lymfatisch systeem behoort en in principe een "grote lymfeknoop" is. Maar de wezenlijke opdracht van de milt: noodopslagplaats van bloedplaatjes, heeft de RG tot nog toe niet erkend. Lymfesysteem en milt bestaan uit mesodermaal weefsel. Het aantal trombocyten varieert bij gezonde mensen tussen 150 000 – 350 000 / microl.

Milt
**Eigenwaardeconflict
m.b.t. het bloed**



ZBS MILT



MILTVERGROTING (splenomegalie) - MILTONTSTEKING (splenitis)

Conflict	Eigenwaardeconflict m.b.t. het bloed. Bloedingsconflict.
Voorbeelden	<p>→ Een mens of dier wordt verwond en bloedt = bloedingsconflict.</p> <p>→ Iemand krijgt een "bloedkanker-diagnose" of een bloedtransfusie. = Eigenwaardeconflict m.b.t. het bloed.</p> <ul style="list-style-type: none"> • Een man heeft regelmatig spontane neusbloedingen. ("Morbus Osler") = Bloedingsconflict. (Eigen archief) • Een vrouw heeft steeds een zeer sterke menstruatie waarbij ze denkt dood te bloeden. (Eigen archief) • Een jonge vrouw heeft door een darm-ZBS 5 weken lang grote hoeveelheden bloed in de ontlasting. = Eigenwaarde-bloedingsconflict. De trombocyten dalen onder de 5000 = actieve fase. In de genezingsfase zwelt de milt op. (Eigen archief) • Een zeer gezondheidsbewuste vrouw laat een bloedonderzoek doen. De bloedvetten zijn verhoogd. Vol angst gaat zij telkens weer naar de arts om haar bloedbeeld te laten bepalen. > "Er is iets mis met mijn bloed". = Eigenwaardeconflict m.b.t. het bloed. (Eigen archief)
Weefsel	Miltweefsel - Medulla - Mesoderm.
Conflictactief	Celafbouw in het milt-basisweefsel (milt necrose). Er ontstaan "gaten". Het aantal bloedplaatjes (trombocyten) in het circulerende bloed daalt. > Zij worden door de milt opgevangen en opgestapeld in de holle ruimten die ontstaan zijn. Bij plaatselijke verwondingsgebieden zorgen deze trombocyten voor snelle bloedstolling. Bloedstollingsstoornissen waarschijnlijk door sporen (bv. het zien van bloed).
Genezingsfase	Herstel van de "gaten" door verhoogde stofwisseling = miltontsteking (splenitis). Daarbij zwelt de milt sterk op (splenomegalie). Dr. Hamer raadt aan om bij zeer sterke bloedingsconflicten, de verwijdering van de milt reeds voor het zwellen van de milt te overwegen.
Biologische zin	Aan het einde van de genezingsfase is de milt groter dan daarvoor. Het lichaam kan voortaan beter omgaan met grote bloedingen, of kan bv. bij een vergiftiging meer beschadigde bloedlichaampjes uit de bloedcirculatie halen.
Therapie	Het conflict is opgelost, genezing begeleiden. Lymfedrainage, buik met een vochtig-warme doek omwikkelen, daarover een droge doek en daarmee naar bed gaan. Evt. met zout water doordrenken.

MILTABCES, MILTCYSTE

Zelfde ZBS als hierboven.

Fase	Recidiverend conflict. Tussentijdse genezingsfase > miltabces. Miltcyste: chronisch-recidiverend conflict of toestand nadat een ZBS is opgelost.
Therapie	Genezingsfase, genezing begeleiden.

1 Zie Dr. Hamer, Tabellenbuch p. 66

NEUS EN SINUSSEN

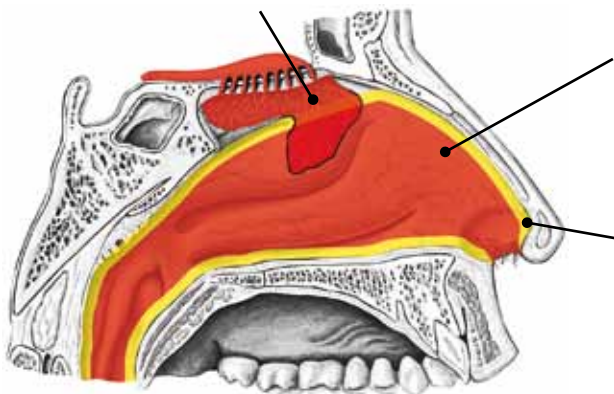
Men zegt dat het reukorgaan van alle zintuigen de sterkste "bedrading" naar het onderbewuste heeft.

Wellicht is het daarom dat de neus van alle organen het meest met een ZBS reageert en waarom hier sporen (allergieën) zo veelvuldig voorkomen. De neusholten (cavum nasi) zijn door fijne kanaaltjes verbonden met de

bijholten (sinus paranasales).

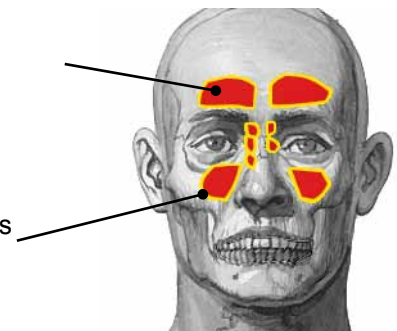
De kaakholten (sinus maxillaris), voorhoofdholten (sinus frontalis), wigbeenholten (sinus sphenoidales), zeefbeencellen (cellulae ethmoidales) en neusholten zijn met endodermale darmslijmvlies en daaroverliggend ectodermaal platenepitheel bekleed.

Ruikslijmvlies
Stinkconflict of territorium-geurconflict

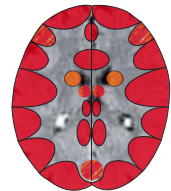


Oppervlakkig slijmvlies
Stink- of Geurconflict

Diepliggend slijmvlies
Brok-, stink-, of geurconflict



ZBS OPPERVLAKKIG NEUSSLIJMVLIES



VERKOUDEID (rhinitis), BIJHOLTE-ONTSTEKING (sinusitis)¹

Conflict

Stinkconflict: iets niet willen ruiken. "Dat stinkt!" "Daar zit een luchtje aan!".
"De neus ervan vol hebben" "Het komt mijn neus uit". (er genoeg van hebben).

Of : geurconflict: de geur niet kunnen opnemen. Niet kunnen ruiken (of weten) wat of wanneer er iets op je afkomt (een gevaar). Een hond steekt zijn neus in de lucht om de geur (het gevaar) te kunnen ruiken. Wanneer hij de geur heeft opgenomen, kan hij het gevaar inschatten.

Voorbeelden

→ *Iemand is een niet-roker en wordt door zijn collega's regelmatig "berookt".*

• *Iemand wordt gepest. Hij houdt het bij zijn collega's niet meer uit. > "Zij stinken".*
(Eigen archief)

• *Een 31-jarige patiënt is genoodzaakt om in de onmiddellijke omgeving van een mesttank brandhout te zagen. Plots komt de boer met de tractor en begint de mest uit te rijden. Een ondraaglijke stank komt over de werkplek van de patiënt. Hij kan niet ontkomen aan de stankwolk, want het werk moet wel verder afgemaakt worden. = Stinkconflict. Twee dagen later komt hij in genezing > verkoudheid.*

¹ Zie Dr. Hamer, Tabellenbuch p. 122, 134

- Een leerling komt aan het einde van het schooljaar te weten dat hij het volgende schooljaar een nieuwe lerares zal krijgen. = Geurconflict: "niet weten wat er op hem afkomt". Drie weken na het begin van het nieuwe schooljaar komen enkele leerlingen gelijktijdig in genezing wanneer ze merken dat de nieuwe lerares net zo aardig is als de vorige. > Collectieve verkoudheid. (Eigen archief)

- De studenten van een Gymnasium lijden onder de prestatiedruk voorafgaand aan de Kerstvakantie. Velen "verknoeien" hun tijd aan het wiskundehuiswerk. = Stinkconflict. ("Ik heb mijn neus vol van deze wiskunde-opgaven"). In de vakantie wordt de halve klas ziek. = Genezingsfase. (Eigen archief)

Weefsel	Neusslijmvlies - Ectoderm (buitenste huidschema) - Slijmvlies van de sinussen - Ectoderm (mond-slijmvlieschema).
Conflictactief	Celafbouw (ulcera= zweren) van het platenepitheel-slijmvlies in de sinussen of de neusholte. Hoe langer het conflict duurt, des te dieper de zweertjes worden. Droog slijmvlies, geen bloeding, evt. droge korsten.
Biologische zin	Verwijding van de luchtwegen, zodat de geur beter opgenomen kan worden.
Genezingsfase	Herstel van het weefsel met zwelling en vernauwing van de neusholtes, ademgeruis (stridor nasalis), jeuk, evt. neusbloeding, verkoudheid. Verergering door Syndroom.
Genezingscrisis	Niezen, neusbloeding, evt. koudegevoel of rilkoofts.
Therapie	Het conflict is opgelost, genezing begeleiden. Indien recidiverend: conflict en sporen achterhalen en zo mogelijk oplossen. Affirmaties : "Het zou nog erger kunnen, soms stinkt het nu eenmaal even!" "Ik vat het niet meer zo ernstig op en vind vreugde in mijn leven!" "Ook al weet ik niet wat er op mij afkomt, ik vertrouw erop dat alles goed gaat." Thee: pepermunt, salie, hondsdrif, majoraan, duizendblad. Neusspoeling met zout water. Inhaleren met etherische olie: eucalyptus, lavendel, thijm, cajeput. Lymfedrainage, hete voetbaden, wandelen in de koude lucht. Schüssler zouten : nr. 3, 8, 10. Indien chronisch: verwarmen met infrarood licht. Chemische neusspray, alleen indien nodig (bv. voor het slapengaan) en niet meer dan enkele dagen. Bij langere inname is beschadiging van het neusslijmvlies en langdurige zwelling bij het stoppen met de neusspray mogelijk.

ALLERGISCHE VERKOUDEID (rhinitis allergica), HOOIKOORTS, HUISSTOFALLERGIE

Zelfde ZBS als hierboven.

Volgens de RG zijn allergieën ontsporingen van het immuunsysteem. Lichaamseigen afweercellen (T- en B-lymfocyten) richten zich plots tegen ongevaarlijke stoffen zoals pollen, uitwerpselen van huisstofmijt enz.

In werkelijkheid zijn allergieën altijd gebaseerd op sporen (zie p. 23). De neus is het vaakst erbij betrokken.

Voorbeelden

- Een 66-jarige man lijdt al sinds 34 jaar aan extreme pollenallergie. Getroffen zijn het neusslijmvlies, het reukslijmvlies, alsook het oogbindvlies. Telkens in de maand mei komt deze allergie opzetten en is alleen maar uit te houden door regelmatige cortisone-injecties en andere zware medicatie.

Conflictgeschiedenis: 40 jaar geleden wenste de man met zijn vrouw een kind. Het kwam toen tot een vroeggeboorte waarbij het kind stierf.

5 jaar later belooft de gynaecoloog waarmee ze nu samenwerken om alles te doen om de geboorte te laten slagen. Wanneer de vrouw opnieuw zwanger is, moet ze vanaf 3 maanden in bed blijven.

Na 6,5 maanden komt het op 15 mei opnieuw tot een vroeggeboorte. = Stinkconflict (getroffen is het neusslijmvlies en het reukslijmvlies): de vroeggeboorte niet kunnen "opnemen" + visueel scheidingsconflict (getroffen is het oogbindvlies).

Als sporen zetten de mei-pollen zich vast in het onderbewustzijn.

Het kindje is 1,5 kg en wordt in de couveuse gelegd. De arts was er toen niet zeker van of de baby het transport zou kunnen overleven.

De zoon is nu 35 jaar en lijdt, waarschijnlijk door het geboortetrauma, aan dezelfde pollenallergie als zijn vader. (Eigen archief)

• *Allergie voor wijn: "De eerste keer": Een student is verliefd op een medestudente.*

Op een feestje in de vakantie wordt een voordeelpak wijn gekocht en iedereen bedrinkt zich.

Het aanbieden meisje neemt de verliefde student bij de hand en neemt hem mee naar bed. Ze willen met elkaar slapen, maar bij de student "functioneert" het niet. = Stinkconflict.

Telkens wanneer hij wijn drinkt, komt hij op een spoor, met allergische verkoudheid in de genezingsfase. (Eigen archief)

Fase	Duur van de conflictactiviteit gaat van enkele seconden tot meerdere dagen. Meestal wordt de conflictactiviteit even kort opgestart en de genezingsfase duurt dan langer. = Hangende genezing > allergische verkoudheid.
Opmerking	Een bijkomende oogbindvliesontsteking wijst op een visueel scheidingsconflict, een gezwollen keel op een conflict, iets niet te willen slikken, vernauwde bronchiën op een territorium- of schrikangstconflict. (Eén conflict kan meerdere ZBS-en opstarten!)
Therapie	Conflict en sporen achterhalen en zo mogelijk oplossen. Zie ook hierboven.

ZBS DIEPLIGGEND NEUSSLIJMVLIES



ETTERIGE VERKOUDEHEID, NEUSPOLIEPEN, VERETTERING VAN DE SINUSSEN

Geel etterige afscheiding en pusvorming in de bijholtes wijzen erop dat er endodermaal darmslijmvlies of mesodermaal bindweefsel (liggend onder het platenepitheel) wordt afgebouwd. Neuspoliepen zijn uitstulpingen van dit endodermaal slijmvlies. Ze kunnen zich vormen in de neusholte of de bijholtes en de ademhaling bemoeilijken.

Conflict	Brok-stinkconflict - iets niet willen ruiken. "Dat stinkt!" "De neus ervan vol hebben." "Daar zit een luchtje aan," of een geurconflict: de geur niet kunnen opnemen. Niet kunnen ruiken wat of wanneer er iets op je afkomt.
Voorbeelden	• <i>Een jonge vrouw heeft telkens opnieuw weer problemen met haar ouders. De meeste bezoeken verlopen disharmonisch. Ook met haar partner ervaart ze verschillende teleurstellingen.</i>

= *Stinkconflict*. "Van de voortdurende ruzies de neus vol hebben." Na 3 jaar met voortdurende sinusitis is de patiënte plotseling klachtenvrij, wanneer de verhouding met haar ouders een positieve wending neemt. = *Opgelost conflict*. (Eigen archief)

• Een leidinggevende van een technisch bureau ervaart hoe een chef steeds verkeerde beoordelingen maakt en hoe de onderneming daarmee richting faillissement gaat. Steeds meer klanten haken af. Eenmaal per maand heeft zij een etterige neus- en voorhoofdbijholte-ontsteking. "Van dit wanbeheer heb ik mijn neus vol!" = *Stinkconflict in de genezingsfase*. De patiënte vindt na het faillissement een nieuwe interessante baan. = *Volledig opgelost conflict en heeft sindsdien geen klachten meer*. (Eigen archief)

Weefsel	Diepliggend neusslijmvlies en slijmvlies sinussen – Endoderm.
Conflictactief	Functieverhoging: groei van een vlakke tumor met resorptieve kwaliteit of een bloemkoolachtige tumor met secretorische kwaliteit (= neuspoliep) in de bijholten- of het neusslijmvlies.
Biologische zin	Met meer slijmvliescellen de geur-brok beter kunnen analyseren of uitscheiden.
Genezingsfase	Normalisering van de functie: bijholte-ontsteking: afbouw van de slijmvliesverdikking of poliepen door schimmels of schimmelbacteriën. Etterig-gele afscheiding. Evt. koorts, nachtzweeten.
Genezingscrisis	Pijn, koudegevoel, evt. rilkooorts.
Therapie	Het conflict is opgelost. Genezing begeleiden. Indien recidiverend: conflict en sporen terugvinden en oplossen.

NEUSBLOEDING

Mogelijke oorzaken

• Tendens tot neusbloeden in de genezingsfase, vooral in de genezingscrisis van een stink- of geurconflict. De helende neusslijmvlies-ulcera bloeden.

• Sterke neusbloeding: Bij het begin van de genezingsfase van een eigenwaardeconflict is het bloed t.g.v. de verwijding van de bloedvaten en door het verminderde aantal bloedlichaampjes vloeibaarder. > Vertraagde bloedstolling, bloedingsneiging.

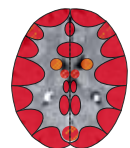
• Verminderd trombocyten-aantal (trombocytopenie) door ZBS van de milt: bloedingsconflict – conflictactieve fase > vertraagde bloedstolling.

Therapie

• Afhankelijk van de oorzaak.

• Bij bloeding: hoofd licht voorover buigen. Neus met duim en wijsvinger 10 min dichtdrukken, nek koel houden.

ZBS REUKSLIJMVLIES



VERLIES OF VERMINDERING VAN HET GEURZINTUIG (hypo- of anosmie)¹

Een verkoudheid leidt tot een tekort aan beluchting van het ruikslijmvlies (regio olfactoria = reukzenuw) in het dak van de neusholtes.

Er bestaat ook een vermindering van het geurzintuig zonder verkoudheid: dit is een conflict dat enkel het reuk-slijmvlies betreft. Om dit conflict gaat het hier.

¹ Zie Dr. Hamer, Tabellenbuch p. 141, 145

Conflict	<p>Stinkconflict: iets niet willen ruiken. <i>"Daar zit een luchtje aan."</i> <i>"Dat stinkt."</i> <i>"De neus ervan vol hebben."</i></p> <p>Of: geurconflict. De geur niet kunnen opnemen. Niet "besnuffelen" wat of wanneer er iets gebeurt. (De hond steekt zijn neus omhoog om de geur te kunnen opnemen, zodat hij het gevaar kan inschatten).</p> <p>Waarschijnlijk heeft dit reukslijmvlies-conflict een territoriumcomponent, wat dit ZBS onderscheidt van het neusslijmvlies. (Territorium-geurconflict.)</p>
Voorbeeld	<ul style="list-style-type: none"> • <i>Een moeder krijgt via de telefoon van haar enige zoon te horen dat hij gaat trouwen met zijn vriendin. Hij kiest ervoor om in kleine kring te trouwen en hij deelt haar mee dat ze pas na het burgerlijke huwelijk uitgenodigd is voor het eten. = Geurconflict: getroffen is het reukslijmvlies. Tijdens het telefoongesprek is er een zurige geur van het groenteafval aanwezig. Twee weken lang heeft de moeder deze zurige geur in de neus. Zij denkt voortdurend dat haar kleding naar deze geur ruikt en vraagt steeds aan anderen of zij die geur ook ruiken = geurparanoïa in de conflictactieve fase. (Hier ligt een zgn. reuk-constellatie aan de basis: zowel links als rechts zit een HH in de reuk-relais van de hersenschors. (Eigen archief)</i>
Conflictactief	<p>Functievermindering van het ruikslijmvlies (hypo- of anosmie) zonder celafbouw. Aromatische stoffen kunnen niet meer of verminderd waargenomen worden. Scherpe geuren zoals ammoniak of azijn kunnen nog wel waargenomen worden.</p>
Biologische zin	Laten vervagen van een ondraaglijke stank.
Genezingsfase	Herstel van het ruikslijmvlies, geen afscheiding.
Genezingscrisis	Plotselinge vermindering van het reukvermogen.
Opmerking	In de constellatie komt het tot ruikparanoïa (vb. kakosmie = het ruiken van vieze geuren).
Therapie	Conflict en sporen achterhalen en zo mogelijk oplossen. Zie ook "snuiven" p 140.

VERKOUDEHEID, GRIEP (virusgriep, influenza, vogelgriep, varkensgriep, nieuwe griep)

In de RG maakt men onderscheid tussen "gevaarlijke, echte griep" (= influenza of virusgriep) en een "onveilige griep". Zware ziektebeelden worden als "echte griep" beschouwd, lichtere processen worden afgedaan als "griepaal infectie" of "verkoudheid".

Vanuit het standpunt van de 5 biologische natuurwetten kijken we alleen naar de symptomen van de patiënt. Bv.:

- **Pijn aan de ledematen** = genezing eigenwaardeconflict.
 - **Verkoudheid** = stink- of geurconflict, genezingsfase.
 - **Keelontsteking**= iets niet willen slikken of iets willen uitspugen: genezingsfase.
 - **Strottenhoofdontsteking** = schrikangst of sprakeloosheidsconflict: genezingsfase.
 - **Vogel-, varkens-, nieuwe griep** zijn WHO-geënceneerde "campagnes".
- Bij "zware griepinfecties", zoals bijvoorbeeld epidemieën, worden door de RG therapiën als Tamiflu of Relenza (celademhalings-blokkerende chemotherapiën), vaccinaties, als ook massa-angst-hypnose ingezet!

STROTTENHOOFD

Het strottenhoofd (larynx) vormt de overgang van de keelholte naar de luchtpijp. Het is opgebouwd uit kraakbeen, spieren en banden en komt bij de man als "adamsappel" duidelijk naar voren.

Het strottenhoofd heeft twee functies:

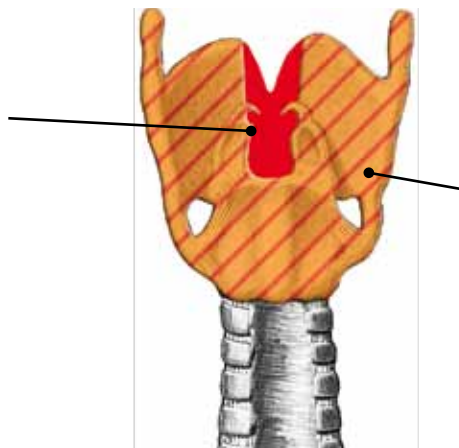
1. Het slikproces: bij het slikken sluit het strotklepje (epiglottis) de luchtpijp af en leidt het de spijsbrij naar de slokdarm.

2. Voortbrengen van geluid: de stembanden zorgen voor de stem- en spraakvorming. ("Je stem laten horen.")

De binnenkant van het strottehoofd is bekleed met platenepitheel. Daaronder liggen dwarsgestreepte en gladde spieren.

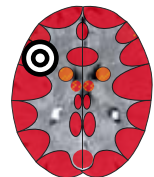
Het is een klein orgaan, maar vanuit de 5 biologische natuurwetten bekeken heeft het een belangrijke functie in de territoriumconflicten.

Strottenhoofdslijmvlies
Schrikangst- of sprakeloos zijn -conflict (sensorisch)



Strottenhoofdspierweefsel
Schrikangst- of sprakeloos zijn -conflict (motorisch)

STROTTENHOOFDSLIJMVLIES



STROTTENHOOFDONTSTEKING (laryngitis), STROTTENHOOFDKANKER (strottenhoofdkanker of -papilloom)¹

Conflict Schrikangst- of sprakeloos zijn conflict, of een territoriumangst-conflict (afhankelijk van de handigheid, het hormoongehalte en voorafgaande conflicten).

Verklaring: men schrikt door een plotseling gevaar of sterk geluid.

Men kan niet luid genoeg roepen of schreeuwen (leraar- en voetbaltrainerconflict).

"Zich dood schrikken." "De woorden blijven in mijn keel steken." "Met stomheid geslagen zijn."

Het schrikangst-conflict is de vrouwelijk-passieve reactie op een bedreiging. Het mannelijke territoriumangst-conflict is de mannelijke reactie (het bronchiaalslijmvlies is hierbij betrokken). (Het mannetje reageert actief met aanvallen, het vrouwtje passief met terugtrekken).

Voorbeelden Voor schrikangst- of sprakeloos zijn conflict: (Vb. voor territoriumangst-conflict: zie p. 150)

→ *Iemand wil in een gesprek dringend iets zeggen, maar durft echter het woord niet te nemen.*

→ *Iemand wordt onder druk gezet met deadlines.*

• *Een zwangere vrouw rijdt met haar auto frontaal op een andere auto. Daarbij wordt ze uit de auto geslingerd. Ze heeft enorme angst haar kind te verliezen. = Schrikangstconflict.*

Afbouw slijmvlies in de actieve fase, herstel in de genezingsfase =

strottenhoofdontsteking. (Zie Gisela Hompesch, "Meine Heilung von Krebs" p. 57)

¹ Zie Dr. Hamer, Tabellenbuch p. 124

- Iemand wordt via de telefoon verrast door slecht nieuws = schrikangst-conflict. (Eigen archief)
- De echtgenoot van een 60-jarige gehuwde linkshandige gepensioneerde patiënte heeft al jaren hartklachten. De laatste maanden worden deze echter steeds erger. Hij vraagt voortdurende zorg van de vrouw. Zij voelt zich echter door haar echtgenoot van haar persoonlijke vrijheid beroofd en ingeperkt in haar tijdsindeling. = Schrikangst- of territoriumangst-conflict. Het probleem is dat hij daadwerkelijk steeds hulpbehoevender wordt en niet meer alleen gelaten kan worden. Haar "ruimte" wordt steeds kleiner. Wanneer de man voor enkele weken opgenomen wordt, komt de patiënte in genezing > strottenhoofdontsteking en -vernauwing. (Eigen archief)
- Vier jaar geleden geeft een ondernemer (= patiënt) zijn firma over aan een opvolger. Hij doet maar mondjesmaat afstand van het bedrijf, want zijn levenswerk ligt hem na aan het hart. Op een dag benadert een zakenpartner die 30 jaar met hem heeft samengewerkt de patiënt en deelt hem mee dat hij de samenwerking aan het einde van het jaar wil beëindigen. = Schrikangstconflict (strottenhoofd), territoriummarkerings-conflict (urineblaas) en brokconflict (darm). Vier dagen later komt hij in genezing doordat hij zichzelf ervan overtuigt: "Het is niet meer mijn firma, het gaat mij niet meer aan, ik heb geen schuld hieraan, ik maak me hierover niet meer druk!" (Zie : www.germanische-heilkunde.at/index.php/erfahrungsberichte)

Weefsel	Strottenhoofdslijmvlies - Ectoderm.
Conflictactief	Celafbouw in het platenepitheel-slijmvlies van het strottenhoofd of de stembanden. De stem is mogelijk zwak of veranderd. De conflictactieve fase verloopt meestal zonder symptomen. Geen pijn.
Biologische zin	Vergroting van de doorgang van het strottenhoofd. Hierdoor kan beter lucht ingeademd worden.
Genezingsfase	Herstel strottenhoofdslijmvlies. = Strottenhoofdontsteking of -kanker: zwelling, roodheid, pijn. Verandering van de stem, rauwe stem, heesheid of stemverlies. Sterke zwelling met bemoeilijkte inademing bij het Syndroom. Hoest wegens "genezingsjeuk".
Genezingscrisis	Hoestaanvallen wanneer ook de strottenhoofdspierweefsel mede betrokken is. Pijn, koudegevoel, evt. rilkoofts.
Opmerking	Strottenhoofdkanker wordt gediagnostiseerd in de genezingsfase. Meestal met Syndroom.
Therapie	Het conflict is opgelost, genezing begeleiden. Indien wederkerend: conflict en sporen achterhalen en oplossen. Affirmatie: "Ik ben gelaten en vertrouw op mijn goddelijke leiding." "Volgende keer zeg ik het rechtuit!" Wandelen in de koude lucht. Kompressen met kwark of zoutwater. Schüssler-zouten : Nr. 3, 4, 8.

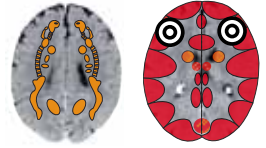
WRATTEN OP DE STEM BANDEN (stembandpoliepen)

Zelfde ZBS als hierboven.

Hoofdsymptoom voor stembandpoliepen is aanhoudende heesheid, vaak vergezeld met irriterende hoest.

Fase	Recidiverend conflict of hangende genezing: overmatig weefselherstel van het platenepitheel-slijmvlies > groei van stembandpoliepen.
Therapie	Conflict en sporen achterhalen zodat aan de hangende genezing een einde komt. Evt. operatieve verwijdering indien er na de conflictoplossing niets is veranderd.

ZBS STROTTENHOOFDSPIEREN



VERNAUWING STROTTENHOOFD (astma laryngeale)¹

Bij strottenhoofd-astma is voornamelijk het inademen bemoeilijkt. Dit leidt tot versterkt en verlengd inademen.

Het ZBS van de strottenhoofdspieren (musculatuur) is vaak verbonden met het ZBS van het strottenhoofdslijmvlies. Bij deze koppeling ziet men tegelijkertijd een strottenhoofdontsteking met astma.

Conflict	Motorisch schrikangst- of sprakeloosheidsconflict of een territorium-angstconflict met een actief conflict in de tegenovergelegen hersenschorsheft. (Vb. zie p. 146)
Weefsel	Strottenhoofdspierweefsel (dwarsgestreepte spieren) - Hersenschors - Ectoderm (bezenuwing = innervatie) en Medulla - Mesoderm (voeding spieren).
Conflictactief	Hersenschors-gestuurde beperking van de bezenuwing > motorische verlamming. Gelijktijdig medulla-gestuurde celafbouw van de strottenhoofdspierweefsel (spiernecrose) > spierzwakte. Als resultaat hiervan: verzwakte stem (meestal ongemerkt). Vaak ook gekoppeld aan de afbouw van strottenhoofdslijmvlies.
Biologische zin	Verwijding van het lumen van het strottenhoofd door ontspannen strottenhoofd-spierweefsel: beter lucht kunnen opnemen.
Genezingsfase	Herstel van de strottenhoofdspierweefsel en de bezenuwing. Meestal gelijktijdig met strottenhoofdontsteking.
Genezingscrisis	Strottenhoofd-astma-aanval: hoestkrampen of continue spanning van de strottenhoofdspierweefsel, gedurende enkele minuten tot enkele dagen. Koudegevoel.
Opmerking	Een astma-aanval vindt alleen plaats als er in de tegenoverliggende rechter hersenschorsheft een conflict actief of in genezingscrisis is (= constellatie). Het komt tot een "staticus astmaticus" wanneer het bronchiaal-spierweefsel-relais (rechter hersenschorsheft) gelijktijdig met het strottenhoofd-spierweefsel-relais (linker hersenschorsheft) in genezingscrisis is. Bij allergische strottenhoofdistma wordt door een spoor (= in RG: "allergenen") het conflict kort weer opgestart. In de genezingscrisis komt het dan weer tot een astma-aanval.
Therapie	Het conflict is opgelost, genezing begeleiden. Affirmaties: <i>"Ik ben rustig en gelaten en vertrouw op mijn innerlijke leiding!"</i> Wandelen in de koude lucht. Ramenas raspen of uithollen, bruine suiker of honing er in doen en het sap dat hieruit ontstaat drinken. Thee: hibiscus, framboosblaadjes, sleutelbloem, klein hoefblad. Bachbloesems: Rescue druppels EFT: tijdens de genezingscrisis tikken op de angst voor de benauwdheid (als "EHBO").

STROTTENHOOFDONTSTEKING MET HOESTEN - BLAFHOEST (kroep = difterische laryngitis, pseudokroep = subglottische stenoserende laryngitis)

Zelfde ZBS als hierboven (conflict-constellatie!)

¹ Zie Dr. Hamer, Tabellenbuch p. 124

Kroep en pseudokroep onderscheiden zich in de RG doordat bij "echte kroep" een difterie-bacterie aangetoond kan worden. Door de 5 biologische natuurwetten weten we dat deze bacterie ook bij zgn. pseudokroep aangetoond kan worden.

Therapie Zie boven. Let op: de meeste synthetische hoestsiropen bevatten het morfine-derivaat codeïne!

Difterie

Volgens de RG wordt difterie veroorzaakt door het gif van de *Corynebacterium Diphtheria*. Het ziektebeeld omvat meerdere symptomen: strottenhoofd-, keel-, neus-, en amandelontsteking, lymfeklierzwellings, koorts.

De diagnose "difterie" brengt ons niet verder. Zinvoller is het om de symptomen in acht te nemen en aan de hand daarvan de conflicten op te sporen.

Fase: één of meerdere verschillende ZBS-en in **genezing**.

LONGEN, BRONCHIËN, LUCHTPIJP

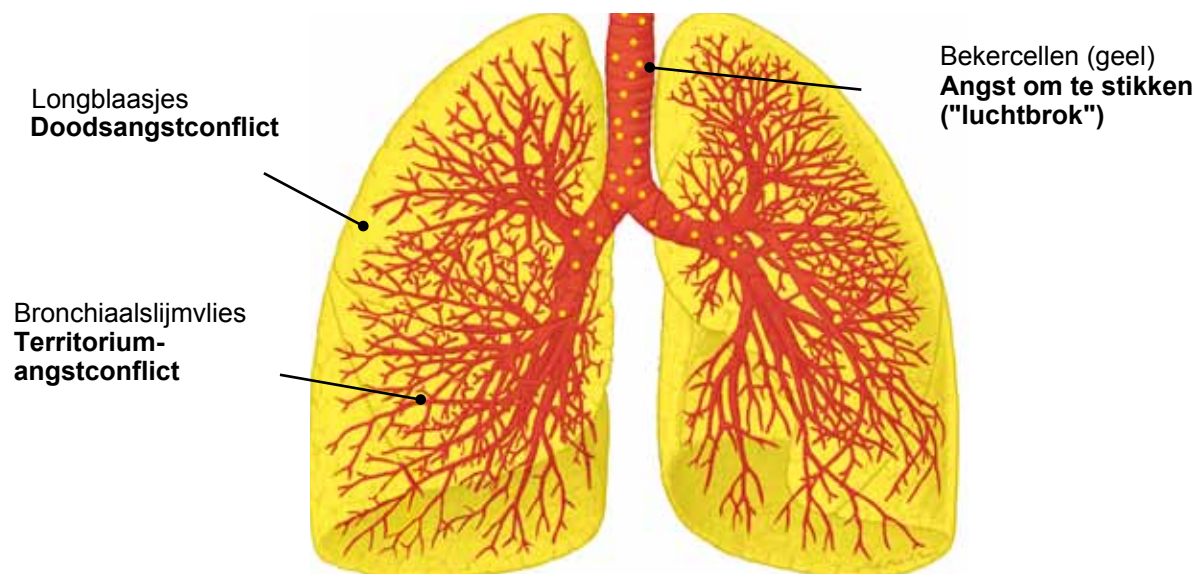
De longen (pulmo) vullen met hun beide vleugels de gehele borstholte. Ze zijn omkleed met de 2 longvliezen (viscerales peritoneum). De 2 longen zijn door de luchtpijp (trachea) en de beide hoofd-bronchiën met elkaar verbonden.

De rechterlong bestaat uit drie longkwabben (lobuli) en de linkerlong heeft er twee. De kleinste eenheid van de longen zijn de endodermale longblaasjes (alveoli), die tezamen een ademoppervlak vormen van 80 – 100 m².

In deze longblaasjes vindt de opname plaats van O₂ en de afgifte van CO₂.

Luchtpijp en bronchiën zijn kraakbeen-spierbuizen die binnenin met ectodermaal platenepitheel bekleed zijn. Zij behoren tot de hersenschors-gestuurde territorium-gebieden.

De endodermale slijm-producerende beercellen zitten overal in de luchtwegen en bronchiën en zorgen voor de bevochtiging van de luchtwegen.



Afbeelding in navolging van de grafiek van Dr. Hamer, Wetenschappelijke Tabel van de Nieuwe Geneeskunde, omslag p. 3, Amici di Dirk Verlag

ZBS LONGBLAASJES



LONGKANKER (alveolair adenocarcinoom), LONGTUBERCULOSE (TBC), LONGONTSTEKING (schimmel-, pneumocystis-carinii-, staphylococcon-Friedländer-, legionella-, of alveolaire pneumonie), LONGABCES¹

Zonder eten of drinken kan men betrekkelijk lang overleven. Zonder lucht zijn we echter binnen 3 minuten dood. Geen lucht kunnen opnemen staat in de natuur gelijk met het einde. Daarom zijn het de longblaasjes die bij een doodsangst een ZBS starten.

Conflict	Doodsangst, angst om te sterven of angst voor de dood.
Voorbeelden	<p>→ Vaak door diagnose- of prognoseschokken: "Deze tumor is zeer kwaadaardig! Met chemotherapie kunnen we de groei nog remmen".</p> <ul style="list-style-type: none"> • Een 11-jarige jongen deelt met zijn zus een slaapkamer in het ouderlijk huis. Als jongste moet hij genoeg nemen met het bed dat bij de deur staat. De 24-jarige oudere broer is echter alcoholist. Hij woont nog thuis. De hele familie is bang wanneer hij dronken naar huis komt, omdat hij dan zeer agressief en onberekenbaar is. Op een nacht komt hij weer dronken thuis en gaat met een keukenmes naar de jongste. = Doodsangstconflict. De jongen kan nadien moeilijk tot rust komen en mag daarom soms 's nachts bij de ouders in het bed slapen. Telkens opnieuw komt het tot een gevaarlijke situatie met de oudste broer. Ook de ouders zijn aan hem overgeleverd. Om zich te beschermen wordt er afgesproken dat het licht als signaal in het hele huis wordt aangedaan wanneer de oudste broer thuis komt. Wanneer de jongen 15 is, gaat de oudste broer in Zwitserland werken. = Conflictoplossing. Er wordt een open longtuberculose gediagnostiseerd. = Genezingsfase. De jongen wordt wegens "acuut besmettingsgevaar" ver van huis in een verpleeghuis opgenomen. Hij voelt zich moederziel alleen. Zijn gewicht stijgt tot 85 kg. (waterophoping wegens actief existentieconflict. (Eigen archief) • Een jonge, sterke man is niet-roker en hobbyduiker. Wanneer zijn beste vriend een ongeluk krijgt (deze krijgt een plotse longembolie bij het duiken en sterft in de armen van de patiënt) lijdt de patiënt een doodsangstconflict voor zijn vriend. Er groeit één afzonderlijke longtumor, omdat het om iemand anders gaat en niet om hemzelf. Na een maand met voortdurende ademnood wordt in de RG een carcinoom gediagnostiseerd. (Zie Claudio Trupiano, Danke Dokter Hamer, p. 180) • Geval "Olivia": Een redacteur van een TV-programma zit Olivia achterna. Aan de zijde van Dr. Hamer lopend roept hij tegen beiden: "Meneer Hamer, wat gaat u doen, wanneer Olivia overmorgen sterft?" - Olivia lijdt daarbij een doodsangstconflict. (Zie Pilhar, Olivia - Tagebuch eines Schicksals)
Weefsel	Longblaasjes - Endoderm.
Conflictactief	Fuctieverhoging, celvermeerdering in de longblaasjes. Groei van een longtumor. (Alveolair-adenocarcinoom) van de opnemende (zuurstofresorptieve), of de afgevende (koolzuur of excretorische) kwaliteit, meestal zonder symptomen.
Biologische zin	Met meer longblaasjes kan de lucht beter opgenomen worden > verbetering van de gasuitwisseling. Beter overlevingskans bij luchttekort.
Genezingsfase	De normale biologische afloop is een tuberculeuze verkazende tumorafbouw door de tuberkelbacil. = LongTBC. In de RG: longontsteking, longabcès. > Ophoesten van bloederig slijm of bloed (haemoptoe), koorts en sterk nachtzweeten, mondgeur.

¹ Zie Dr. Hamer, Tabellenbuch p. 21

Na de celafbouw blijven er cavernes in de longen. Indien er geen schimmels of schimmelbacteriën aanwezig zijn, wordt de tumor met bindweefsel ingekapseld en afgesloten van de stofwisseling.

Genezingscrisis	Sterke pijn, rilkoorts.
Opmerking	Bij doodsangst om anderen ontstaat er één afzonderlijke (solitaire) longtumor. Bij doodsangst om zichzelf vormen zich meerdere (multipiele) longtumoren.
Therapie	Conflict en sporen achterhalen en zo mogelijk reëel oplossen indien het conflict nog niet is opgelost. TBC is geen ongevaarlijke zaak. Het longweefsel verliest tijdelijk aan stabiliteit. De tumorgebieden "vallen uit elkaar". Tijdens de genezingsfase: veel rust, geen inspanning, ten minste zo lang als het nachtzweeten duurt. Affirmaties : <i>"Ik heb de verbanden begrepen. Ik heb geduld en vertrouw de natuur. Alles wordt weer goed!"</i> Zuivere, volwaardige voeding.

DEGENERATIE VAN LONGWEEFSEL (longemfyseem)

Zelfde ZBS als hierboven.

Bij longemfyseem is het gasuitwisselingsoppervlak (door verharding van het longweefsel) verminderd.

Daardoor komt het tot chronische ademnood (dyspnoe) en zuurstoftekort (hypoxie).

Fase	Recidiverend conflict: eindtoestand na recidiverende helingsfasen. Wanneer longtumoren afgebouwd worden, blijven cavernen (holten) er. (Op een röntgenfoto zichtbaar als ringschaduwen). Bij voortschrijdend longemfyseem verliezen steeds meer longblaasjes hun gasuitwisselingsfunctie.
Therapie	Conflict en sporen achterhalen en zo mogelijk oplossen zodat een einde komt aan het ZBS. Affirmaties: <i>"Ik ben veilig." "Het gevaar is voorbij." "Het is veilig!"</i> Ademoefeningen, strechoefeningen, yoga.

LONGEN: LYMFENOOVERGROTING EN BINDWEEFSELKNOBBELS (long-sarcoïdose, Morbus Boeck)

Zelfde ZBS als hierboven. (Zie p. 150-151)

Volgens de RG gaat het hier om een systemische aandoening met de longen als voornaamste getroffen orgaan.

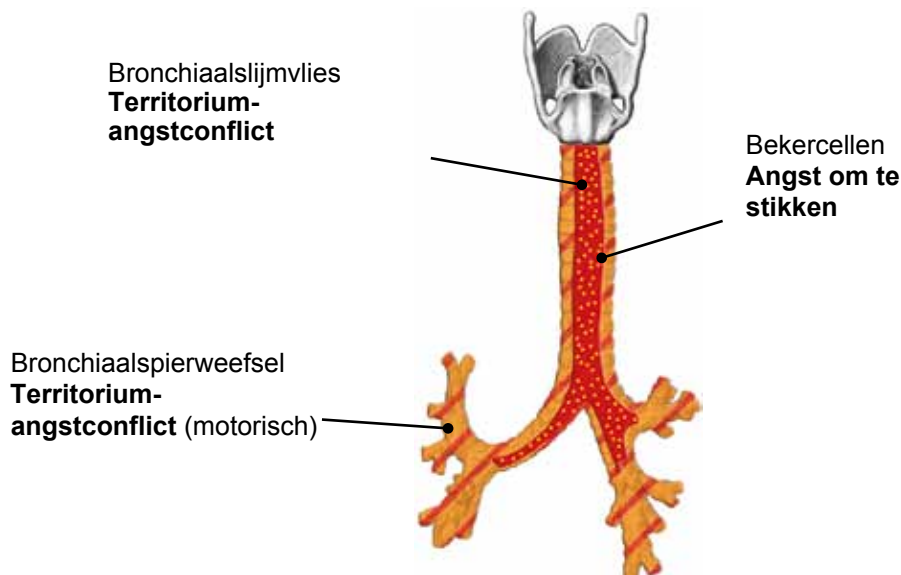
Vanuit het oogpunt van de 5 biologische natuurwetten bestaan zulke systeemziekten niet. Lymfeknoopvergroting aan de basis van de longen wijst op een genezingsfase. (In de RG: sarcoïdose stadium 1)

Omvorming van longweefsel naar bindweefsel wijst op een recidiverend gebeuren. (In de RG: sarcoïdose stadium 3)

Voorbeeld	<ul style="list-style-type: none"> • Een student rijdt met zijn fiets door het rode licht en wordt bijna door een auto omver gereden. Er gebeurt niets, maar voor één moment denkt hij: "Mijn leven is voorbij" = doodsangstconflict. Het conflict recidiveert dagelijks omdat hij elke dag opnieuw over dit kruispunt rijdt. Na 2 jaar gaat hij naar een arts, omdat hij bij belasting zwaar ademt en moet hoesten. Diagnose: longsarcoïdose. Hij wordt met 35 mg cortisone/dag behandeld, maar het longvolume blijft slechts 70 %. Het conflict lost op wanneer hij de 5 biologische natuurwetten leert kennen en dit kruispunt vermijdt. De sarcoïdose herstelt zich helemaal.
-----------	--

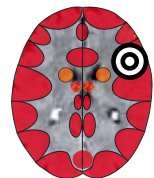
(Zie: www.germanische-heilkunde.at/index.php/erfahrungsberichte.)

Fase	Recidiverend conflict betreffende de longblaasjes > vorming van bindweefsel.
Opmerking	Het is mogelijk dat de diagnose "sarcoïdose" ook op grond van meerdere bronchiën-vernauwingen wordt gesteld (waarachter een recidiverend territoriumangst-conflict ligt).
Therapie	Conflict en sporen achterhalen en zo mogelijk reëel oplossen, zodat aan het recidiverend conflict een einde komt. Affirmaties: zie hierboven. Ademoefeningen, gymnastiek.



Afbeelding in navolging van de grafiek van Dr. Hamers omslag van de Wetenschappelijke Tabel van de Nieuwe Geneeskunde, omslag p.3 links onder, Verlag Amici di Dirk

ZBS BRONCHIAAL- EN LUCHTPIJPSLIJMVLIES



BRONCHIAAL TUMOR (bronchiën-platenepitheelcarcinoom, ulcererend bronchiaalcarcinoom)¹

Conflict	Territorium-angstconflict of schrikangstconflict (afhankelijk van handigheid, hormoongehalte en eerdere conflicten).
Opmerking	Men is bang zijn territorium (bv. partner, z'n werk) een plaats in het territorium (bv. positie, rang) te verliezen. Er is nog niets gebeurd, maar men kan het gevaar wel bespeuren. Men maakt zich grote zorgen - "de alarmklokken luiden!" Men is zeer bang. Het territoriumangst-conflict is de mannelijke actieve reactie op een bedreiging van het territorium.

¹ Zie. Dr. Hamer, Tabellenbuch p. 111

Voorbeelden	<p>Het schrikangstconflict is de vrouwelijk-passieve reactie daarop. (Het mannetje reageert met aanvallen, het vrouwtje reageert met passief terugtrekken.)</p>
	<p>Voor een territoriumangst-conflict: (Voorbeelden voor een schrikangstconflict: zie p. 146.)</p>
	<ul style="list-style-type: none"> • <i>Een vrouw heeft een man die geregeld vreemd gaat. Zij is er nooit zeker van of hij haar niet weer opnieuw bedriegt. = Territoriumangst-conflict met celafbouw in de bronchiën in de conflictactieve fase. Ze komt in de genezingsfase wanneer ze van hem scheidt en een andere man leert kennen die ze erg bemint. Van deze nieuwe partner is ze zeker dat hij trouw is. > Wederopbouw van het bronchiënslijmvlies. = Bronchitis of bronchiaal ca. (Zie Ursula Homm, Lebensmittelheilkunde für die Neue Medizin, p. 38)</i>
	<ul style="list-style-type: none"> • <i>Een vader is te werk gesteld in een klein installatiebedrijf en over 2 jaar gaat hij met pensioen. Hij heeft een goede vriendschappelijke relatie met zijn chef. Er is echter een nieuwe collega met wie hij het niet kan vinden. Deze verhouding wordt steeds slechter en de patiënt is bang dat hij ontslagen zal worden. Dit zou voor hem zeer erg zijn omdat hij nog twee jonge dochters heeft die verder willen studeren en hij is bang dat hij op zijn leeftijd geen nieuwe baan meer kan vinden. = Territorium-angstconflict. Vlak voor zijn pensionering, twee jaar later, lost zijn angst voor zijn baan op. Hij begint te hoesten en hij denkt een bronchitis te hebben. Wanneer de klachten niet beter worden, laat hij een röntgenopname van zijn longen maken. De diagnose luidt: "bronchiaalcarcinoom". Daardoor lijdt hij een doodsangstconflict. De patiënt sterft uiteindelijk na alle mogelijke therapieën. (Vgl. Claudio Trupiano, Danke Doktor Hamer, p. 327)</i>
	<p>→ <i>Vaak bedreiging van het "tijd-territorium". Bv. iemand wordt onder tijdsdruk gezet, of zijn tijd wordt hem afgenomen.</i></p>
	<ul style="list-style-type: none"> • <i>Een 26-jarige linkshandige man runt met een vriend een klein bedrijf. Mettertijd ontstaan er heftige botsingen over de regeling rond aanwezigheid. De patiënt wil zijn tijd indelen in een flexibel, bedrijfsgeörienteerd rooster. Zijn zakenpartner wil echter een strak dienstrooster. = Territoriumangst-conflict betreffende het strottenhoofd (linkshandige man). Wanneer het partnerschap na een ruzie wordt ontbonden en de patiënt zijn werkuren zelf kan indelen, lijkt het conflict opgelost. Later blijkt dat hij nog een spoor heeft: telkens wanneer hem een tijdslimiet wordt opgelegd, reageert hij met een territorium-angstconflict. Wanneer de termijn dan achter de rug is, heeft hij de volgende dag een ontstoken strottenhoofdslijmvlies en een "rauwe" stem. = Genezingsfase (Eigen archief)</i>
	<ul style="list-style-type: none"> • <i>Een 47-jarige moeder met twee kinderen heeft sinds 30 jaar een "beste vriendin" die ze twee maal per week ziet. Sinds een half jaar trekt deze vriendin zich echter terug uit het contact. Na meerdere tevergeefse contactverzoeken houdt de patiënte teleurgesteld op met haar pogingen om het contact te herstellen. = Territorium-angstconflict: de vriendin loopt uit mijn territorium. Ze komt in genezing wanneer haar vriendin op haar verjaardig weer contact opneemt om de zaak uit te praten. Nu kan ze deze zaak innerlijk afsluiten. Een week later krijgt ze een longontsteking. Wanneer de antibiotica niet aanslaan, wordt een bronchoscope gemaakt en krijgt ze de diagnose van een bronciaalcarcinoom. (Eigen archief)</i>
Weefsel	Bronchiën - Platenepitheel - Ectoderm.
Conflictactief	Celafbouw van het bronchiaal slijmvlies, meestal ongemerkt. Het getroffen gebied kan gaan van de luchtpijp tot de kleinste vertakkingen in de bronchiën. > in RG: bronchiaal-ca.
Biologische zin	Door celafbouw vergroot de doorsnee. Daardoor kan beter en meer lucht ingeademd worden om het territorium beter te kunnen verdedigen.
Genezingsfase	Wederopbouw van het bronchiaal- of luchtpijpslijmvlies (= bronchiale ontsteking of bronchitis), longontsteking, bronchiaal kanker: zwelling, roodheid, hoesten, evt. bloederig slijm ophoesten.

Sterke zwelling met ademmoeilijkheden bij het Syndroom. Door het Syndroom kan een gehele longsectie tijdelijk van de ademstroom afgesneden zijn. (= Tekort aan beluchting = beluchtings-atelectase). Vanaf het moment dat de zwelling wegtrekt, opent de luchtweg zich weer waardoor de atelectase ook verdwijnt. Langer durende bronchitis door recidieven of sporen.

Genezingscrisis	Hoesten of hoestkrampen omdat het bronchiaalspierweefsel mede betrokken is. Rilkoorts.
Opmerking	Een bronchus-ca wordt gewoonlijk in de genezingsfase gediagnostiseerd. Vaak in combinatie met het syndroom.
Therapie	Het conflict is opgelost. Genezing begeleiden. Zie ook bij geneesmiddelen van de longen.

ONTSTEKING VAN DE BRONCHIËN (bronchitis)²

Zelfde ZBS als hierboven.

Fase	Genezingsfase: wederopbouw van het platenepitheel-slijmvlies, pijn, vernauwing van de bronchiën (stenose) of afsluiting (atelectase) door genezingszwelling, ademgeruis (stridor), ophoesten van bloederig slijm (sputum). Hoesten. = Genezingscrisis van het bronchiaalspierweefsel. Hoesten heeft als doel het slijm naar boven te brengen.
Opmerking	Bij recidiverende conflicten (hangende genezing), spreekt men in de RG van "chronische hypertrofische bronchitis". - Evengoed kan er een "bronchiaal carcinoom" gediagnostiseerd worden, indien een röntgenfoto van de longen wordt gemaakt. Bij recidiverende conflicten met langere conflictactieve fasen kan de diagnose in de RG "chronische destructieve bronchitis" luiden (afbouw van de wandstructuren).
Therapie	Het conflict is opgelost, genezing begeleiden. Zout water inhaleren. Zie ook geneesmiddelen van de longen.

VERZAKKINGEN VAN DE BRONCHIËN (bronchiëctasen)

Zelfde ZBS als hierboven. (Zie p. 152-153)

Volgens de RG worden bronchiëctasen veroorzaakt door afbouw van de steunstructuren van de bronchiaalwand. Dit als gevolg van recidiverende ontstekingen. Symptomen: 's morgens ophoesten van grote slijmhoeveelheden.

Fase	Recidiverend - hangend actief conflict met lokale celafbouw in het bronchiaal slijmvlies. > verzakking door verdunning van het slijmvlies. In de tussentijdse genezingsfasen volgt verslijming en hoesten in de genezingscrisis.
Therapie	Conflict en sporen achterhalen en zo mogelijk reëel oplossen om recidieven te stoppen. Zie ook bij geneesmiddelen voor de longen.

LUCHTPIJPONTSTEKING (tracheïtis), LUCHTPIJKANKER (tracheaal platenepitheelcarcinoom)*

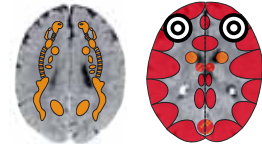
Zelfde ZBS als hierboven. (Zie p. 152-153)

Het slijmvlies van de luchtpijp behoort conflictmatig bij de bronchiën.

Weefsel	Luchtpijp - Platenepitheel - Ectoderm.
---------	--

2 Zie Dr. Hamer, Tabellenbuch p. 111

Fase	Genezingsfase: herstel van het platenepitheel-slijmvlies. Pijn achter het borstbeen, evt. luchtpijpvernauwing (tracheastenose) door genezingszwelling, vooral bij het Syndroom. Wanneer de celafbouw lang en intensief was, kan ook de genezingsfase lang duren. In dit geval kan luchtpijpkanker gediagnostiseerd worden. Hoesten in de genezingscrisis.
Therapie	Het conflict is opgelost. Genezing begeleiden. Zie ook geneesmiddelen van de longen.



ZBS BRONCHIAALSPIERWEEFSEL

VERNAUWING VAN DE BRONCHIËN (astma bronchialis) ONTSTEKING VAN DE BRONCHIËN MET KRAMPEN (spastische bronchitis)¹

Bij bronchiaal astma is het uitademen bemoeilijkt > verlengd en versterkt uitademen. Wanneer het slijmvlies + het spierweefsel er beide bij betrokken zijn, ziet men gelijktijdig een ontsteking + een vernauwing van de bronchiën.

Conflict Territorium-angstconflict of schrikangst (of sprakeloosheids)-conflict in de genezingscrisis (afhankelijk van handigheid, hormoongehalte en voorgaande conflicten) + een actief conflict of de genezingscrisis van de tegenoverliggende linker hersenschorszijde. (Territorium-angstconflict). (Conflictverklaring zie p. 152.)

- Voorbeelden**
- *Een 33-jarige patiënt was als kind regelmatig aanwezig bij de zware ruzies van zijn ouders. Na verloop van tijd scheiden de ouders. = Territorium-angstconflict (bronchiën) + schrikangstconflict (strottenhoofd) + een stinkconflict (neusslijmvlies). Bij deze 3 conflicten is er een celafbouw in de conflictactieve fase en een herstel van weefsel in de genezingsfase. De patiënt heeft meerdere sporen: vochtigheid, vochtige warme lucht, ruzie, scheidingen en disharmonie activeren de conflicten. Door deze sporen komt hij telkens kort in conflictactiviteit en daarna weer in de genezing met symptomen van astma en snotteren. (Eigen archief)*
 - *Een 60-jarige rechtshandige gepensioneerde met twee volwassen kinderen heeft sinds zijn 18^e levensjaar een kattenallergie. Telkens wanneer hij langer dan een half uur in de buurt van een kat verblijft, vernauwen de bronchiën zich en kan hij niet meer doorademen, ofschoon hij erg van katten houdt. Hij herinnert zich het oorzakelijke conflict dat 40 jaar daarvoor gebeurd is. Zijn lievelingskat stal vaak eten van de tafel. Op een keer betrapt zijn moeder de kat en slaat haar zo erg dat ze zich in de kelder terugtrekt en zich voortaan door niemand van de familie meer laat aanraken, behalve door hem. = Territorium-angstconflict. Hij gaat steeds naar de kelder en streelt dan zijn geliefde kat. Dan likt zij hem uit dankbaarheid aan de slaap. Later sterft de kat. De patiënt heeft een basaliom (een van de meest voorkomende soorten van huidkanker) precies op die plaats waar de kat hem likte = een 40 jaar hangend scheidingsconflict. - Het huidcontact met de kat is afgebroken. Opmerking: de kattenallergie van de patiënt is zoals alle allergieën gebaseerd op een spoor. Voor het onderbewustzijn van deze man zijn katten een alarmsignaal: let op, er kan iets ergs gebeuren, zoals destijds. > Start van een bronchiaal ZBS. Verslapping van het bronchiaal spierweefsel in de actieve fase. > Verkramping in de genezingscrisis. > in de RG: "astma". (Eigen archief)*

¹ Zie Dr. Hamer, Tabellenbuch p. 111, 112

Weefsel	Bronchiaal spierweefsel : Hersenschors - Ectoderm (innervatie) en Medulla - Mesoderm (voeding), meestal gekoppeld aan het bronchiaal slijmvlies - Ectoderm.
Conflictactief	Hersenschors + Medulla - gestuurde celafbouw van het bronchiaal spierweefsel (spier necrose) > spierzwakte. Gelijktijdige hersenschors-gestuurde beperking van de bezenuwing > motorische verlamming indien gekoppeld conflict: gelijktijdige afbouw van het bronchiaal slijmvlies. Al deze veranderingen verlopen symptomeloos in de conflictactieve fase.
Biologische zin	Vergroting van het lumen van de bronchiën door "ontspannen" bronchiaal spierweefsel > hierdoor is betere en snellere luchtopname mogelijk.
Genezingsfase	Herstel van het bronchiaal spierweefsel en de bezenuwing, irriterende hoest (jeuk). Bij koppeling gelijktijdige ontsteking van het slijmvlies van de bronchiën met ophoesten van slijm.
Genezingscrisis	Bronchiaal astma-aanval: hoestkramp, verlengd uitademen en naar lucht happen: gedurende enkele minuten tot max. 3 dagen. Vernauwing van de bronchiën of luchtpijp, evt. met brom-geruis (stridor trachealis) bij het ademen.
Opmerking	Het komt tot een aanval wanneer de tegenoverliggende linker hersenschorschelft conflictactief is of in genezingscrisis. Alleen deze constellatie maakt een astma-aanval mogelijk. De gevaarlijke toestand van de "staticus astmaticus" kan slechts ontstaan wanneer het strottenhoofd-spierweefsel (linkerzijde hersenschors) gelijktijdig met het bronchiaal-spierweefsel (rechterzijde hersenschors) in de genezingscrisis is. Dr. Hamer beschrijft dat er vroeger veel meer longontstekingen met zware helingscrises voorkwamen dan vandaag. Vandaag ziet men veel meer astmapatienten. Dat komt omdat tegenwoordig veel meer mensen "geconstelleerd" zijn. Bij allergisch bronchiaal-astma wordt telkens door een spoor (RG: "allergenen") het conflict kort weer opgestart.
Therapie	Conflict en sporen achterhalen en zo mogelijk reëel oplossen. Affirmatie: " <i>Ik ben veilig!</i> " " <i>Ik ben geborgen!</i> " Adem oefeningen, dansen, zingen.

KINKHOEST (pertussis)

Volgens de RG wordt kinkhoest veroorzaakt door de bacterie Bordetella Pertussis en wordt tot de kinderziekten gerekend. Kinkhoest kan zowel afkomstig zijn van de strottenhoofd- als van het bronchiaal-spierweefsel.

- **Oorzaken strottenhoofd: genezingscrisis** van het strottenhoofdspierweefsel of irriterende jeuk van het strottenhoofdslijmvlies in de genezingsfase = schrikangstconflict (Zie p. 146)
- **Oorzaken bronchiën: genezingscrisis** van het bronchiaalspierweefsel of jeuk van het bronchiaalslijmvlies in de genezingsfase = territoriumangst-conflict (zie hierboven).

Hoesten is in beide gevallen biologisch zinvol: het ontstekings-slijm naar boven te brengen.

Kinkhoest-aanvallen zijn in combinatie met het syndroom bijzonder ernstig.

Therapie

- Het conflict is opgelost. Genezing begeleiden.
- Bij aanval: rechtop staan, de koelte opzoeken, koude dranken
- Bij recidiverend conflict: adem oefeningen, zonnebaden, sauna, infraroodcabine, vochtige borstkompressen.

ZBS BEKERCELLEN



BEKERCELTUMOR (adeno-ca), EXTREME SLIJMVORMING IN DE BRONCHIËN (chronische obstructieve bronchitis)¹

Bekercellen zijn vanuit de evolutie gezien afkomstig van de oude (endodermale) darmslijmvliesklieren. Ze zorgen voor de inslijming en de bevochtiging van de luchtwegen.

Conflict	Brokconflict: de lucht niet kunnen aanzuigen of kunnen bevochtigen. Angst om te stikken: <i>"Ik krijg geen lucht!" "Ik vecht om lucht!"</i>
Voorbeelden	<ul style="list-style-type: none"> → <i>Een zuigeling stikt bijna omdat er een kussen voor zijn mond en neus ligt. = Angst om te stikken. Celgroeit in de bekerzellen in de conflictactieve fase en celafbouw in de genezingsfase.</i> → <i>De navelstreng van een pasgeborene wordt te snel doorgesneden > tekort aan zuurstof voor de baby!</i> → <i>Iemand gelooft te stikken tijdens een astma-aanval.</i> → <i>Iemand is blootgesteld aan een extreem stofrijke omgeving of een omgeving waar veel rook is of gassen zijn. (Brand, stof op de werkplek, steenslijperij, enz.)</i>
Weefsel	Bekercellen - Endoderm
Conflictactief	Functieversteviging, celtoename van de bekerzellen (bekerceltumor) = in RG: chronische obstructieve bronchitis, intrabronchiaal bekercel-adeno-carcinoom, bekercelhyperplasie. Verslijming van de bronchiën door verhoogde slijmproductie.
Biologische zin	Betere ademhaling of stof-uitscheiding door meer bronchiaal slijm.
Genezingsfase	Normalisering van de functie. Wanneer schimmels of schimmelbacteriën (mycobacteriën) aanwezig zijn: tuberculeus verkazende afbouw van de kleine bekerceltumortjes. Ophoesten van geel, etterig slijm, koorts, nachtzweeten, mondgeur.
Opmerking	Volgens Dr. Hamer komt dit ZBS zelden voor. Soms moeilijk te onderscheiden van gewone bronchitis (territorium-angstconflict) waar ook de slijmproductie verhoogd is. Het onderscheid zit hem in de schimmelbacteriën die door een laboratorium aangetoond kunnen worden. Dit ZBS verklaart ook waarom astmapatiënten, die regelmatig bang zijn om te stikken, vaak een extreme slijmproductie hebben.
Therapie	Conflict en sporen achterhalen en zo mogelijk reëel oplossen.

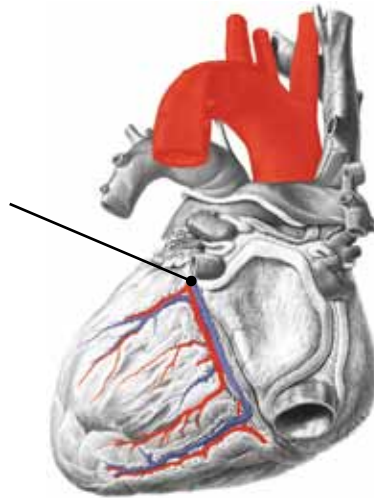
TAAISLIJMZIEKTE (mucoviscidosis)

Zelfde ZBS als hierboven.

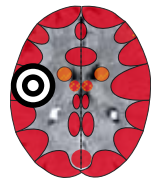
Fase	Hangende genezing met meestal recidieven in de zuigelingenperiode. > Telkens worden meer en meer bekerzellen in bindweefsel omgebouwd. Daardoor kan er nog weinig slijm geproduceerd worden of de slijmproductie komt volledig stil te liggen = mucoviscidose.
Therapie	Conflict en sporen achterhalen en zo mogelijk oplossen opdat aan de hangende genezing een einde komt en de bekerzellen kunnen regenereren. Lymfedrainage, acupunctuur, acupressuur, klassieke massage. Zie ook middelen "longen" hieronder.

¹ Zie Dr. Hamer, Tabellenbuch p. 21 d.

Hartkransaders
**Vrouwelijk
territorium-
verliesconflict of
sexueel
frustratieconflict**



ZBS HARTKRANSADERS



VERSTOPPING VAN DE LONGSLAGADER (longembolie - longtromboëmbolie)¹

Deze "ziekte" hoort eigenlijk bij het hoofdstuk "Het Hart", omdat dit proces in de longen veroorzaakt wordt door een hart-ZBS. In de RG gaat men ervan uit dat bloedklonten (thrombus) die tot een longembolie leiden, afkomstig zijn uit de been-bloedvaten die daar loskomen en meegespoeld worden naar de longen. Dr. Hamer heeft echter ontdekt dat deze klonten afkomstig zijn van de hartaders (coronaire venen).

Of deze verklaring voor alle longembolieën geldt, betwijfel ik (B.Eybl). Zou het kunnen dat beide mogelijkheden hier van toepassing zijn: dat zowel diepe beenaderen (venen-ZBS, zie p. 133), als ook de hartkransaders oorzaak kunnen zijn? > Uitsluitel geeft alleen een CT-scan. Hieronder volgen de bevindingen van Dr. Hamer.

Bloedverzorging van het hart: Via de hartslagaders (coronaire arteriën) wordt het hart voorzien van zuurstofrijk bloed. Na de gasuitwisseling in de hartspier nemen de hartaders (coronaire venen) het zuurstofarme bloed op en leiden het naar de rechter-voorkamer (atrium). Vandaar gaat het in de rechter-hoofdkamer (ventrikel) en via de longarterie komt het in de longen. Daar wordt het opnieuw verrijkt met zuurstof. Wanneer een thrombus (= een genezingskorst) los raakt in de hartaders en blijft steken in de longarteriën is dit een longembolie.

Conflict Vrouwelijk territorium-verliesconflict of sexueel frustratieconflict (niet "gedekt" worden/geen sex hebben/ tegen je wil sex hebben). Of: mannelijk territoriumverlies-conflict (afh. van handigheid, hormoongehalte en voorgaande conflicten). Verklaring: Een vrouwelijk territorium-verliesconflict is altijd sexueel of partnermatig gekleurd. Het gaat hier om het "binnen-territorium". De partner is het "territorium" van de vrouw. (Daarom is het beter dat de man zijn vrouw binnen zijn territorium houdt. Dan heeft de man zijn territorium en de vrouw heeft haar partner. (volgens Dr. Hamer).

Voorbeelden Voor een vrouwelijk territoriumverlies-conflict: (Voorbeelden voor manl. verliesconflict : zie p. 114.)
→ Een vrouw wordt door haar man verlaten, mishandeld of tot geslachtsgemeenschap gedwongen.
• Een 15-jarig meisje slaapt voor de eerste keer met een jongen. Ongelukkigerwijs scheurt het condoom. Uit angst voor een zwangerschap neemt het meisje de dag nadien de morning-after-pil. Wat haar echter het meest kwetst is dat de jongen dit gebeuren overal rond bazuïnt. De moeder van het meisje hoort via-via van de gebeurtenis. = Sexueel frustratieconflict: betreft de hartkransaders en de baarmoederhals. In de conflictactieve fase: afbouw van platenepitheel

¹ Zie Dr. Hamer, Tabellenbuch p. 126

in de hartkransaders. Vier weken later komt het meisje in genezing: herstel van de hartkransaders. Gedurende meerdere maanden heeft ze perioden waarin ze "afwezig" is ("absences") en hartkloppingen heeft (= de genezingscrisis). (Eigen archief)

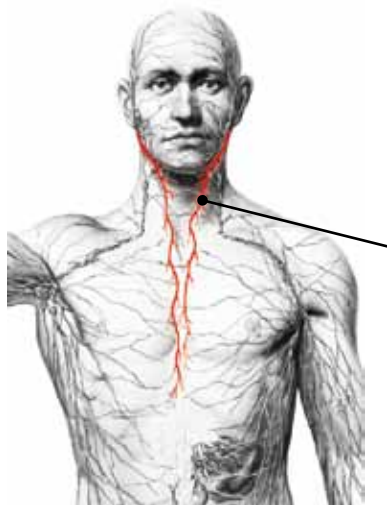
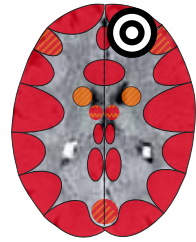
• *Een 32-jarige, christelijk opgevoede patiënte heeft een partner die ze erg liefheeft, maar die uit principe niet wil trouwen. = Sexueel frustratieconflict. Na 10 jaar samenwonen doet hij toch een huwelijksaanzoek. Na dit aanzoek (= begin van de genezingsfase) wordt ze steeds zwakker en lijdt aan kortademigheid. Zes weken later komt het tot een longembolie en tot extreme aanhoudende bloedingen uit de baarmoederhals.*

(Eigen archief)

• *Een 35-jarige rechtshandige vrouw was 2 jaar oud toen haar vader en moeder scheidden. Daarvoor waren er veel spanningen en moest haar moeder haar tegen de agressie van de vader beschermen. Nadien ziet ze haar vader nog een enkele keer en zij kan zich deze ontmoetingen nog duidelijk herinneren. Op haar 7^e was ze aan het spelen, toen plotseling een man binnenkwam en zei: "Hallo, ik ben je vader!" En toen ging hij met zijn rug naar haar toe zitten. Op haar 9^e hoorde ze dat haar vader gestorven was = vrouwelijk sexueel territorium-verliesconflict + een weerstands- en angst-waigingsconflict. (Kort daarna werd bij haar diabetes gediagnostiseerd). Bij stress heeft de patiënte regelmatig angina pectoris (= actief territorium-verliesconflict). Bij de trap oplopen, voelt haar hart "beklemd" aan. Bovendien heeft zij bij de menstruatie sterke pijn. (Eigen archief)*

Weefsel	Hartaders (coronaire venen) - Platenepitheel - Ectoderm (mond-slijmvliesschema).
Conflictactief	Celafbouw (ulcera) thv de binnenbekleding van de hartaders (intima). Lichte pijn op de borst (angina pectoris). Gelijkijdig celafbouw van het baarmoederhalslijmvlies.
Biologische zin	Door celafbouw vergroot het lumen van de hartaders. > Betere bloedafvoer uit het hart. > Verhoogd prestatievermogen om het verloren "territorium" terug te krijgen (vb. een partner).
Genezingsfase	Herstel van het platenepitheel van de hartaders. Vorming van genezingskorsten in deze aderen. HDL-cholesterol verhoogd.
Genezingscrisis	3 – 6 weken na het begin van de genezingsfase komt het tot een longembolie. Symptomen: kortademigheid, angst en vernietigingsgevoel. In de genezingscrisis krampen van de dwarsgestreepte spierlaag onder het platenepitheel (= plaatselijke epilepsie). Daardoor komen de genezingskorsten los en worden met het bloed via de rechterzijde van het hart in de longslagader gespoeld. = Longembolie. Grote klonten blijven eerder steken en verstoppen grotere bloedvaten. Kleinere klonten bereiken de kleinere vertakkingen van de longslagader. De blokkades in de kleine tot middelgrote bloedvaten leveren geen probleem op, omdat de omgevingsbloedvaten (anostomosen) de bloedverzorging veilig stellen. De bloedklonten lossen binnen enkele weken vanzelf op, zonder therapeutisch ingrijpen. Problematischer is het hersenniveau: helingszwellung in de hamerse haarden en de abrupte samentrekking in de genezingscrisis.
Opmerking	In het relais van de hartaders en de baarmoederhals ligt ook het ritmecentrum voor het snelle hartritme. Daarom komt het in de genezingscrisis tot aanvalsgewijze verhoogde hartslag (tachycardie), evt. met "overslaan" (tachyarritmie). Evt. dodelijk kamerfibrilleren, wanneer het conflict zeer lang geduurd heeft.
Therapie	Het conflict is opgelost. Genezing begeleiden. Vooral geruststellend werken. Rust!! Evt. cortisone geven op het einde van de genezingscrisis. Geen bloedverdunnende medicatie (= anticoagulantia) geven. Ze hebben het nadeel dat de genezing van de hartaders onderbroken wordt. Daardoor kunnen nieuwe embolieën ontstaan. Bovendien bevorderen bloedverdunnende middelen de baarmoederhals-bloeding, wat gevaarlijk kan zijn!

ZBS KIEUWBOOGGANGEN



Kieuwbogen
Frontaalangst -
conflict

KLEINCELLIG BRONCHUSCARCINOOM¹

Deze tumor wordt in de RG tot de bronchiaal tumoren gerekend. Dr. Hamer heeft gezien dat het in werkelijkheid gaat om een ZBS van de kieuwbooggangen. Wegens de ontoegankelijke ligging midden in de borstruimte geldt deze tumor als inoperabel en zeer slecht te genezen. (Dus een zeer slechte prognose).

Conflict Frontaalangst-conflict. Angst voor een gevaar (of bedreiging) dat men niet kan ontwijken en dat frontaal op je af komt. (Zie ook bij Non-Hodgkin lymfoom p. 137.)

Voorbeeld • Een 43-jarige rechtshandige, gelukkig gehuwde patiënt heeft een zoon van 12 jaar. Op een dag moet de vader een meniscus-operatie ondergaan. Als hij bijkomt uit de narcose vertelt zijn vrouw hem dat hun zoon bij een duik in het water zijn hoofd ernstig verwond heeft en dat hij in het ziekenhuis ligt. De volgende dag hoort hij dat zijn zoon in alle spoed aan het hoofd geopereerd moet worden. De jongen is in levensgevaar. > De patiënt ondervindt daarbij (nog in het ziekenhuis liggend) een frontaalangst-conflict wegens het "toerollend" gevaar (de operatie) en een doodsangstconflict – beide plaatsvervangend voor de zoon ervaren. Hij wil uit het raam springen wanneer hij hoort dat zijn zoon gestorven is. (Hoge conflictintensiteit). In de genezingsfase voelt hij een trekkend gevoel van zijn linker oor over zijn hals en borstbeen met een sterk druk- en beklemd gevoel. Bovenop zijn sleutelbeen ontstaat een cyste (= kieuwbooggang in genezing). Bovendien krijgt hij nachtelijk zweten en hoest hij bloed op (= longtumor in genezing). Als hij zijn symptomen laat onderzoeken in het ziekenhuis wordt een alveolair carcinoom en een kleincellig bronchus- carcinoom gediagnostiseerd. (Eigen archief)

Weefsel Kieuwbooggangen – Platenepitheel – Ectoderm (mond-slijmvlieschema).

Genezingsfase Herstel van de kieuwbooggangen = in de RG: "kleincellig bronchus-ca".

Therapie Het conflict is opgelost, genezing begeleiden.

Affirmaties: "Het gevaar is voorbij! Ik ben veilig, alles is goed!"

¹ Zie Dr. Hamer, Tabellenbuch p. 111

STOFLONG (pneumoconiose, silicatose, asbestose)*

Is één van de meest voorkomende beroepsziekten. Stof wordt in bepaalde mate in de neus, keel, luchtpijp en bronchiaal slijmvlies opgevangen en door de trilhaartjes weer naar buiten getransporteerd of uitgehoest. Zeer fijne stofdeeltjes kunnen echter tot in de kleinste bronchiolen doordringen en daar blijven zitten. Het lichaam vormt bindweefsel rond deze deeltjes, wat verder geen last geeft.

Wanneer men echter jarenlang overmatig stof heeft ingeademd, neemt dit bindweefsel steeds meer ruimte in, zodat de longfunctie afneemt. Men spreekt van een "stof-geïnduceerde longfibrose". Dit is geen conflict, maar wel een beschadiging van het longweefsel door stof.

Roken en longen

Dat roken niet gezond is, is wel duidelijk. Het verontreinigt de luchtwegen met teer en roet. Nicotine en andere stoffen vergiften het lichaam. Bovendien maakt nicotine (zoals andere drugs en andere gifstoffen) tijdelijk sympathicotoon (= "high").

Voor "het goede gevoel" bij het roken betaalt men een hoge prijs:

- Verlies van vrijheid (door afhankelijkheid).
- Verlies van levensenergie (door een slecht geweten).
- Plaatselijke en gegeneraliseerde vergiftiging.

Dat roken een belangrijke oorzaak van longkanker zou zijn, klopt echter niet. Het signaal voor celtoename in de bronchiën of de longen komt vanuit de hersenen. Zonder hersenbevel geen celtoename. Ook vorming van littekenweefsel in de bronchiën wordt door de hersenen aangestuurd.

Middelen voor de longen

- Regelmatige adem oefeningen, gymnastiek, turnen.
- Thee: andoorn, longkruid, dennenaalden, salie.

LONGVLIEZEN

De longen worden bekleed met de longvliezen (pleura) welke aangestuurd worden door de kleine hersenen. Men onderscheidt twee lagen : de buitenste laag (pleura pariëtalis) is vergroeid aan de borstholte en de binnenste laag (pleura pulmonalis) vormt het vlies over de longen.

De bindweefselachtige vergroeiingen worden vaak als "kanker" geïnterpreteerd. Stof inademen kan echter ook als een "aanvalsconflict" ervaren worden.

Ook de diagnose "stoflong" kan als aanvalsconflict inslaan.

Therapie

Contact met stof vermijden.

Affirmatie: "*Mijn longen zijn vol licht en energie!*"

Adem oefeningen, turnen, sport om de longen te reinigen. Zie ook middelen bij longen.

Waarom wordt er dan bij rokers vaker longkanker gediagnostiseerd ?

- De longen van rokers worden vaker onderzocht omdat ze meer hoesten en ook zgn. "preventief".
- Artsen zoeken bij rokers bewust naar longkanker. Gezwollen, ontstoken, ineengeschrompeld, verlittekend bronchiën-platenepitheel wordt vaker als 'kanker' beschouwd.
- Vele rokers geloven dat ze door roken longkanker kunnen krijgen. Wanneer men met dit bewustzijn rookt, zal men gemakkelijker een doodsangstconflict kunnen ervaren.

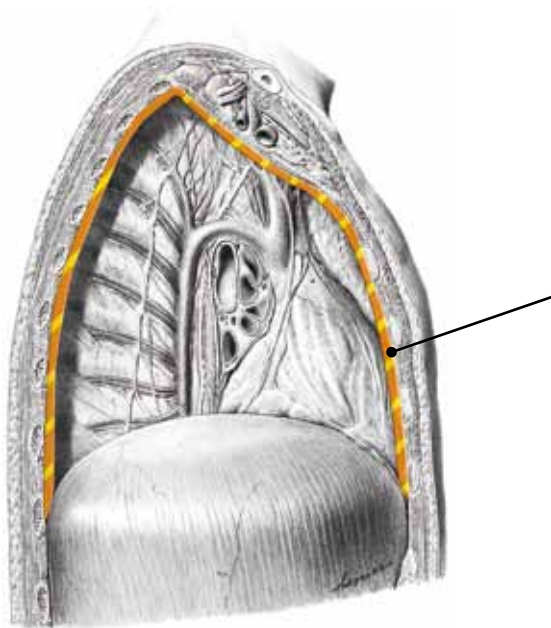
Therapie roken

Indien mogelijk dient men het roken zonder dwang trachten te verminderen over een langere periode.

Bruusk stoppen met roken kan op zich conflictueus zijn.

Affirmatie: "*Ik ben vrij en onafhankelijk. Dat is levenskwaliteit!*"

- Pelargonium-wortel extract.
- Zonnebaden.



Longvliezen
Aanval tegen de
borstkas of tegen
de borstholte

ZBS LONGVLIEZEN



LONGVLIESKANKER (pleuramesotheloom, pleura-ca)¹

Conflict	Aanval tegen de longen of tegen de borstkas. Werkelijke aanval (bv. een stomp of val) of verbeelding van een aanval, of "dreiging" van binnenuit.
Voorbeelden	→ Sterke pijn in de borstholte (longen, borst, hart, ribben, wervelkolom). • <i>Iemand krijgt de diagnose longkanker. = Aanval tegen de borstkas. In de conflictactieve fase groeit er een pleura-mesotheloom. (Eigen archief)</i> • <i>15 jaar geleden kreeg een vrouw borstkanker (adeno-ca). Omdat ze de 5 biologische natuurwetten kent, laat ze de tumor zonder reguliere behandeling en leeft daarmee zonder problemen. Enkele jaren geleden laat ze toch een biopsie doen. De huid sluit daarna niet meer. Drie jaar lang blijft deze open. Nu krijgt ze wel angst en lijdt een conflict: een "aanval tegen de borstholte". > Groei van een mesotheloom. Nadat de borst operatief gesloten wordt (met een huidgreffe), komt de patiënte in genezing met een pleura-uitstorting. (Eigen archief)</i>
Weefsel	Longvliezen - Kleine hersenen - Mesoderm
Conflictactief	Celtoename in de longvliezen. Groei van een pleuramesotheloom: ofwel vlakgroeiend danwel meer gepunt, afhankelijk van hoe de aanval ervaren wordt.
Biologische zin	Verdedigingswal tegen de aanval: verdikking van de longvliezen.
Genezingsfase	Tuberculeus-verkazende afbouw van de tumor: longvliesontsteking (pleuritis), pijn, koorts, nachtzweeten, kortademigheid, pleuravocht door Syndroom.
Genezingscrisis	Rilkoorts, sterke pijn.
Opmerking	De meeste longvlieskankers worden veroorzaakt door diagnose-shocks en worden door de RG als "metastasen" gediagnostiseerd en hebben daardoor een slechte prognose!

¹ Zie . Dr. Hamer, Tabellenbuch p. 47, 52

Dankzij de kennis van de 5 biologische natuurwetten komen er veel minder longvliestumoren voor en is het onnodig dat mensen daaraan zouden sterven.

Therapie Conflict en sporen achterhalen en zo mogelijk reëel oplossen indien nog niet opgelost!

De belangrijkste therapie is de kennis van de 5 biologische natuurwetten.

Affirmaties: *"Ik ben geborgen en beschermd!" "Niets of niemand kan mij iets aandoen!"*

Lymfedrainage, acupressuur, adem oefeningen.

LONGVLIESONTSTEKING (pleuritis), ETTEROPHOPING TUSSEN DE LONGVLIEZEN (pleuraempyeem), LONGVLIES-VERKLEVINGEN (fibrineuse of granulomateuse pleuritis)²

Zelfde ZBS als hierboven.

Fase **Genezingsfase:** afbouw van een longvliestumor. Ontsteking, sterke pijnen bij het ademen, in het bijzonder bij een 'droge' longvliesontsteking (pleuritis sicca), koorts, nachtzweeten. Vergroeiingen door chronisch recidiverende conflicten (sporen)!

Therapie Het conflict is opgelost, genezing begeleiden!

Vochtige kompressen met zoutoplossing, lymfedrainage.

LONGVLIESONTSTEKING OF –VERKLEVINGEN DOOR STOF (bv. asbestpleuritis)

Zelfde ZBS als hierboven. (Zie p. 160)

Fase **Genezingsfase:** afbouw van een longvliestumor. Ofschoon de longvliezen niet direct in contact komen met het stof, kunnen deze vliezen toch mee reageren: inademen van stof is voor iedereen onaangenaam. Voortdurend of intensief inademen van stof kan een stof-aanvalsc conflict tegen de longen betekenen. *"Dit stof is giftig en ik moet dat spul voortdurend inademen"*. > Groei van een longvlies-mesothelium > ontsteking van het longvlies in de genezingsfase met pijn, koorts, nachtzweeten. Bij recidieven treden "longvliesplaques" op (verhardingen in het longvlies).

Therapie Bij recidieven: conflict en sporen achterhalen en zo mogelijk reëel oplossen. De bron van stof vermijden.

Massage, adem oefeningen, lymfedrainage.

OPHOPING VAN VLOEISTOF TUSSEN DE LONGVLIEZEN (exsudatieve pleura-uitstorting)

Zelfde ZBS als hierboven (zie p. 160) maar met **Syndroom!**

Voorbeelden • *Bij een patiënt wordt een kieuwbooggangcyste vastgesteld. RG-diagnose: "Non-Hodgkin-lymfoom". Men zegt hem dat er een grote borstkas-operatie moet plaatsvinden = aanvalsc conflict tegen de borstholte*

² Vgl. Dr. Hamer, Tabellenbuch p. 47, 52

De patiënt sterft na de operatie na een massieve pleura-uitstorting aan beide zijden.
(Zie Dr. Hamer, Goldenes Buch Bd. 2, p. 135.)

Fase	<p>Genezingsfase: tussen de 2 longvliezen wordt er vloeistof gevormd door de tumorafbouw. Dit is een vloeistofafscheiding afkomstig van de longvliezen zelf. Dat is normaal tot een bepaalde gradatie: bij elke ontstekingsreactie ontstaat vloeistof. In combinatie met het syndroom kan de hoeveelheid echter bedreigend worden.</p> <p>Exsudatief pleuravocht is zeer eiwitrijk. Hier zit het probleem van puncties. Door herhaaldelijk punteren van het vocht verliest het lichaam grote hoeveelheden eiwit. Hierdoor daalt het albumine in het bloed. Dit veroorzaakt een vermindering van de osmotische druk in het bloedsysteem waardoor vochtophoping (oedeem) wordt gevormd. > Ontstaan van vicieuze cirkels.</p> <p>Op zielsniveau kunnen puncties ernstige vicieuze cirkels in gang zetten, wanneer de pijnlijke en riskante punctieprocedure (gevaar voor pneumothorax!) als een aanvalskonflikt tegen de borstholte wordt ervaren.</p>
Therapie	<p>Het aanvalskonflikt is opgelost. Genezing begeleiden! Existentiekonflikt oplossen! Weinig drinken, zoutwaterbaden of -kpressen.</p> <p>Voldoende eiwittoevoer (bv. eieren, kwark).</p> <p>Puncties slechts als laatste middel inzetten in combinatie met albumine-infuus. (Stapsgewijze verlenging van de punctie-intervallen.)</p>

VOCHTOPSTAPELING (oedeem) TUSSEN DE LONGVLIEZEN, AFKOMSTIG VAN DE OMGEVING (transsudatief pleuravocht)

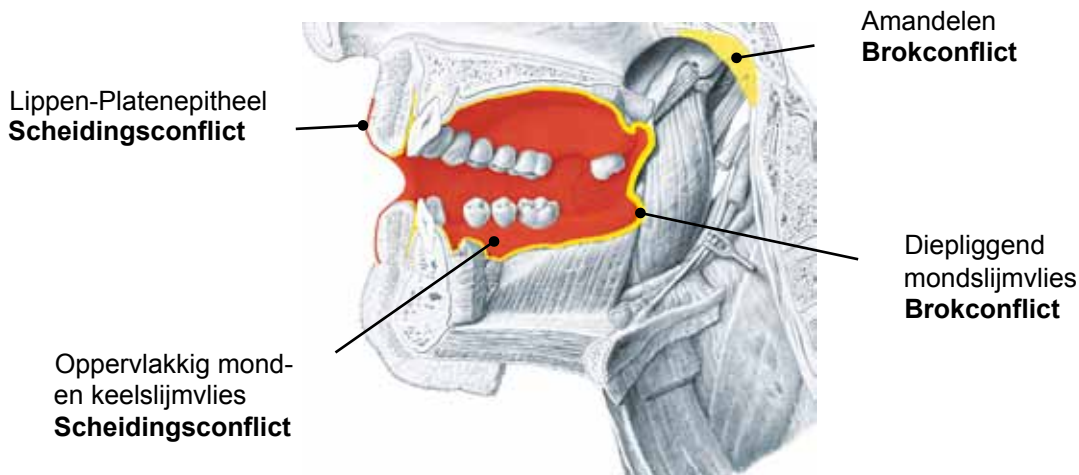
Bij transsudatief pleuravocht sijpelt vloeistof uit ontstoken omgevingsweefsel tussen de longvliezen. Hierachter liggen ZBS-en van alle genezende ribben, borstbeen en borstwervels, longen of bronchiën. Noemenswaardige oedeemvorming alleen bij het Syndroom.

Conflict	Geen ZBS van de longvliezen, maar wel een ander ZBS (meestal botten) met Syndroom .
Voorbeeld	<ul style="list-style-type: none">• <i>Een vrouw met borstkanker ondergaat chemotherapie en bestraling. Daardoor verschrompelt de borst en lijdt zij een lokaal eigenwaardekonflikt. Dit treft het borstbeen. Wanneer ze in genezing komt, drukt het genezende bot met het ontstane oedeem het vocht tussen de longvliezen. = Transsudatief pleuravocht.</i> (Zie Dr. Hamer, Goldenes Buch afb. 2, p. 364)
Therapie	Zie exsudatieve pleura-uitstorting en oorzakelijk ZBS.

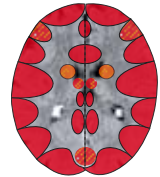
LIPPEN, MOND EN KEELHOLTE

Lippen, mond en keelholte vormen het eerste deel van de "verteringsbuis" en bovendien zijn het ook onze geluids- en klankvormende organen. Over het diepliggend endodermale

weefsel (geel) heeft zich het platenepitheel (rood) gelegd, dat van de buitenste huid naar binnen gemigreerd is.



ZBS OPPERVLAKKIGE LIPPEN- EN MONDSLIIJMVLIES



PIJNLIJKE BLAASJES EN ZWEERTJES IN DE MOND (AFTEN)

Aften zijn pijnlijke, puntvormige zweertjes (ulcera) in het mondslijmvlies.

Conflict Scheidingsconflict m.b.t. lippen, mond of tong. Gescheiden zijn of gescheiden willen worden. Iets niet willen of durven zeggen. Iets niet gezegd willen hebben. Contact willen hebben of niet (bv. willen kussen). Ook met betrekking tot eten of dieetvoorschriften (bepaalde voedingsmiddelen tekort komen).

Voorbeelden

- "Ik had mijn tong kunnen afbijten." "Ik krijg het niet over mijn lippen." "Ik heb mijn tong verbrand! (Mijn mond voorbij gepraat)."
- Een vrouw heeft sinds 50 jaar aften in de mond. Als kind werd ze geslagen als ze noten uit de tuin van de buurman at = mondconflict. Sedertdien is ze allergisch voor noten en reageert met aften in de genezingsfase. Als ze de samenhangen begrijpt, zegt ze tegen zichzelf: "Die noten kunnen me geen kwaad meer doen!" = Conflictoplossing. De aften verdwijnen voor altijd. (Zie Dr. Hamer, "Was ist eigentlich die Neue Medizin?")
- Een 45-jarige rechtshandige patiënte is gehuwd en is tuinierster. Haar man wil met een gewone papierschaar een tak van de druivenstok terugsnijden. De vrouw ziet dat en zegt: "Je weet toch dat je daar een snoeischaar voor moet gebruiken." De man houdt haar de schaar voor en zegt: "Hier heb je je schaar, snoei jij die takken zelf maar!" = Conflict voor de patiënte: **scheidingsconflict**: de partner wil met wat zij gezegd heeft (de tong) niet in contact komen. De patiënte trekt zich woordeloos terug, als door de bliksem getroffen. Even later zegt ze tegen zichzelf: "Ik zal hem niet meer bekritisieren, want het komt hoe dan ook toch niet goed over" = actieve fase met celafbouw in het tonglijmvlies. Als ze de hele zaak twee dagen later vergeet, ontstaat aan de rechter tongpunt (partnerzijde) een pijnlijke aft. = Helingsfase (zwellings) met wederopbouw van slijmvlies.

Weefsel Platenepitheel - Ectoderm (mond-slijmvlies-schema).

Conflictactief Ontstaan van kleinere en grotere slijmvlieszweertjes (aften). Hoe langer het conflict duurt, hoe dieper de zweertjes. Pijn in conflictactieve fase (mond-slijmvlies-schema).

Biologische zin Vergroting van de mondholte.

Genezingsfase Herstel van het mondslijmvlies, ontsteking, zwelling, roodheid.

Genezingscrisis	Sterke pijn, bloeding
Opmerking	Actieve fase en helingsfase kunnen elkaar snel afwisselen. Vaak worden kleine ontstekingen van het dieperliggende endodermale mondslijmvlies als afters gediagnostiseerd. In dit geval doet de pijn zich voor in de genezingsfase (zie mondspruw). (Zie ZBS diepliggend mondslijmvlies - mondspruw, p. 169)
Therapie	Conflict en sporen achterhalen en zo mogelijk reëel oplossen. Affirmaties: "Mijn woorden zijn al lang vergeten." "Voortaan zeg ik wat mij op het hart ligt!"

LIPPEN-MOND-GEHEMELTE- of TONGSLIJMVLIESKANKER¹

Zelfde ZBS als hierboven.

Volkmond "Het brandt op mijn tong." "Ik heb mijn tong verbrand!" "Ik moet mijn tong afbijten!"

Voorbeelden

- Een gehuwde linkshandige vrouw ontdekt dat de 4-jarige kleinzoon van haar buurvrouw bij haar een ruit met een steen heeft stukgegooid. De vrouw is van mening dat de ouders van het kind over dit voorval ingelicht moeten worden. Haar man wil dit echter niet omdat hij geen ruzie wil. = Conflict niets te mogen zeggen. Na twee weken besluit ze toch om een mail te schrijven naar de ouders van het kind. = Conflictoplossing. Twee dagen later ontstaat een 1,5 cm grote zwelling rechts (moeder/kind-zijde) aan de tong. = Genezingsfase. Na 2 weken verdwijnt de zwelling. (Zie www.germanische-heilkunde.at/index.php/erfahrungsberichte)

- Bij een 67-jarige rechtshandige gehuwde moeder van 5 kinderen vormt zich binnen enkele weken een centraal tongpapilloom van ca 8 mm achter de tongpunt. = Conflict iets niet durven zeggen in hangende genezing. Conflictgeschiedenis: de echtgenoot heeft een opvliegend temperament. De patiënte probeert echter telkens weer de harmonie te bewaren. Daarom is ze steeds weer aan het bemiddelen. Zij wil vaak opmerkingen maken, maar om de lieve vrede te bewaren spreekt zij ze niet uit. Ze wil haar man niet nog meer irriteren. Door een gelukkig toeval wordt de man plotseling evenwichtiger. Hij ontdekt het koken als nieuwe hobby. De patiënte kan daardoor meer zeggen wat haar "voor op de tong" ligt. (Eigen archief)

Fase **Genezingsfase:** wederopbouw van het platenepitheel (= platenepitheelkanker). Witte ophoping (=leukoplakie), zwelling, evt. bloeding, zonder pijn (mond-slijmvlies-schema: vb. branden van de tong in de actieve fase en in de genezingscrisis).

Therapie Het conflict is opgelost. Genezing begeleiden.

SCARLATINA (roodvonk, betreft de mond)

Zelfde ZBS als hierboven (zie p. 165-166) en andere speciaalprogramma's.

Begeleidend symptoom voor roodvonk is een ontstoken rode mond en tong-slijmvlies, de typische framboostong en ontstoken amandelen.

Voorbeelden → Een kind wil per sé een snoepje hebben en krijgt het niet.
→ Een kind wordt ontwend van zijn fopspeen.

¹ Zie Dr. Hamer, Tabellenbuch p. 122, 135

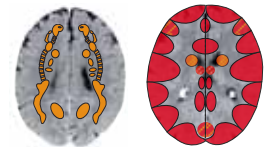
Fase	Ontstoken mondslijmvlies: "framboostong": genezingsfase scheidingsconflict : wederopbouw van het platenepitheelslijmvlies. Ontstoken amandelen: genezingsfase brokconflict . Huiduitslag: genezingsfase scheidingsconflict .
Therapie	Het conflict is opgelost. Genezing begeleiden. Zie einde van dit hoofdstuk.

KOORTSBLAZEN (herpes simplex - herpes labialis) SCHEURTJES IN DE MONDHOEKEN (rhagaden)

Zelfde ZBS als hierboven. (Zie p. 165-166)

Voorbeelden	<p>→ <i>Een kind wil niet gekust worden door een tante, maar krijgt telkens een dikke "smak" van haar. Het kind wil gescheiden worden van dit contact.</i></p> <p>→ <i>Iemand overeet zich en heeft daarna spijt. > Het lipcontact met het vele eten ongedaan maken.</i></p> <ul style="list-style-type: none"> • <i>Een man drinkt een drankje met een rietje. Daarna vertelt iemand hem dat een kat aan het rietje heeft gelikt. De man walgt = lippen-scheidingsconflict. In de genezingsfase krijgt hij een koortsblaas. (Opm. het was een grapje; er had helemaal geen kat aan het rietje gelikt!) (Zie www.germanische-heilkunde.at) Opmerking: Wat we geloven, wordt waar! Zo subjectief kunnen conflicten zijn!</i> • <i>Een vrouw merkt ineens dat ze door haar ondoordachte woorden haar partner heeft gekwetst. = een conflict iets niet gezegd willen hebben. Telkens na zulke uitlatingen krijgt ze 2 dagen later een koortsblaas. = genezingsfase. (Eigen archief)</i>
Weefsel	Lippen - Platenepitheel - Ectoderm (mond-slijmvlieschema).
Fase	Genezingsfase : koortsblazen, zwelling, korsten, praktisch geen pijn.
Genezingscrisis	Pijn, bloeding.
Opmerking	Pijn gedurende de celopbouw (ulcera), ook pijn voordat de koortsblaas verschijnt. Handigheid en linker- of rechterzijde in acht nemen.
Therapie	Het conflict is opgelost. Genezing begeleiden. Indien recidiverend, conflict achterhalen en oplossen. Affirmaties: zie boven. Lippen invetten, bv. met propoliszalf.

ZBS TONGSPIERWEEFSEL



VERLAMMING VAN DE TONG

Een totale verlamming van de tong komt alleen maar bij een beroerte voor. Een gedeeltelijke verlamming toont zich als een zijdelings afwijken van de tong naar de verlamde zijde bij het uitsteken van de tong.

Conflict	Motorisch conflict, iets niet willen, durven of kunnen zeggen. Iets niet gezegd willen hebben. (bv. "Ik had mijn tong wel kunnen afbijten." Met de tong niet ver genoeg kunnen reiken. (bv. eten missen). "Ik heb mijn tong verbrand!" "Had ik dat maar niet gezegd!")
Weefsel	Dwarsgestreept spierweefsel - Ectoderm (innervatie) en Mesoderm (voeding).
Fase	Verlamming in de conflictactieve fase . Langzaam herstel in de genezingsfase.
Therapie	Conflict en sporen achterhalen en zo mogelijk reëel oplossen. Affirmaties : zie hierboven.

ZBS AMANDELEN



AMANDELONTSTEKING (angina, tonsillitis, angina tonsillaris) AMANDELKANKER (adeno-carcinoom) – KEELPOLIEPEN¹

Volgens de RG gaat het bij amandelen om weefseilandjes van het lymfatisch weefsel (grote lymfeknopen). Volgens Dr. Hamer zijn het echter slijmklieren die ringvormig in de keel geordend zijn om de binnenkomende brok in te slijmen om die beter naar binnen te kunnen schuiven.

Conflict	Een "voedingsbrok" of iets ongewensts vanwege te weinig slijm niet kunnen doorslikken (rechter amandel), of iets ongewensts door te weinig slijm niet kunnen uitscheiden (linker amandel). M.a.w.: iets dat men graag zou willen, niet kunnen bemachtigen, of iets ongewensts niet kwijtraken.
Voorbeelden	<p>→ Een kind wordt gedwongen om iets te eten dat het niet lust. > De voedingsbrok weg willen hebben.</p> <p>→ Een kind krijgt niet het gehoopte geschenk voor de Kerst en is teleurgesteld. > De "geschenk-brok" niet te pakken krijgen.</p> <p>• Een meisje wordt vanaf haar 6e maand op flessenvoeding gezet. > Conflict: de voedingsbrok niet te pakken krijgen. (Betreft de amandelen en het diepliggend mondslijmvlies). Drie maanden later komt ze in genezing en zij krijgt eerst spruw en daarna een amandelontsteking. = Genezingsfase van beide brokconflicten. Bij deze casus was er nog een ander conflictaspect: vanaf de geboorte lijdt het kind aan constipatie. Vaak kan het dagenlang geen stoelgang hebben. Vanaf haar zesde levensjaar is de stoelgang een hele onderneming. Zonder de hulp van de ouders lukt het niet. = Conflict de "keutelbrok" niet kunnen uitscheiden. Een GNM-therapeut geeft de moeder een tip om de schouder spier regelmatig te masseren (zie therapie bij verstopping p.198). Plotseling gaat het meisje wel alleen naar de WC. = Conflictoplossing, betreffende de amandelen. Nu kan ze de "keutelbrok" wel uitscheiden. > Amandelontsteking. (Eigen archief)</p>
Weefsel	Amandelen - Endoderm
Conflictactief	Functieverhoging: bloemkoolachtig groeiende tumor (adeno-ca) van het secretorische type. = Vergroting van de tonsillen, keelpoliepen. Evt. moeilijk kunnen slikken of ademen.
Biologische zin	Met meer klierweefsel meer slijm kunnen produceren om de brok beter te doen glijden. (naar binnen: rechts of naar buiten: links)
Genezingsfase	Normalisering van de functie: stinkend tuberculeuze verkazing van de tumor door schimmels of schimmelbacteriën = angina. Vernauwing van de keel door de helingszwelling. Verergering door Syndroom. Pijn, zwelling, mondgeur, etterige amandelen, amandelabces.
Opmerking	"Gegroefde" amandelen na recidieven. Meer dan vroeger wordt de diagnose "amandelkanker" gesteld in plaats van "amandelontsteking of -vergroting"!
Therapie	Het conflict is opgelost. Genezing begeleiden. Indien recidiverend: Affirmaties: "Ik ben tevreden met wat ik heb!" "Ik kan niet alles hebben!" Operatie wanneer het conflict te vaak recidiveert of de amandelen erg gegroefd zijn. Zie ook einde van dit hoofdstuk.

¹ Zie Dr. Hamer, Tabellenbuch p. 19, 32

ZBS DIEPLIGGEND MONDSLIMVLIES



MONDROT (candidiasis, spruw, leucoplakie), LANDKAARTTONG

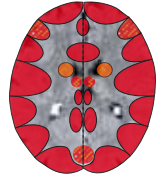
Conflict	Een voedingsbrok niet te pakken krijgen (rechts) of iets ongewensts, niet kunnen uitspugen of of niet kunnen uitscheiden (links). M.a.w. een conflict dat men iets niet krijgt dat men wel graag zou willen hebben (bv. moedermelk, speelgoed of auto...), of dat men iets ongewensts niet kwijtraakt.
Voorbeelden	<ul style="list-style-type: none"> • Een jonge vrouw wil al jarenlang omschakelen naar vegetarische kost. Toch slaagt ze er niet in om die verandering door te voeren. Uit tijdgebrek eet ze vaak worstenbroodjes of iets dergelijks. = Conflict niet de juiste voedingsbrok te pakken krijgen. Op een dag beslissen zij en haar partner om vegetariër te worden = begin van de genezingsfase met pijnlijke gehemelte spruw. (Eigen archief) • Een moeder heeft in het begin problemen met het zogen. Een paar dagen lang blijft het kind hongerig. = Conflict "de voedings(melk)brok" niet kunnen krijgen. Als de zuigeling dan eindelijk genoeg melk krijgt en zich verzadigd voelt, krijgt de baby spruw. Een vaak voorkomende situatie!
Weefsel	Diepliggend mondslijmvlies - Endoderm.
Conflictactief	Groei van een vlakke tumor (meestal ongemerkt) onder het platenepitheel-mondslijmvlies = adeno-carcinoom (klierkanker).
Biologische zin	Met meer (darm-) klierweefsel meer slijm produceren, waardoor de brok beter in en door de keelholte kan glijden.
Genezingsfase	Tuberculeus-verkazende afbouw (witte vlekken: zgn. plaques). In de RG als leucoplakie gediagnostiseerd. Mondgeur = mondrot.
Therapie	Het conflict is opgelost. Genezing begeleiden. Zie ook einde van dit hoofdstuk.

GEHEMELTEKANKER (gehemelte- adeno-ca)

Conflict	Een voedingsbrok reeds opgenomen hebben, maar niet kunnen doorslikken (rechterzijde gehemelte) of iets ongewensts niet kunnen loslaten (linkerzijde gehemelte). M.a.w. conflict dat men iets niet krijgt wat men graag zou hebben (bv. huis, auto), of dat men iets ongewensts niet kwijtraakt (bv. eten dat men niet lust).
Voorbeeld	<ul style="list-style-type: none"> • Iemand gelooft de lotto gewonnen te hebben, maar blijktbaar is de uitslag verkeerd geregistreerd in het bureau. Conflict: "de lotto-brok" niet kunnen doorslikken. (Zie Dr. Hamer, Tabellenbuch p. 19)
Weefsel	Diepliggend mondslijmvlies - Endoderm.
Conflictactief	Groei van een bloemkoolachtige tumor van het secretorische type of een vlakgroeiende tumor (= adeno-ca) van het resorptieve type onder het platenepitheel-mondslijmvlies.
Biologische zin	Met meer (darm-) cellen meer slijm produceren, waardoor de brok beter kan doorschuiven in de keelholte.
Genezingsfase	Stinkend-tuberculeuze verkazing van de tumor. Afbouw door schimmels of schimmelbacteriën. Mogelijk witte plaques (leucoplakie). Pijn, mondgeur, onaangename rottende smaak in de mond.
Therapie	Conflict of sporen achterhalen en zo mogelijk oplossen in geval van conflictactiviteit. Zie ook einde van dit hoofdstuk.

1 Zie Dr. Hamer, Tabellenbuch p. 19, 31

ZBS KEELSLIJMVLIES

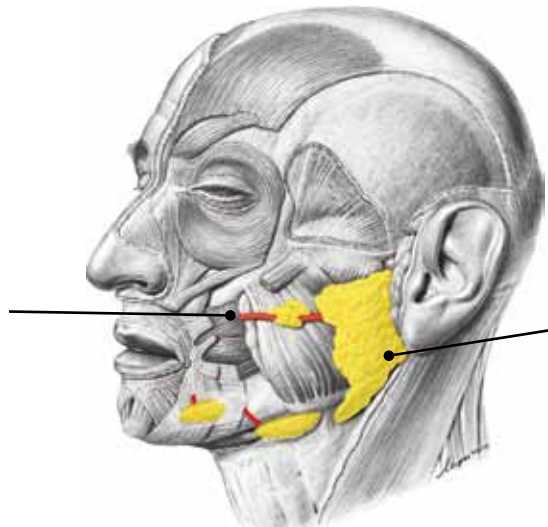


KEELONTSTEKING (pharyngitits)

Meest voorkomende "infectieziekte" bij "verkoudheden" en "griep".

Conflict	Scheidingsconflict: iets niet willen doorslikken, iets weer willen uitspugen. (bv. beschuldigingen, verwijten, beledigingen.) <i>"Dat is moeilijk te slikken."</i> Ook scheidingsconflict, het eten of bepaalde gerechten niet willen slikken (bv. dieet).
Voorbeelden	→ <i>Een vrouw moet in een bedrijf steeds maar "slikken". In de vakantie komt ze in genezing. > Keelontsteking.</i> → <i>Een kind wordt verboden om zoetigheden te eten. In plaats daarvan moet het groenten eten. > De groenten niet willen slikken.</i> → <i>Iemand krijgt van zijn partner voortdurend verwijten. > De verwijten liefst weer willen uitspugen. > Celafbouw van het keelslijmvlies in de actieve fase en herstel van het slijmvlies in de genezingsfase.</i> → <i>Een scholier moet dagelijks wiskunde oefenen, omdat hij anders niet over gaat. > De stof niet willen slikken. Als de vakantie nadert komt hij in genezing. > Keelontsteking.</i>
Weefsel	Keelslijmvlies-platenepitheel - Ectoderm (mond-slijmvliesschema).
Conflictactief	Celafbouw (ulcera) in het keelslijmvlies met pijn.
Biologische zin	Door vergroting van de doorsnee van de keelholte kan het ongewenste beter uitgespuwd of uitgebraakt worden.
Genezingsfase	Herstel van de slijmvliesdefecten. = Keelontsteking. Zwelling, slikmoeilijkheden. Verergering door Syndroom.
Genezingscrisis	Sterke pijn, evt. meerdere dagen durend, rilkoorts.
Therapie	Het conflict is opgelost. Genezing begeleiden. Indien recidiverend, conflict en sporen achterhalen en oplossen. Affirmaties: <i>"Ik slik slechts datgene wat goed voor mij is!" "Ik laat mij niets opdringen wat ik niet wil."</i> Zie ook einde van dit hoofdstuk.

Speekselklier-
uitvoergangen
**iets niet willen,
kunnen of durven
inspeekselen of eten**



Speekselklieren
Brok-conflict

ZBS SPEEKSELKLIEREN



TUMOR VAN DE OOR- ONDERTONG- OF ONDERKAAK-SPEEKSELKLIER (adeno-ca), ONTSTEKING VAN DE OOR- ONDERTONG- EN ONDERKAAKSPEEKSELKLIER (Sialadenitis)¹

Conflict	<p>Brokconflict: Een voedingsbrok of iets gewensts, (bv. bepaalde voeding, een goede baan, een auto) dat men opnemen wil (rechter klier), of iets ongewensts, dat men wil uitspugen (linker klier) niet voldoende kunnen inspeekselen.</p> <p>M.a.w. iets dat men graag zou hebben niet verkrijgen, of iets dat ongewenst is niet kwijtraken.</p>
Voorbeelden	<p>→ <i>Een kind moet alles opeten, ofschoon het genoeg heeft. (Het eten niet weggrijpen).</i></p> <p>→ <i>Een kind wil een bepaald speelgoed hebben, maar krijgt het niet. (Dit is een situatie die regelmatig voorkomt in de crèche wanneer een enig kind onverwachts met andere kinderen moet delen).</i></p> <ul style="list-style-type: none"> • <i>De vader van een zeer magere jongen is van mening dat zijn zoon aan anorexia-boulemie lijdt. Hij kan aan niets anders meer denken > "de brok" niet kunnen opnemen. Hij lijdt een een plaatsvervangend conflict voor de zoon. In de actieve fase ontstaat er een speekselklier tumor.</i> • <i>Een 44-jarige patiënt sluit een huurcontract met een boer af. Wanneer de sleutel overhandigd moet worden, verschijnt de boer dronken en is uiterst onvriendelijk. Hij wil dat de nieuwe huurders eerst de ramen poetsen. De patiënt heeft ook in de volgende maanden geen rust in het huis, want de huisbaas komt voortdurend storen > conflict: de "huisbrok" niet kunnen inspeekselen. Uiteindelijk schakelen ze een advocaat in en het huurcontract wordt opgezegd. In deze tijd groeit er een oorspeekselklier tumor aan de rechterzijde. De patiënt kent de GG en voelt zich gerust bij de diagnose. Er komen telkens weer recidieven, zodat de tumor niet helemaal in heling gaat. Deze geeft echter weinig ongemakken. (Eigen archief)</i>
Weefsel	Speekselklier - Endoderm
Conflictactief	Verhoging van de functie. Groei van een bloemkoolachtige tumor (adeno-ca) van het secretorische type. Verhoging van de werkingscapaciteit van de speekselklier.
Biologische zin	Productie van meer speeksel, zodat de brok beter kan worden opgenomen of uitgescheiden.
Genezingsfase	Normalisering van de functie. Tuberkuleuze verkazing, stinkend speeksel, mondgeur, pijn, ontsteking, afbouw van de tumor ("wegsmelten") door schimmels (mycosen) of schimmelbacteriën = speekselklierontsteking, koorts, nachtzweeten.
Genezingscrisis	Sterke pijn, rilkoorts.
Opmerking	In 80 % is de oorspeekselklier (parotitis) getroffen, slechts in 20 % zijn de uitvoergangen getroffen.
Therapie	<p>Conflict en sporen achterhalen en zo mogelijk reëel oplossen, indien nog actief.</p> <p>Affirmaties: <i>"Het leven is geen wensconcert." "Ik kan niet alles hebben - dat accepteer ik volledig!"</i></p> <p>Zie ook einde van dit hoofdstuk.</p>

¹ Zie Dr. Hamer, Tabellenbuch p. 20, 31

DROGE MOND (mucoviscidose van de speekselklieren)²

Zelfde ZBS als hierboven.

Fase	Hangende genezing of toestand na hangende genezing. Littekenachtige degeneratie van het speekselklierweefsel door recidieven > verminderde productie van speeksel.
Opmerking	Droge mond na de menopauze komt vaak voor en hangt samen met de verminderde oestrogeen-productie (uitdroging van het slijmvlies). Versterking van een droge mond in geval van een actief existentieconflict.
Therapie	Conflict en sporen achterhalen en zo mogelijk reëel oplossen zodat de hangende genezing ophoudt. "Olie trekken", zodat de speekselvloed weer op gang komt. Gorgelen met natuurzoutoplossing of symbioflor 1.

SPEEKSELKLIERCYSTE

Ontstaat meestal in de kleine speekselklierijtjes die in de hele mond verspreid liggen. Bv. door een beet op de onderlip > verzameling van slijm dat verhardt.
Indien geen verwonding : zelfde ZBS als hierboven.

Fase	Afgesloten heling of toestand na recidieven. Een pas afgebouwde tumor laat een holte (cyste) achter. Door het Syndroom kan deze holte (cyste) "opgepompt" worden met vocht en groter worden.
Therapie	Het conflict is opgelost. Existentieconflict, indien nog actief, oplossen!

2 Vgl. Dr. Hamer, Tabellenbuch S. 20, 31

ZBS SPEEKSELKLIERUITVOERGANGEN

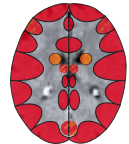
ONTSTEKING VAN DE UITVOERGANGEN VAN DE OORSPEEKSELKLIER (Bof)¹

Volgens de RG is bij bof de oorspeekselklier getroffen.

Volgens Dr. Hamer is bof echter een ontsteking van de oorspeekselklieruitvoergangen.

Conflict	Men durft of wil iets niet eten (inspeekselen).
Voorbeeld	→ <i>Een kind wordt gedwongen om alles op te eten. "Alles wat op tafel komt, wordt opgegeten".</i>
Weefsel	Uitvoergangen-platenepitheel - Ectoderm (mond-slijmvlies-schema).
Conflictactief	Celafname (ulcera) in de uitvoergangen, pijnlijk trekken.
Biologische zin	Vergroting doorsnee > betere afgifte van speeksel, betere inspeekseling van de voeding.
Genezingsfase	Zwelling en roodheid van de uitvoergangen. Evt. afsluiting van deze gangen door opstuwning van secretie = bof. Dit kan lijken op een klierontsteking. Versterking door Syndroom.
Opmerking	Moeilijk te onderscheiden van een ontsteking van de oorspeekselklier. Links- of rechtshandigheid in beschouwing nemen.
Therapie	Het conflict is opgelost. Genezing begeleiden. Zie ook einde van dit hoofdstuk.

1 Zie Dr. Hamer, Tabellenbuch p. 123, 136



SPEEKSELSTEEN (sialolithiasis)*

Komt in 80% van de gevallen voor in de uitvoergangen van de oorspeekselklier.

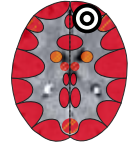
Mogelijke oorzaken

- **Recidiverende ontsteking van de speekselklier.**
Hangende genezing of toestand na hangende genezing. Na elke tuberculeuze heling blijven kalkresten achter. Littekenachtige degeneratie van klierweefsel door recidie-

ven > indikking en verklontering van speeksel, opstapeling van mineralen = speekselsteen.

- **Recidiverende ontsteking van de uitvoergangen.**
Hangende genezing van de uitvoergangen of toestand na hangende genezing. Herhalende ontstekingen na stuwning in de uitvoergangen > verklontering, indikking > mineraal-opstapeling > speekselsteen.

ZBS VAN DE KIEUWBOGEN

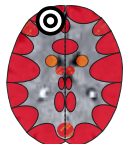

ZIJDELINGSE (laterale of brachiogene) HALSCYSTE OF -FISTEL

Gewoonlijk denkt men bij een zwelling in de hals aan lymfeknopen. In zeldzame gevallen kan het echter ook gaan om één zijdelingse halscyste. Zijdelingse halscysten liggen normaal aan de rand van de halsspieren.

Conflict	Frontaalangstconflict voor een gevaar of een bedreiging die onvermijdelijk op iemand afkomt. (Zie ook p. 137 en 160)
Weefsel	Kieuwbooggangen-platenepitheel - Ectoderm (mond-slijmvlieschema).
Fase	Genezingsfase: herstel van het platenepitheel. Door de genezingszwelling kan het vocht zich ophopen tot een cyste. Wanneer deze cyste zich naar buiten toe opent, spreekt men van een zijdelingse (brachiogene) halsfistel. Versterking door het Syndroom.
Therapie	Het conflict is opgelost. Genezingsfase begeleiden. Existentieconflict oplossen indien dit nog actief is. Lymfedrainage.

ZBS SCHILDKLIJERUITVOERGANGEN



IN HET MIDDEN (mediane) LIGGENDE HALSCYSTIE (thyroglossuscyste)

Deze cysten liggen aan de nog resterende schildklier-tong-ingang (ductus thyroglossus) op de middellijn van het lichaam tussen de basis van de tong, strottenhoofd en schildklier.

Conflict	Onmachtsconflict of frontaalangstconflict. (Zie p. 111)
Weefsel	Schildklieruitvoergangen - Platenepitheel - Ectoderm.
Fase	Hangende genezing: Genezingszwelling van de schildklieruitvoergangen. Grotere cysten door recidiverende conflicten en Syndroom! (Zie ook p. 109)
Therapie	Conflict en sporen achterhalen en oplossen zodat de hangende genezing stopt.

Middelen voor ontsteking in het mond-keelgebied

- Thee: fenegriek, kamille, agrimonie, salie, kliswortel, anijs e.a.
- "Olietrekken" (zie p. 58).
- "Zweeds kruidenbitter" :5 min laten trekken in de mond, dan gorgelen en pas daarna slikken.
- Gorgelmiddelen: natuurzoutoplossing verdund of geconcentreerd laten trekken in de mond, daarna uitspugen. Zout water voert electrolyten toe aan het weefsel en ontlast de ontstekingsreactie.
- Gorgelmiddel: notendoppen en eikenschors afkoken en enkele uren laten staan, dan afgieten en koel wegzetten. Meerdere keren per dag gorgelen en spoelen.
- Symbioflor (zie p. 55) of "Brooddrank" voor toevoer van symbionten.
- Hals-kwarkcompressen.
- Lymfedrainage.

TANDEN EN KAKEN

Iedere tand bestaat uit een tandkroon (corona dentis), een tandhals (collum dentis) en een tandwortel (radix dentis). Wat men van een gezond gebit ziet, is slechts het ectodermale glazuur, dat het binnenliggende mesodermale tandbeen (dentin) bedekt. Het tandbeen omsluit dan weer de bloedvaatjes en de doorvoer van de zenuwen (pulpa). De tand is door mesodermaal tandcement elastisch met het tandbeen verbonden. Tussen mesodermaal tandbeen en ectodermaal mondslimvlies bevindt zich een laag oud endodermaal darmslimvlies.

Volgens Dr. Hamer "functioneren" ook de tanden volgens de 5 biologische natuurwetten. De praktijk loopt echter vaak heel anders dan de theorie.

Na mijn eigen ervaringen en gesprekken met ervaren GG-tandartsen, moest ik dit hoofdstuk fundamenteel veranderen. De biologische realiteit of de recalcificering (het herstel) is nl. niet zoals verondersteld. Daar waar het tandmateriaal weg is (meestal door cariës), blijft het ook weg. Het groeit niet meer aan. En wanneer men te lang wacht, wordt het niet beter, alleen maar slechter.

Zonder twijfel heeft onze ziel ook invloed op onze tanden. Hoe groot die echter is, weet ik niet. Zijn het de hieronder beschreven conflicten die de tanden aantasten, of een slechte hygiëne, of een combinatie van beide ?

Waar is het herstel daadwerkelijk waarneembaar?

- In het kaakbeen: ja
- In het tandvlees: ja
- In het dentine (tandbot): gedeeltelijk
- In het glazuur: neen

(Dit zijn de bevindingen van de auteur!)

Mondhygiëne, tanden poetsen

Alle GG-tandartsen die ik ondervraagd heb, zeggen dat goede hygiëne, zorg en gezonde voeding aan de basis liggen van gezonde tanden.

Verzorgde tanden en een aangename adem bevorderen bovendien het zelfvertrouwen en het sociaal contact.

- Ik poets persoonlijk mijn tanden met een natuurlijke zoutoplossing. Men neme een eetlepel in de mond en poetst gewoon de tanden. Bij gevoelig tandvlees kan men de oplossing verdunnen.

- Cayce : tanden en tandvlees met een mengeling van natriumbicarbonaat en keukenzout poetsen.
- Hildegard: 's morgens een zeer kleine hoeveelheid zuiver water in de mond nemen, dit een tijdlang in de mond houden en dan de tanden poetsen met dit water.
- GG-tandartsen bevelen fluoride-vrije tandpasta aan.

Kan men wachten tot men een "gat" heeft?

Neen, want grotere gaten vullen zichzelf niet meer op. Iedere verstandige tandarts zal deze tand behandelen en het noodzakelijkste wegslijpen. Het is vanuit de 5 biologische natuurwetten ook juist om dit te doen. Bij onduidelijke pijn moet men eerst afwachten alvorens men een tand onnodig "opoffert".

Moet men regelmatig controleren en preventief behandelen ?

Ja, beide zijn zinvol.

In navolging van de door Dr. Hamer ontdekte samenhangen met betrekking tot de tanden, maar onder het hierboven besproken voorbehoud:

Taak van de tanden:

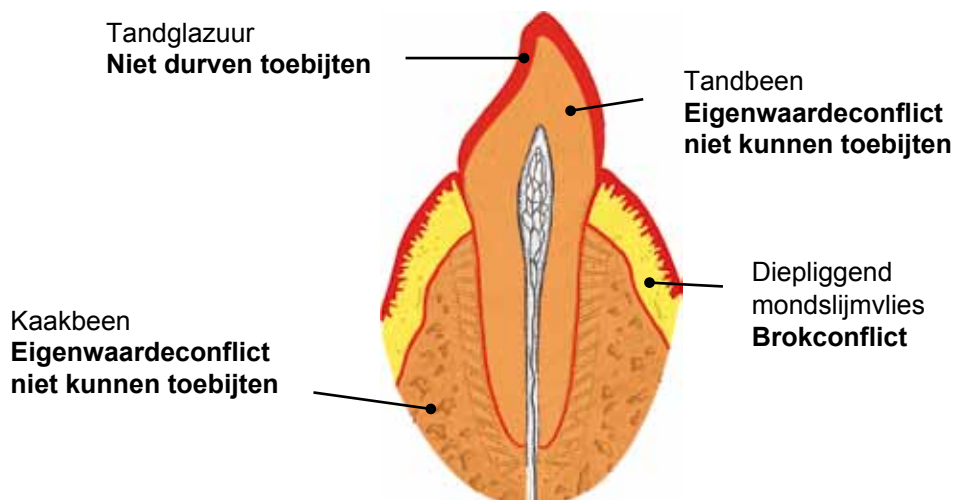
- Snijntanden: bijten, toehappen, grommen (je tanden laten zien).
- Hoektanden: aanpakken, vastpakken, beginnen en vasthouden.
- Eerste kies: kauwen.
- Tweede kies en maaltanden: vermalen.

De daarvan afgeleide conflictinhoud:

- Snijntanden: niet kunnen bijten, niet kunnen toehappen, niet kunnen of durven "grommen" (je tanden laten zien).
- Hoektanden: niet kunnen aanpakken, beginnen, vastpakken of kunnen vasthouden.
- Eerste kies: niet kunnen of durven vermalen.
- Tweede kies en verdere maaltanden: niet kunnen of durven vermalen.

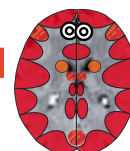"Niet kunnen" betekent: Men heeft te weinig zelfvertrouwen men is te zwak, te laf, te schuchter of te voorzichtig. Men kan niet toebijten omdat het niet binnen de mogelijkheden ligt (bv. relatie werkgever-werknemer, leerling-leraar). Getroffen weefsel: Tandbeen - Eigenwaarde - Medulla.

"Niet durven" betekent: Men wordt door iets of iemand gehinderd om toe te bijten (bv. wegens goed fatsoen). Getroffen weefsel: Tandglazuur - Scheidingsconflict - Hersenschors.



Afbeelding naar de grafiek van Dr. Hamer, Wetenschappelijke tabel van de Nieuwe Geneeskunde, omslag p. 3, rechts boven, Amici di Dirk Verlag.

ZBS TANDGLAZUUR

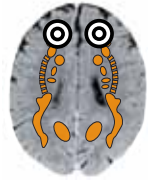

OPPERVLAKKIGE CARIËS (betreffende het tandglazuur)¹

Conflict	Niet durven toebijten, zich niet durven verweren. Conflictnuance zie locatie (zie hierboven).
Voorbeelden	<p>→ <i>Een werknemer laat zich steeds door zijn superieuren terecht wijzen (Hij wordt gebeten). Hij durft niet terug te bijten, want dan is hij zijn werk kwijt.</i></p> <p>• <i>Een vrouw wordt door haar partner onder druk gezet om zich eindelijk tegen de aanvallen van haar zus te verweren. De patiënte wil echter geen ruzie.</i> (Eigen archief)</p>
Weefsel	Tandglazuur - Ectoderm (Mond-slijmvlieschema).
Conflictactief	Celafname in het tandglazuur (ulcera). Ontstaan van cariës - glazuurdefect, pijn.
Biologische zin	De persoon of de zaak wordt door de tijdelijke overgevoeligheid niet meer "te bijten" gemaakt. Men kan niet meer toebijten omdat het bijten pijn doet.
Genezingsfase	Volgens Dr. Hamer: herstel glazuur: overgevoeligheid warm/koud of zuur/zoet. Volgens GG-tandartsen: geen herstel. Het gat blijft of wordt groter als men niets doet.
Therapie ziel	Om nieuwe gaten te vermijden: nadenken over mogelijke zielsoorzaken - conflict en sporen achterhalen en zo mogelijk oplossen. Affirmaties: <i>"Ik heb het recht om mij te verweren."</i> <i>"Ik laat niet meer met mij sollen en zal in de toekomst terugbijten."</i> Andere strategie: totale vergiffenis. Positief over de eigen tanden denken. Zich de tanden gezond en stralend voorstellen.
Therapie tand	De tand door de tandarts laten vullen. Pijnstillers indien nodig. Tandhygiëne, tanden poetsen om nieuwe gaten te vermijden. Mondspoelingen met thee van salie, braambladeren, walnootbladeren, paardestaart.

¹ Zie Dr. Hamer, Tandtabel, kolom 1 – 6

ZBS TANDBEEN

DIEPE CARIËS (tandbeen)¹

Conflict	Eigenwaardeconflict, niet kunnen toebijten of doorbijten, zich niet kunnen verweren, zich niet kunnen doen gelden of niet kunnen doorzetten. Conflictnuance afhankelijk van de locatie.
Voorbeelden	<p>→ Een zwakkere jongen wordt op school geregeld door de sterkeren gepest.</p> <p>→ Een man moet zich op zijn werk steeds aanpassen. Hij is te zwak om voor zichzelf op te komen.</p> <ul style="list-style-type: none"> • Een 53-jarige rechtshandige man heeft een oudere broer die zeer agressief is. De patiënt was in zijn jeugd steeds weer het slachtoffer wanneer de broer dronken naar huis kwam. = Bijtconflict - "Ik zou graag terug bijten, maar ik ben niet sterk genoeg en dus houd ik me maar stil." > Afbouw van tandbeen in de maaltand (partnerzijde) in de actieve fase. Intussen is de broer 60 en heeft een slechte gezondheid. Met Kerstmis komt het tot een discussie met de broer, en de patiënt kan daarna zijn vrouw over zijn angstige jeugd jaren vertellen. Dit is de conflictoplossing van het bijtconflict. Daarna moet er een wortelkanaalbehandeling verricht worden. (Eigen archief) • De zuster van een rechtshandige patiënte weet altijd alles beter. Bij de telefoongesprekken die ze hebben, houdt de zuster steeds een monoloog = conflict de zuster niet te kunnen bijten, omdat dan de familievrede verstoord zou worden. De patiënte tracht haar zuster te accepteren zoals ze is en komt daardoor in genezing. De rechter maaltand is getroffen. (Eigen archief). • De ouders van een 6-jarige jongen hebben voortdurend ruzie. De vader verliest steeds zijn geduld en begint dan te schreeuwen. = Bijtconflict voor de jongen. "Ik wil mijn vader bijten!" > Afbouw van tandbeen. Er ontstaan gaten in alle tanden. Hij verlangt zo naar harmonie tussen mama en papa. De strijd blijft echter jarenlang doorgaan. Wanneer hij later met zijn eigen familie in hetzelfde huis bij zijn ouders woont, krijgt het conflict voortdurend nieuwe voeding. (Eigen archief) • Ik was 24 en linkshandig toen ik aan een opleiding tot masseur begon. Het was niet eenvoudig om een stageplaats te vinden, maar uiteindelijk vond ik een plek bij een gerenommeerde acupunctuur-masseur in Salzburg. Spoedig echter doorzag ik dat de leraar iedereen aanpraatte dat hun bekken scheef stond en dat dat de oorzaak was van hun ziekte. Toen werd de sympathie voor de leraar al snel een afkeer. Ik had hem het liefst willen bijten en vermalen! Dat kon natuurlijk niet, want dan zou ik bij niemand anders nog een plaats vinden. De conflictactiviteit duurde een half jaar. Uiteindelijk kwam het tot een scheiding. Twee weken na dit ontslag vond ik een nieuwe stageplaats. 's Nachts kwamen toen de tandpijnen. De tandarts vond een diep gat: "Het wortelkanaal is aangetast". > wortelbehandeling. (Eigen ervaring van B. Eybl)
Weefsel	Tandbeen - Medulla - Mesoderm.
Conflictactief	Er ontstaan gaten (celafname) in het tandbeen, geen pijn.
Genezingsfase	Volgens Dr. Hamer: ontsteking, pijn, herstel (recalcificatie). Toename van de pijn door Syndroom. Volgens GG-tandartsen: recalcificatie (in het beste geval) alleen aan de oppervlakte: het gat blijft en wordt in het beste geval niet groter. Volgens hun ervaring wordt het gat toch groter wanneer men de cariës niet verzorgt en geen vulling aanbrengt.

¹ Zie Dr. Hamer, Tandtabel, kolom 3 und 4 (oranje groep)

Biologische zin	Versterking van het tandbeen.
Opmerking	Handigheid en zijde (moeder/kind of partnerzijde) is van toepassing.
Therapie psyche	Om nieuwe gaten te vermijden: nadenken over de psychische oorzaken. Conflict en sporen achterhalen en zo mogelijk reëel oplossen. Affirmatie: "Ik ben sterk en moedig!" "Ik durf te bijten indien nodig!" Zich de situatie of de tegenstander voorstellen en toebijten. Andere strategie: vergeven. Positief over de eigen tanden denken! De tanden constructieve, liefdevolle gedachten zenden. Zich de tanden gezond en stralend voorstellen.
Therapie tand	De tand laten vullen door de tandarts. Pijnstillers indien nodig. Lymfedrainage, "olietrekken". Mondspoeling met kamillethee. Mondspoeling met zoutoplossing. Tandhygiëne: tanden poetsen optimaliseren .

AFBRAAK VAN HET TANDBED (parodontose)²

Zelfde ZBS als hierboven.

Voorbeeld	<ul style="list-style-type: none"> • Een 46-jarige man maakt een slippertje, waarna hij prostaatkanker ontwikkelt (zie p. 256). Maar daar blijft het niet bij: na de "biecht" aan zijn vrouw is deze vanzelfsprekend wantrouwig. Zij wil overal bij zijn en controleert hem voortdurend. De patiënt voelt zich schuldig tegenover zijn vrouw en verzekert haar haar niet meer te bedriegen. Hij neemt alle beperkingen op de koop toe. = Actief eigenwaarde-bijt-conflict. <p>Er volgt een massieve, voortschrijdende afbraak van het kaakbeen, waarbij de bovenkaak meer getroffen is dan de onderkaak. Zijn tanden verkleuren en zijn nu geel-grauw. De tandarts stelt ook een vermindering van de bijthoogte vast (de tanden zijn naar onder gezakt). Therapie: als het echtpaar de samenhangen onderkent, wordt de man in zijn eer hersteld met een klein ritueel. Hij wil voortaan trouw zijn en wil een streep onder dit hoofdstuk zetten. (Eigen archief)</p>
Weefsel	Tandcement, Kaakbeen - Mesoderm.
Conflictactief	Afbouw van tandcement. De tandhals lijkt langer te zijn omdat het tandbed wegwijnt. = Parodontose. Tot het einde van de genezing kunnen de tanden wiebelen. Geen pijn.
Genezingsfase	Ontsteking, pijn, herstel. Sterke zwelling en pijn door Syndroom.
Biologische zin	Versterking van het tandbed.
Therapie	Conflict en sporen achterhalen en zo mogelijk reëel oplossen. Als dit lukt, volgen er genezingspijnen!! Stabilisering van de tanden door klemmen en lijm, totdat de tand weer vastzit en de genezing afgesloten is.

² Zie Dr. Hamer, Tandtabel, kolom 3 en 4 (Oranje groep)

Optimale tandhygiëne. (Tandenpoetsen, profylaxie).
Thee/mondspoeling :salie, smeerwortel, braambladeren.

Mondspoeling of tandenpoetsen met zoutoplossing. "Olietrekken".

ONTSTEKING VAN HET TANDBED (parodontitis)³

Zelfde ZBS als hierboven! (Zie p. 176-177)

Fase **Genezingsfase**, evt. hangende genezing. Herstel van het tandbed = parodontitis. (Zie hierboven)
Therapie Spoelingen met kamillethee en kruidnagelolie.

TANDUITVAL

Zelfde ZBS als hierboven! (Zie p. 176-177)

Fase **Hangend actief conflict**: afbraak van het tandbed > uitval van tanden.
Therapie Conflict en sporen achterhalen en zo mogelijk reëel oplossen zodat er verder geen tanden uitvallen.

KAAKCYSTEN

Zelfde ZBS als hierboven! (Zie p. 176-177)

Fase Recidiverend conflict, meestal met syndroom. Af- en opbouwfasen herhalen zich.
Vorming van holten > cystes.

KAAKTUMOR (odontoom, myxoom, osteosarcoom)

Zelfde ZBS als hierboven! (Zie p. 176-177)

Voorbeeld

- *Een 47-jarige patiënte verkoopt haar woonwagen voor 20 000 euro. De koper speelt echter een vals spel. Hij draagt een vervalst keuringsbewijs aan, waarop alleen maar gebreken staan. Die zgn. gebreken ter waarde van € 19.000 vordert hij in een proces met succes terug. De patiënte is geschokt = bijtconflict. Ze kan deze bedrieger niet "vermalen". Gelijktijdig lijdt ze een existentieconflict, omdat zij nu 19 000 euro kwijt is.*

Het komt tot een osteolyse van de bovenkaak en dentineosteolysen van alle rechter boventanden. = actieve fase. Nadat ze het verlies verwerkt heeft, komt ze met Syndroom in heling. De kaak zwelt enorm op en de kiezen vallen allemaal uit (in de RG stelt men de diagnose: kaaktumor!). Door de zwelling heeft ze slikproblemen.

Ze gaat naar een natuurkliniek en verzoekt slechts met liefde verpleegd te worden. Men geeft

³ Zie Dr. Hamer, Tandtabel, kolom 3 en 4 (orange groep)

haar daar echter onmiddellijk morfine en 30 dagen later sterft ze! (Zie Dr. Hamer, tandtabel)

Fase	Genezingsfase of hangende genezing, evt. met syndroom. Herstel van het kaakbeen na voorafgaande celafbouw.
Opmerking	Sterke pijn. Handigheid is van toepassing.
Therapie	Het bijtconflict is opgelost, genezing begeleiden. Evt. existentieconflict oplossen! Waarschuwing: geen punctie uitvoeren! > gevaar dat callus uitloopt! > ontstaan van een zeer groot sarcoom. Lymfedrainage. Zie ook genezingsfase hersenniveau p. 56

TANDSTEEN*

Zelfde ZBS als hierboven! (Zie p. 176-177)

Tandsteen vindt men meestal in de buurt van de speekselklier-ingangen of in de buurt van slechte, los zittende tanden. Gedurende de genezingsfase van het tandbed, tandbeen of kaakbeen, loopt er callus (= nieuw vloeibaar botweefsel) vanuit het tandzakje in de mondholte. Deze vloeibare botmassa verhardt dan t.h.v. de tandhals. > Geelachtige ringen = tandsteen.

Fase	Opbouw tijdens Genezingsfase of hangende genezing.
------	---

ZBS DIEPLIGGEND MONDSLIIJMVLIES



TANDFISTEL (diep peridontaal abces)

Conflict	Brok-bijtconflict. Rechts in de mond: een voedselbrok (iets gewensts of iets goeds, bv. bepaalde voeding, een goede baan of een auto) niet verkrijgen, omdat men niet kan toebijten. Links in de mond: iets ongewensts of iets dat niet goed is niet kwijtraken omdat men niet kan doorzetten. (Bv. men zit vast in een bepaalde situatie waar men zich "doorheen" moet bijten.
Voorbeeld	• <i>Een alleenstaande moeder wordt door haar puberende dochter getergd. Zij vermijdt echter harde discussies. - Zij kan niet doorbijten.</i> (Eigen archief)
Weefsel	Diep mondslijmvlies - Endoderm.
Conflictactief	Verhoging van de functie: groei van een adeno-ca onder het platenepitheel-mondslijmvlies (meestal ongemerkt).
Biologische zin	Met meer (darm-)kliercellen wordt meer slijm geproduceerd waarmee de brok beter naar binnen of naar buiten kan schuiven.
Genezingsfase	Normalisering van de functie: tuberculeus-verkazende afbouw. Vieze smaak in de mond. Plaatselijk : etter, mondgeur, nachtzweeten (TBC).
Genezingscrisis	Sterke pijn, evt. rilkooorts.
Therapie	Het conflict is opgelost. Genezing begeleiden. Olietrekken, lymfedrainage. Thee/mondspoelingen: anijs, bosbes.

ONTSTEKING VAN HET TANDVLEES (gingivitis)

Mogelijke oorzaken

- **Ontsteking van het oppervlakkige ectodermale mondslimvlies** - Genezingsfase: oppervlakkig zichtbare roodheid, zwelling, bloeding, maar zonder pijn (buiten de genezingscrisis). Geen nachtzweeten, geen mondgeur. (Zie p. 165)
- **Ontsteking van het tandbed** (parodontitis) - Genezingsfase: diepe ontsteking, los zittende tand(en), pijn, niet-stinkende "etter" (= callus). Geen nachtzweeten, mini-leukemie.
- **Ontsteking van het diepe endodermale mondslimvlies** - Genezingsfase: ontsteking uit de diepte, mondgeur, stinkende etter, nachtzweeten. (Zie hierboven).

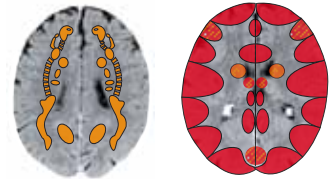
Therapie:
Gorgelen met saliethee.

TANDVLEESWOEKERING (gingivahyperplasie, epulis)*

Alledrie hierboven genoemde oorzaken komen in aanmerking:

- Diep mondslimvlies: hangende conflictactiviteit.
- Mondslimvlies-platenepitheel: hangende genezing.
- Tandbed: hangende genezing.

ZBS KAAKSPIEREN



TANDENKNARSEN (bruxismus)*

Velen van ons hebben het gezegde: "op je tanden bijten" te letterlijk genomen!

Tandenknarsen wordt meestal door de partner opgemerkt, omdat dit in de genezingscrisis tijdens de slaap gebeurt. Door het knarsen worden de tanden onnodig afgeschuurd, waardoor de tanden makkelijker kunnen "bederven".

Conflict	Motorisch conflict: niet kunnen of durven bijten, toehappen, aanvagen, vasthouden, kauwen of vermalen.
Voorbeeld	→ <i>Iemand wil op de werkplaats vaak anderen bijten, maar hij doet het niet omdat hij niet durft > 's nachts komt hij in heling en knarst gedurende de genezingscrisis met zijn tanden.</i>
Weefsel	Kauwspier (m. masseter), slaapspier (m. temporalis), binnenste vleugelspier (m. pterygoideus medialis), Dwarsgestreepte spieren: medulla (voeding spieren) en hersenschors (bezenuwing).
Fase	Genezingscrisis > verkramping van de kaakspieren in ontspanning ('s nachts). Tandenknarsen = "kauwspier-epilepsie".
Therapie	Conflict en sporen achterhalen en zo mogelijk reëel oplossen zodat de hangende genezing stopt. Affirmatie: <i>"Wanneer het nodig is, bijt ik toe!"</i> Visualisatie: zich de situatie en in het bijzonder de tegenstander weer voorstellen en "terugbijten". Het conflict in de veranderde situatie naspelen - ditmaal wordt "toegebeten". Alles wat stoort en waarmee men niet akkoord is, uitspreken en dan afhaken. Daarna innerlijk vrede hebben met de situatie of de mensen. Bachbloesems: agrimony. 's Nachts een bijtring, zodat de tanden niet afslijten.

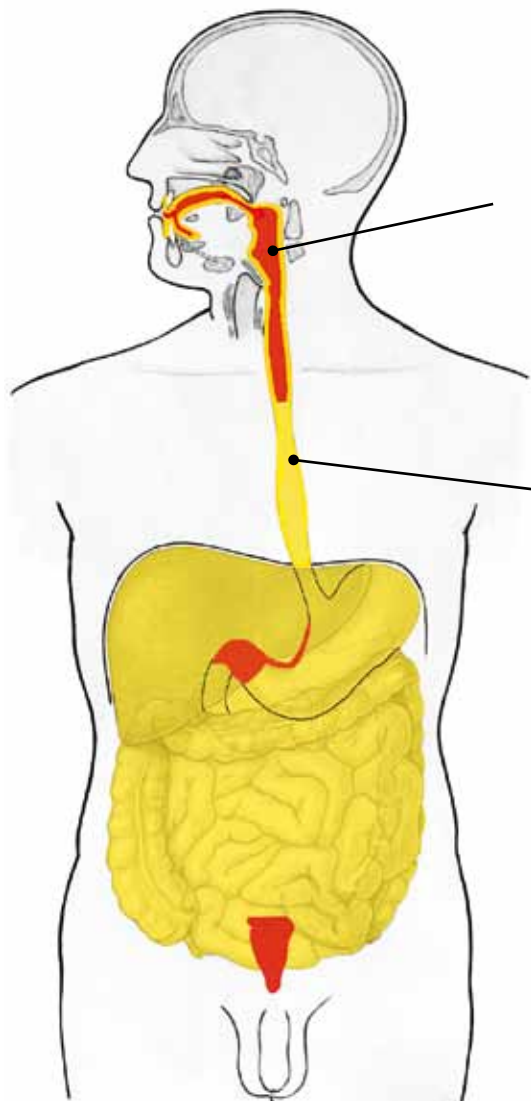
SLOKDARM

De ca. 25 cm lange spierbuis transporteert de voedingsbrok door peristaltische bewegingen van de keel naar de maag. Deze slokdarm (oesofagus) bestaat uit endodermale darmslijmhuud en daaronder ligt glad spierweefsel.

In het bovenste 2/3de deel van de slokdarm heeft zich over de oude darmslijmhuud ectodermaal platenepitheel gelegd met dwarsgestreept spierweefsel dat vanuit de

mond naar binnen is gemigreerd. (Platenepitheel en dwarsgestreept spierweefsel vormen meestal een paar).

In de afbeelding hieronder zijn ook verdere ectodermale gebieden van het spijsverteringsstelsel aangeduid. De kleine kromming van de maag, de maagpoort en de laatste centimeters van het rectum zijn eveneens bekleed met ectodermaal platenepitheel.



Oppervlakkig slokdarmslijmvlies
(bovenste 2/3)
Iets niet willen doorslikken

Diepliggend slokdarmslijmvlies
(onderste 1/3)
Brok-conflict: iets niet kunnen doorslikken

ZBS DIEPLIGGEND SLOKDARMSLIJMVLIES

**ENDODERMALE SLOKDARMKANKER (adeno-ca)¹**

Deze kanker groeit normaal gesproken in het onderste 3de gedeelte van de slokdarm. Het kan ook in het bovenste 2/3de deel van het oude darmslijmvlies (onder het platenepitheel) voorkomen.

Conflict	Brokconflict: iets dat men wil hebben niet kunnen slikken. Het slikken (= inlijven) wordt verhinderd. Men wil iets hebben, maar men krijgt het niet te pakken.
Voorbeeld	<p>→ <i>Iemand had op een erfenis gerekend, maar krijgt deze niet.</i></p> <ul style="list-style-type: none"> • <i>Een 70-jarige gehuwde man brengt zijn vrije tijd in de zomer het liefst door in de tuin van een vakantiehuis. Wanneer de man na een zomervakantie terugkomt, heeft een graafmachine daar de tuin helemaal omgeploegd. = Conflict de tuin (= brok) niet kunnen slikken. Hij kan daar niet meer verblijven. In de actieve fase groeit een "kwaadaardig" adeno-ca. De patiënt krijgt slikproblemen. Gelukkig krijgt hij intussen een nieuwe tuin bij zijn vakantiehuis. = Begin van de genezingsfase met nachtelijk hoesten en uitspuwen van verkaasde tumorstukjes. (Zie Claudio Trupiano, Danke Doktor Hamer, p. 161)</i>
Weefsel	Diep slokdarmslijmvlies - Endoderm.
Conflictactief	Verhoging van de functie: groei van een bloemkoolachtige tumor van het secretorische type of een vlakgroeiende tumor van het resorptieve type. Vernauwing van de slokdarm, slikproblemen. Evt. kan enkel nog fijngemaakte of vloeibare voeding opgenomen worden.
Biologische zin	<p>Secretorische type: de vastzittende brok in de slokdarm met meer verteringssap beter kunnen verteren, zodat deze beter geslikt kan worden.</p> <p>Resorptieve type: de brok door verbeterde opname beter kunnen resorberen of kunnen "opzuigen".</p>
Genezingsfase	Normalisering van de functie: tuberculeuze verkazing van de tumor. Afbouw door schimmels of schimmelbacteriën. Slokdarmontsteking (oesofagitis, spruw-oesofagitis). Pijn achter het borstbeen. Gevaar voor onopgemerkte bloeding (zwarte stoelgang, "occult bloed"), nachtelijk zweten, koorts. Versterking door Syndroom! Evt. blijven er littekens, uitzakkingen (divertikels) of zgn. oesofagusringen of -membranen na de genezing.
Genezingscrisis	Sterke pijn, bloeding, rilkoorts.
Therapie	Conflict en sporen achterhalen en zo mogelijk reëel oplossen, indien nog conflictactief. Affirmaties: <i>"Ik ben tevreden met wat ik heb!" "Wat er gebeurd is heeft zin."</i>

"SPATADEREN IN DE SLOKDARM" (slokdamvarices)

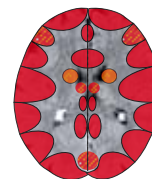
Zelfde ZBS als hierboven.

In de RG zijn slokdarmvarices een gevolg van stuwning in het poortadersysteem van de lever. Deze hypothese klopt echter niet. Volgens Dr. Hamer wijzen slokdarmvarices niet op een leverziekte, maar op een ZBS van de slokdarm zelf.

Fase	Recidiverend conflict of toestand daarna. Vergrote en "overgroeide" bloedvaten van het slokdarmslijmvlies = bloedvat-littekenweefsel.
Therapie	Conflict en sporen achterhalen en zo mogelijk reëel oplossen, zodat het ZBS ophoudt. Bij acute bloeding: operatie.

¹ Zie Dr. Hamer, Tabellenbuch p. 21

ZBS OPPERVLAKKIG SLOKDARMSLIJMVLIES



ECTODERMALE SLOKDARMKANKER (ulcus-ca)¹

Deze kanker groeit alleen in het bovenste 2/3de gedeelte van de slokdarm.

Conflict iets niet willen slikken (innemen). Men kan iets niet accepteren. Men zou het liefst willen braken.

Voorbeelden → "Ik moet deze bittere pil wel slikken."

→ "Dat is moeilijk te slikken!" (Bv. een verwijt, een ontslag, een tegenslag).

- Een postbode wordt ervan beschuldigd een som geld gestolen te hebben. > Conflict: "deze beschuldiging niet kunnen slikken". In de genezingsfase wordt een slokdarmkanker gediagnostiseerd.

(Zie Dr. Hamer, *Krankheit der Seele*, p. 296)

- Een patiënt is glasblazer en komt van vakantie terug op zijn werkplek. Daar ontdekt hij dat zijn plaats is ingenomen door een jongere man. Het komt tot een discussie met zijn baas. > Dit feit niet kunnen slikken.

(Zie Dr. Hamer, *Krankheit der Seele* p. 218)

Weefsel Oppervlakkig slokdarmslijmvlies - Platenepitheel - Ectoderm (mond-slijmvlieschema).

Conflictactief Celafbouw in het platenepitheel (ulcus-ca). Pijn.

Biologische zin Door verwijding van de doorsnee van de slokdarm kan de brok beter uitgespuwd of uitgebraakt worden.

Genezingsfase Herstel van het slijmvlies. Slokdarmontsteking. (Oesofagitis herpes of cytomegalie-oesofagitis, glycogeenacanthose), geen pijn, wel zwelling en slikmoeilijkheden. Versterking door Syndroom. Nadien kunnen littekens, uitzakkingen (divertikels) of zgn. oesofagusringen of -membranen achterblijven.

Genezingscrisis Pijn, evt. sterke bloeding, rilkoorts.

Therapie Conflict en sporen achterhalen en zo mogelijk reëel oplossen indien het conflict nog actief is.
Affirmaties: "Ik slik alleen datgene wat mij goed doet!" "Ik laat mij niets meer opdringen wat ik niet wil." "Ik heb vrede met alles."

¹ Zie Dr. Hamer, *Tabellenbuch* p. 122, 135

SLOKDARMONTSTEKING (oesofagitis)

Beide boven beschreven ZBS-en komen in aanmerking:

- Ontsteking van het bovenste 2/3e gedeelte van de slokdarm: genezingsfase.
- Ontsteking van het onderste 3de deel van de slokdarm: genezingsfase.

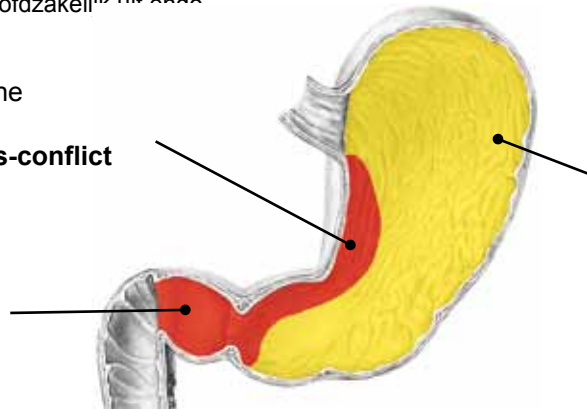
MAAG

De maagmond (cardia) neemt de spijsbrij over van de slokdarm. Vanuit de maag gaat deze dan verder door de poort (pylorus) naar de twaalfvingerige darm. De maagslijmvliesklieren produceren maagsap (pepsine, zoutzuur) om eiwitten te verteren. Het grootste deel van de maag (ventriculus) bestaat hoofdzakelijk uit endo-

hoofdzakelijk uit endodermaal weefsel. Uitgezonderd: kleine kromming en de poort. Hierover ligt ectodermaal platenepitheel. Daarover ligt (volgens Dr. Hamer) dwarsgestreept spierweefsel. (Rest = gladde spieren).

Maagslijmvlies -
Platenepitheel (kleine
kromming, poort)
Territoriumergernis-conflict

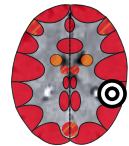
Twaalfvingerige darm
(bulbus)
**Territoriumergernis-
conflict**



Maagslijmvlies -
Cylinderepitheel
**lets niet kunnen
verteren**

Afbeelding naar de Grafiek van Dr. Hamer, Wetenschappelijke Tabel der Nieuwe Geneeskunde, omslag p. 2 midden rechts, Amici di Dirk Verlag

ZBS OPPERVLAKKIG MAAGSLIJMVLIES



MAAGSLIJMVLIESONTSTEKING (gastritis), MAAGEPITHEELKANKER (maagulcus-ca), MAAGZWEER (maagulcus), TE VEEL MAAGZUUR (hyperaciditeit)¹

Conflict	Territoriumergernis-conflict of identiteitsconflict. (Afh. van handigheid, hormoongehalte en voorafgaande conflicten.) Voorbeelden voor territoriumergernis-conflict: (Vb. voor identiteitsconflict zie p. 202).
Voorbeelden	<p>→ <i>Meestal is er agressie in het spel. Ofwel eigen woede, ofwel woede die van buitenaf komt.</i></p> <p>→ <i>Grensc conflicten met burens, aanvallen van de schoonmoeder, ergernis rond collega's.</i></p> <p>→ <i>Men wordt gedwongen zich te onderwerpen of men wordt klein gehouden.</i></p> <ul style="list-style-type: none"> • <i>Een man ervaart een nieuwe collega steeds meer als concurrent.</i> (Eigen archief) • <i>Een 34-jarige vrouw deelt haar bureau met een zeer ordelijke collega. Plotseling komen er drie collega's (van een andere nationaliteit) bij. Deze negeren de oude "spelregels". De keuken en WC zijn vuil en men houdt zich niet aan de werktijd. = Territoriumergernis-conflict. Na meerdere weken lost het conflict op, wanneer een vriend haar over een andere baan in een ander bedrijf vertelt. Sindsdien kan ze veel meer ontspannen met de situatie omgaan. In de genezingsfase wordt ze misselijk. (Zie www.germanische-heilkunde.at)</i> • <i>De nu 41-jarige man heeft een gewelddadige vader, waar hij nog steeds onder lijdt. Zijn moeder wordt regelmatig door zijn vader geslagen en zelf wordt hij nog altijd vernederd en uitgescholden. Steeds hoort hij "...jij mislukking!" = territoriumergernis-conflict > celafbouw in het maagslijmvlies. Voortdurend heeft hij last van maagzuur = actieve fase. Zeven maanden geleden liep een kind voor zijn auto. Hij is onschuldig, maar vanuit zijn onderbewustzijn hoort hij weer: "...jij mislukking!" = Recidief > Sinds het ongeval heeft hij een half jaar lang last van sterk brandend maagzuur. = Actieve fase.</i>

¹ Zie Dr. Hamer, Tabellenbuch p. 115

De patiënt is voortdurend licht conflictactief, omdat hij met zijn familie op het ouderlijk boeren erf woont, praktisch deur aan deur. De beste therapie zou zijn te verhuizen, maar dat is voor de patiënt geen optie. (Eigen archief)

Weefsel	Maagslijmvlies kleine kromming, Poort - Platenepitheel - Ectoderm (mond-slijmvlies schema).
Conflictactief	Celafbouw in het maagslijmvlies. Hoe langer het conflict duurt, des te dieper wordt het weefsel-defect (ulcera), pijn. Verlamming van het daaronderliggende dwarsgestreepte spierweefsel: daardoor grotere maaginhoud.
Biologische zin	Vergroting van het maagvolume en -doorgang. Betere vertering, betere passage, daardoor meer energie gezien vanuit de ergernis (= om beter te kunnen aanvallen).
Genezingsfase	Reparatie van het maagslijmvlies. Bloedende maagzweer (ulcus), evt. zwart bloed in de stoelgang (occult bloed).
Genezingscrisis	Sterke koliekpijnen, sterke bloeding (zwarte stoelgang), afwezigheid van bewustzijn (absence) en evt. ook rilkoofts.
Opmerking	Bloedverdünnende medicatie (anticoagulantia) versterkt de bloeding.
Therapie	Conflict en sporen achterhalen en zo mogelijk reëel oplossen, zodat het maagslijmvlies terug kan regenereren. Affirmaties: " <i>Geen ergernis meer in mijn hart!</i> " " <i>Niets kan mij uit mijn evenwicht brengen!</i> " " <i>Als het nodig is, vecht ik!</i> " Organisch gebonden basen. D.w.z. veel fruit en groenten eten, vooral appels, wortelen en aardappelen. Reflexzonemassage, acupunctuur.

PERFORATIE VAN DE MAAGWAND

Zelfde ZBS als hierboven.

Fase	Hangend actief conflict , daardoor wordt de zweer (ulcus) steeds dieper.
Opmerking	Een maagperforatie is levensbedreigend! ("Acuut abdomen")
Therapie	Conflict en sporen achterhalen en zo mogelijk reëel oplossen, zodat het maagslijmvlies kan regenereren. Operatie indien nodig.

GASTROPARESE (verlamming van de maagspieren) - GASTRODUDENALE PROLAPS (uitzakking van de maag in de twaalfvingerige darm)*

Zelfde ZBS als hierboven. (Zie p. 182 - 183)

Fase*	Conflictactieve fase: verzakking van de maag in de twaalfvingerige darm wegens een verlamming van de maagspieren.
Therapie	Conflict en sporen achterhalen en zo mogelijk reëel oplossen.

ZBS DIEPLIGGEND MAAGSLIJMVLIES



MAAGKANKER (adeno-ca), MAAGPOLIEPEN, VERMEERDERING VAN DE MAAGSAPCELLEN, MAAGWANDVERDIKKING, DIFFUSE MAAGSLIJMVLIESHYPERPLASIE¹

Conflict	Brokconflict: iets niet kunnen verteren. Ergernis t.a.v. de schoonmoeder, zussen, kinderen, enz. <i>"Dat ligt zwaar op mijn maag!"</i>
Voorbeelden	<p>→ <i>Iemand krijgt toch niet de toegezegde loonsverhoging. Iemand moet zijn auto onder de prijs verkopen, ofschoon hij het geld dringend nodig heeft. Iemand ergert zich dag in dag uit aan de schoonmoeder die in hetzelfde huis woont.</i></p> <p>• <i>Een 45-jarige gehuwde vrouw met twee kinderen werkt in een sociale inrichting als bewegings-therapeute. Deze baan is voor de vrouw zeer onbevredigend en voortdurend vraagt ze zichzelf af wat de zin van haar werk is. = Onverteerbare ergernis. Wanneer ze een andere, vervullende baan vindt, komt ze in genezing met nachtzweeten en maagpijn. In de RG wordt een maagslijmvliesmetaplasie gediagnostiseerd. (Eigen archief)</i></p>
Weefsel	Cylinderepitheel-Maagslijmvlies-Endoderm.
Conflictactief	Verhoging van de functie, groei van een bloemkoolachtige tumor van het secretorische type (tot een grootte van een kinderhoofdje) of een vlakgroeiend adeno-carcinoom van het resorptieve type (= in RG "maagwandverdikking, slijmvlieshyperplasie"). Poliepen zijn in principe ook kanker. Alleen de grootte bepaalt of ze als "goed- of kwaadaardig" worden bevonden.
Biologische zin	De vastzittende brok met meer verteringssap beter kunnen verteren (secretorische type), of beter kunnen opnemen (resorptieve type).
Genezingsfase	Normalisering van de functie: tuberculeus-verkazende afbouw met lichte bloeding, pijn en nachtzweeten of inkapseling van de tumor wanneer er geen TBC-bacteriën voorhanden zijn. Met een ingekapselde tumor kan men jarenlang zonder klachten leven als er genoeg plaats is voor de "spijsbrij" en de doorgang open is.
Genezingscrisis	Sterke bloeding, rilkoofts.
Opmerking	Diagnostisch bewijs: zuurremmers helpen slechts bij ZBS-en van het oppervlakkige maagslijmvlies (ectoderm) maar niet bij ZBS-en van het diepliggend maagslijmvlies! (Endoderm)
Therapie	Conflict en sporen achterhalen en zo mogelijk reëel oplossen, indien nog actief. Affirmaties: <i>"Ik sluit vrede met mezelf en mijn familie."</i> <i>"Wat gebeurd is, is in orde: het heeft zin!"</i> Zie ook einde van dit hoofdstuk.

MAAGONTSTEKING MET KOORTS EN NACHTZWEET (maagspruw)

Zelfde ZBS als hierboven.

Fase	Genezingsfase: tuberculeus verkazende necrotiserende afbouw van een tumor door zuurvaste schimmels en schimmelbacteriën. "Maagspruw" of "candida-schimmel".
Therapie	Het conflict is opgelost. Genezing begeleiden. Schüssler-zouten: Nr. 5, 8, 9. Zie ook einde van dit hoofdstuk.

¹ Zie Dr. Hamer, Tabellenbuch p. 22

ZBS MAAGSLUITSPIER



MAAGZUUR, TERUGVLOEI MAAGSAP IN DE SLOKDARM (reflux, refluxoesofagitis, syndroom van Barrett), CARDIAÏNSUFFICIËNTIE*

Bij maagzuur ontsteekt de slokdarm door opstijgend maagsap (refluxoesofagitis). Vaak speelt ook het maagspierweefsel een rol bij beide maag-ZBS-en (zie p. 184-186), die de reflux versterken. Er bestaat echter ook een ZBS van de maagsluitspier (cardia):

Conflict	Dat wat men geslikt heeft (iets slechts), niet kunnen uitspugen of het geslikte (het goede) niet kunnen opnemen of "ontvangen".
Voorbeeld	<ul style="list-style-type: none"> • Een destijds 20-jarige introverte man voelt zich in gezelschap vaak niet goed. Ondanks dat gevoel gaat hij na de handbaltraining regelmatig met zijn kameraden iets drinken in het café. Tijdens de gesprekken worden er grove uitspraken gedaan. En hij moet vaak dingen "slikken" die hem helemaal niet smaken. = Conflict, het geslikte niet kunnen uitspugen. Telkens wanneer hij zich in gesprekken aangevallen voelt of wanneer hij alcohol drinkt, komt hij op een spoor > maagzuur (diagnose refluxoesofagitis) sinds 16 jaar. (Eigen archief)
Weefsel	Maagmond - Parasympathisch bezenuwde gladde kringspier - Middenhersenen - Endoderm.
Conflictactief	In sympathicotonie opent zich de maagpoort > opstijgen van maagsap in de slokdarm > maagzuur. Bij hangend conflict: verbranding van de slokdarm. > Refluxoesofagitis.
Biologische zin	Opening van de maagpoort zodat het geslikte (slechte) beter uitgespuwd of het geslikte (goede) beter opgenomen kan worden.
Genezingsfase	Normalisering van de spierspanning. In de genezingscrisis aanvalsgewijze slokdarmkrampen.
Therapie	Conflict en sporen achterhalen en zo mogelijk reëel oplossen. Affirmaties: "Ik slik enkel dat wat mij goed doet, anders geef ik weerwoord." Basische voeding. Zie ook geneesmiddelen van de maag. Evt. zuurremmer.

MISSELIJKHEID - BRAKEN

- **Platenepitheel-ontsteking (gastritis):** in de conflictactieve fase lichte misselijkheid. Braken in de genezingscrisis.
- **Maag-adenoca:** genezingscrisis in de genezingsfase - tegenovergestelde peristaltiek > braken.

MAAGBLOEDING - ZWARTE STOELGANG - MAAGKOLIEKEN - BLOEDBRAKEN

- **Platenepitheel-ontsteking (gastritis):** genezingsfase. De helende maagulcera bloeden. Zwarte stoelgang. In de crisis sterke bloeding, krampen, "maagcoma".
 - **Adeno-ca:** genezingsfase: verkazende afbouw van de tumor door schimmelbacteriën: bloeding, koorts, nachtzweten. Sterke bloeding in de crisis. Hyperperistaltiek.
- Braken. Evt. met bloed in het braaksel.
- Therapie**
Het conflict is opgelost. Genezing begeleiden. Bij zeer sterke bloeding: controle bloedbeeld. > Zo nodig tijdelijk bloedtransfusie geven!
Opmerking: bloedverdünnende medicatie (anti-coagulantia) versterkt de bloeding.

Geneesmiddelen maag

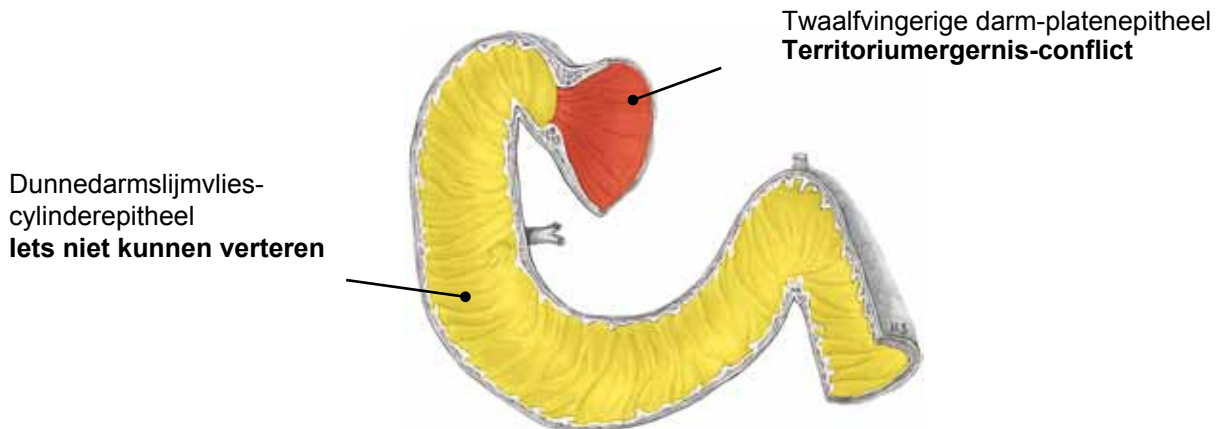
- Thee: duizendguldenkruid, alsem, majoraan, anijs bosbesblaadjes.
- Langzaam kauwen, bij het eten genieten en met aandacht eten.
- Massage: de maag is goed te behandelen met massage.
- Reflexzone-massage en acupunctuur.

1 Zie Jürgen Schilling, Kauw je gezond, Haug Uitgeverij, 5e druk 2003

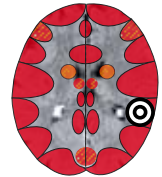
DUNNE DARM - TWAALFVINGERIGE DARM (duodenum)

De ca. 25 cm lange twaalfvingerige darm (duodenum) ontvangt de spijsbrij van de maagpoort. Het begin is meer open (bulbus duodeni). Het midden vernauwt zich en hierin ligt de uitmonding van de gal- en

pancreasuitvoergangen. De bulbus duodeni is bekleed met ectodermaal platenepitheel. Alle volgende delen bestaan, zoals de oerdarm, uit endodermaal weefsel.



ZBS OPPERVLAKKIG DUODENUMSLIJMVLIES



TWAALFVINGERIGE DARMZWEER (ulcus duodeni) TWAALFVINGERIGE DARMKANKER (ulcus-ca)¹

Conflict	Territoriumergernis-conflict of identiteitsconflict (afhankelijk van geslacht, hormoonbalans en leeftijd.) Men ergert zich wanneer het territorium of de grenzen niet gerespecteerd worden.
Voorbeelden	<p>Voor territoriumergernis-conflict: (Voorbeelden voor identiteitsconflict zie p. 202)</p> <p>→ Grensconflicten, agressief gedrag naar anderen of naar zichzelf ("Ik heb woede in mijn buik!")</p> <p>→ De partner van een man flirt met een andere man. Hij vermoedt dat zij een verhouding hebben.</p> <ul style="list-style-type: none">• Een man wordt door een prostaatverwijdering impotent en kan zijn vrouw niet meer bevredigen > territoriumergernis-conflict > celafname in de conflictactieve fase, wederopbouw in de genezingsfase.• De nu 53-jarige patiënte leerde haar echtgenoot reeds op school kennen. Op haar 16e leert zij haar schoonvader kennen. Zij voelt een sterke afkeer voor deze man. = Territoriumergernis-conflict + angst-walgings-conflict. Sedertdien heeft ze gedurende meerdere jaren boulemie (zie p. 318). De verhouding tussen haar en haar schoonvader is tot op heden slecht. Wanneer hij op bezoek komt, neemt hij aan tafel precies de zitplaats van de patiënte in. Dan is ze geërgerd en spreekt geen woord. Zij ergert zich steeds over de vanzelfsprekendheid waarmee zij haar plaats moet inleveren. = Recidiverende territoriumergernis-conflict. Therapie: EFT, of de schoonvader niet meer binnenlaten. (Eigen archief)
Weefsel	Twaalfvingerige darm - Platenepitheel - Ectoderm (mond-slijmvlies-schema).

¹ Zie Dr. Hamer, Tabellenbuch p. 115

Conflictactief	Celafname ectodermaal slijmvlies, pijn. Hoe langer het conflict duurt, hoe dieper het weefseldefect. (Ulcera).
Biologische zin	Vergroting van de doorgang, betere omzetting van het voedsel, betere doorgang, daardoor meer energie om het territorium terug te winnen.
Genezingsfase	Bloeding van de helende zweren (zwarte stoelgang wegens bloed), geen pijn.
Genezingscrisis	Sterke koliekpijn, sterke bloeding, evt. absences, rilkoorts.
Therapie	Conflict en sporen achterhalen en zo mogelijk reëel oplossen, indien nog actief!

ZBS DIEPLIGGEND DUNNE-DARMSLIJMVLIES



DARMKANKER van de TWAALFVINGERIGE DARM (adeno-ca) - DARMPOLIEPEN van de TWAALFVINGERIGE DARM¹

Conflict	Brokconflict: iets niet kunnen verteren.
Voorbeelden	→ <i>Ergernis naar verwanten, collega's, bureu.</i> → <i>Een vrouw moet haar moeder dag en nacht verzorgen. Zij kan niet genieten van haar pensioen waar ze zich zo op verheugd heeft.</i>
Weefsel	Twaalfvingerige darm - Cylinderepitheel - Endoderm.
Conflictactief	Groei van een bloemkoolachtige tumor van het secretorische type of een vlakgroeiend adeno-ca van het resorptieve type.
Biologische zin	Met meer darmcellen kan de vastzittende ergernis-brok beter verteerd of gesorbeerd worden.
Genezingsfase	Tuberculeus verkazende necrotiserende afbouw van de tumor door zuurvaste schimmels en schimmelbacteriën. Koorts, nachtzweeten, twaalfvingerige darmontsteking of - tuberculose. Bij gebrek aan TB-bacteriën: inkapseling van de tumor.
Therapie	Conflict en sporen achterhalen en zo mogelijk reëel oplossen indien nog actief! <i>Affirmaties: "Ik sluit vrede met mezelf en mijn familie." "Wat gebeurd is, heeft zin!"</i> Zie ook geneesmiddelen voor de darm, p. 200.

¹ Zie Dr. Hamer, Tabellenbuch p. 22

BLOEDING TWAALFVINGERIGE DARM - ZWARTE STOELGANG

Mogelijke oorzaken

- **Twaalfvingerige darmzweer:** genezingsfase. De helende ulcera bloeden. Pijn en sterke bloeding in de epicrisis. Zwarte stoelgang.
- **Adeno-ca:** genezingsfase: afbouw tumor door TBC: koorts, nachtzweeten, bloeding. Pijn en sterke bloeding in de genezingscrisis.

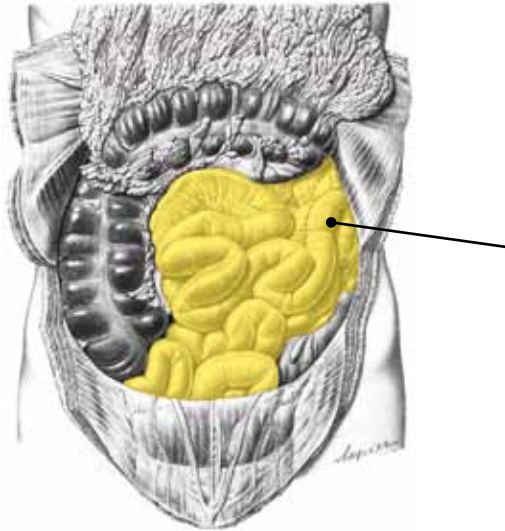
Opmerking: bloedverdünnende medicatie (anti-coagulantia) versterkt de bloeding!

Therapie: het conflict is opgelost. Bij zeer sterke bloeding: bloedbeeld controleren en evt. bloedtransfusie toedienen.

DUNNE DARM : NUCHTERE DARM EN KRONKELDARM

Nuchtere darm (jejunum) en kronkeldarm (ileum) zijn samen 5 - 7 m lang en sluiten aan op de twaalfvingerige darm. Deze 3 delen tezamen vormen de dunne darm.

Door plooien en microvilli ontstaat een reusachtig verteringsoppervlak van ca. 60 m². Jejunum en ileum bestaan uitsluitend uit endodermaal weefsel.



Dunne darm slijmvlies -
Cylinderepitheel
**lets niet kunnen verteren,
meestal met
verhongeringsaspect**

ZBS DUNNE-DARMSLIJMVLIES



DUNNE DARMKANKER (adeno-ca), DUNNE DARMPOLIEPEN, TUMORACHTIGE DARMWANDVERDIKKING¹

- Conflict Brokconflict: iets niet kunnen verteren. Vaak met verhongeringsaspect. Uit een zaak of project komt niet het gehoopte gewin.
("Men komt bedrogen uit.")
- Voorbeelden → Een baby krijgt plotseling de borst niet meer. Hij denkt te verhongeren.
- Een 40-jarige secretaresse komt onverwachts in een zeer onaangename situatie terecht. Zij moet aan haar chef meedelen dat een medewerkster een belangrijk bedrijfsgeheim toch aan het doorvertellen is. Nu is zij de "verklikster" t.a.v. de andere medewerkers = onverteerbare ergernis. Twee dagen later heeft ze een gesprek met haar collega = gedeeltelijke oplossing van het conflict. Doch telkens wanneer ze haar collega ziet, schiet haar deze geschiedenis weer te binnen = spoor. Sedertdien lijdt deze patiënte aan diarree en heeft wat last van nachtzweet. = Hangende genezing. Door nogmaals een gesprek te hebben met haar collega, lost het conflict helemaal op.
 - Een man kan na een beroerte niet meer spreken. Hij kan deze situatie niet aanvaarden. Vroeger stond hij als charismatisch figuur in het centrum van het gebeuren en werd door iedereen om raad gevraagd. Plotseling kan hij geen woord meer uitbrengen = onverteerbare ergernis > groei van een tumor in de conflictactieve fase. In de RG gediagnostiseerd als kwaadaardige kanker.

¹ Zie Dr. Hamer Tabellenbuch p. 22, 27

Weefsel	Dunnedarmslijmvlies - Cylinderepitheel – Endoderm.
Conflictactief	Verhoging van de functie. Groei van een bloemkoolachtige tumor van het secretorische type of een vlakgroeiend adeno-ca van het resorptieve type. De bloemkoolachtige tumoren kunnen een afsluiting van de darm veroorzaken (ileus).
Genezingsfase	Tuberculeus verkazende afbouw van de tumor door schimmels en schimmelbacteriën (mycobacteriën). Koorts, nachtzweeten, bloedingen, diarree, evt. diarree braken wanneer de tumor in de nuchtere darm zit. Bij afwezigheid schimmels: inkapseling van de tumor.
Genezingscrisis	Rilkoorts, sterke bloeding, darmkrampen (spasmen), kolieken omdat ook de darmspieren betrokken zijn.
Biologische zin	Celtoename: met meer verteringssap de vastzittende brok beter kunnen verteren. Celtoename (tumor met resorptieve kwaliteit) om de brok beter te kunnen opnemen. (Betere voedselverwerking).
Therapie	Conflict en sporen achterhalen en zo mogelijk reëel oplossen indien het conflict nog actief is. Affirmaties: <i>"Ik ben tevreden met mijn naasten en alle anderen."</i> <i>"We hebben genoeg te eten, er wordt voor mij gezorgd!"</i> Zie ook geneesmiddelen voor de darm, p. 198.

ACUTE DUNNEDARMONTSTEKING MET KOORTS EN NACHTZWEET - DUNNEDARMBLOEDING - ZWARTE STOELGANG²

Zelfde ZBS als hierboven.

Fase	Genezingsfase of -crisis. Tuberculeus verkazende necrotiserende afbouw van de tumor door zuurvaste schimmels of schimmel bacteriën. Koorts, nachtzweeten, zwart bloed in stoelgang, meestal diarree. Opmerking: bloedverdünnende medicijnen versterken de bloeding.
Therapie	Het conflict is opgelost. Genezing begeleiden. Bij zeer sterke bloeding: controle bloedbeeld en zo nodig bloedtransfusie. Schüssler-zout: Nr. 13. Zie ook geneesmiddelen voor de darm, p. 200.

GLUTENINTOLERANTIE (coeliakie) - ALLERGIE VOOR MELKEIWITTEN (lactose-intolerantie)

Zelfde ZBS als hierboven. (Zie p. 190-191)

Fase	Hangende genezing: conflictsporen: gluten of melkeiwitten. Bij lange conflictduur: degeneratie van de darmvilli (vlokken) > verstoring van opname van voedingsstoffen > daardoor verteringsproblemen. Meestal diarree of ondervoedingsverschijnselen.
Voorbeeld	<ul style="list-style-type: none"> • Een 6-jarige jongen wordt voor 6 weken 600 km ver van de ouders voor "herstel" naar een kuuroord gestuurd. De nu 49-jarige man beschrijft hoe de eerste 2 weken "de hel" waren. De jongen moest daar tegen zijn zin melk drinken > conflict de "melkbrok" niet kunnen verteren. Hij heeft al 43 jaar diarree als hij melk of "verborgen" melkproducten tot zich neemt > recidiverend conflict door "melksporen". Zodra hij de 5 natuurwetten leert kennen en de verbanden begrijpt, lost het conflict vanzelf op. De man kan nu zonder problemen liters melk drinken. (Vgl. www.germanische-heilkunde.at)

² Zie Dr. Hamer Tabellenbuch p. 22, 27

Therapie Conflict en sporen achterhalen en zo mogelijk reëel oplossen, zodat de hangende genezing stopt. Indien geen oplossing mogelijk is: vermijden van het betrokken voedingsmiddel (dieet).

THROMBO-EMBOLIE VAN DE DARM - INWENDIGE BLOEDING VAN DE DARM MET OEDEEM (darminfarct)

Zelfde ZBS als hierboven. (Zie p. 190 - 191)

Volgens de RG gaat het hier om een "slagaderlijke afsluiting" die tot een darminfarct leidt. In werkelijkheid heeft ons bloedvatensysteem een netwerkachtige opbouw. Overal in het lichaam zijn er parallelle bloedvaten (collateralen) die steeds de bloedvoorziening veilig stellen. Waarschijnlijk worden deze symptomen door de RG fout geïnterpreteerd.

Fase **Genezingscrisis** in de genezingsfase, mogelijk bloeding. Sterk oedeem bij syndroom.

Therapie Het conflict is opgelost! Genezing begeleiden.

SCHIMMELINFECTIES (mycosen) VAN DE DARM (vb. candida albicans, aspergillus of mucor-soorten)

Zelfde ZBS als hierboven. (Zie p. 190 - 191)

Fase **Genezingsfase**: afbouw van een adeno-ca door schimmels en schimmelbacteriën. Vlagroeiende tumoren worden in de RG meestal niet als zodanig erkend omdat ze ver uit elkaar gelegen zijn.

Opmerking Schimmels behoren tot de flora van gezonde mensen. In darm-helingsfasen vindt men ze vermeerderd terug. Als ze door de RG door een stoelganganalyse worden aangetoond, spreekt men van schimmelinfecties.

Therapie Het conflict is opgelost. Genezing begeleiden.
Zie ook geneesmiddelen voor de darm, p. 200.

"BACTERIËLE INFECTIES", BACTERIËLE DYSENTERIE VAN DE DARMEN: TYPHUS- OF PARATYPHUS-BACTERIËN (salmonella), CHOLERA, ESCHERICHIA COLI, CAMPYLOBACTER-BACTERIËN

Indien het om een ZBS gaat: zelfde ZBS als op p. 191 beschreven!

Verontreinigd water drinken (bv. vervuild met faecaliën), veroorzaakt geen "infectie", maar wel een vergiftiging. Het lichaam reageert acuut met uitscheiding: diarree, braken, zweten om het gif kwijt te raken.

Vergiftigingen vallen niet onder de 5 biologische natuurwetten!

Indien het toch om een conflict gaat:

Fase **Genezingsfase**

Opmerking Het onderscheid tussen vergiftiging en conflict is niet altijd even duidelijk.

Therapie Het conflict is opgelost. Genezing begeleiden.
Zie ook geneesmiddelen voor de darm op p. 200.

"VIRALE INFECTIES" VAN DE DARMEN: ECHO-, COXSACKIE-, ADENO-, ROTA-, NORWALK-, PARVOVIRUSSEN*

Zelfde ZBS als hierboven. (Zie p. 190 - 191)

Als men in de RG de eigenlijke oorzaak niet kent, vindt men vaak wel een zgn. ziekteverwekker. Men wijst vaak naar virussen als veroorzaker van veel aandoeningen, hoewel het bestaan van virussen tot nog toe niet bewezen is.

Fase	Genezingsfase.
Therapie	Het conflict is opgelost. Genezing begeleiden. Zie ook geneesmiddelen voor de darm, p. 200.

WORMEN- EN AMOEBENZIEKTEN (vb. Bilharziose)

De rol van wormen is nog onduidelijk. Wellicht hebben deze organismen ook een biologische rol.

Aan de universiteit van IOWA geeft men bv. darmwormen als therapie bij morbus Crohn-patiënten.

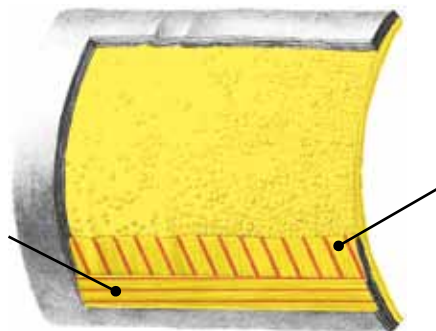
UITZAKKING VAN DE DUNNEDARMWAND (divertikel van Meckel)

Meckel-divertikels gelden als overblijfsel van de dooierzak. Het is niet duidelijk of deze ook een conflict-oorzaak hebben.

ZBS DARMSPIEREN

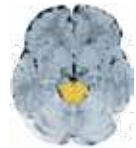Gladde -in de lengterichting verlopende- darmspieren¹ (sympathisch bezenuwd)
Motorisch conflict: een brok niet verder kunnen transporteren

1 "Oermodel" voor de in de lengte lopende gladde spieren in het lichaam



Gladde -dwarslopende- darmspieren¹ (parasymphatisch bezenuwd)
Motorisch conflict: een brok niet verder kunnen transporteren

1 "Oermodel" voor de gladde sluitspiers in het lichaam



INSTULPING VAN EEN DARMSEGMENT IN EEN ANDER SEGMENT (invaginatie)*

Indien er geen sprake is van medicatie-vergiftiging (bv. door morfine):

Conflict*	Motorisch conflict: een brok niet verder kunnen transporteren (reëel of in overdrachtelijke zin). Thema: stilstand, stagnatie. <i>"Het gaat niet voorwaarts."</i>
Weefsel	Gladde overlangse of ringspiers - Middenhersenen - Endoderm.
Fase	Onduidelijk. Normaal loopt de peristaltische contractiegolf door de hele darm. Bij dit ziektebeeld schuift één darmdeel in een ander darmdeel. Eén segment blijft in parasymphaticotonie

(vernauwing) en het andere in sympathicotonie (verwijding).

Therapie Conflict en sporen achterhalen en zo mogelijk reëel oplossen.
In noodgevallen: operatie.

DARM-DRAAIINGEN OM DE EIGEN AS (volvulus)*

Indien niet veroorzaakt door laxeermiddelen of andere medicamenten, of door mechanische oorzaken (ongeval, schokken): zelfde ZBS als hierboven.

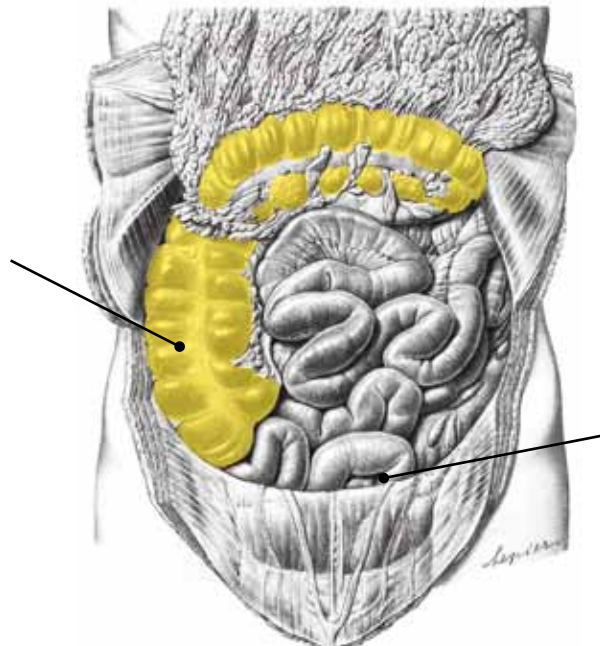
Fase Onduidelijk. Verslapping van de gladde darmspieren, daardoor verdraaiing van de darmen om de eigen as. > Door afsterven van darmweefsel dreigt er darmafsluiting.

Therapie Operatie.

DIKKE DARM - BLINDE DARM EN WORMVORMIG AANHANGSEL

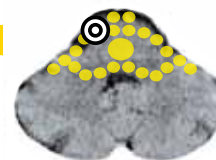De blinde darm (caecum) vormt het eerste deel van de dikke darm. Samen met het wormvormig aanhangsel (appendix) is het ongeveer 7 cm lang en bestaat het uit endodermaal weefsel.

Dikke
darmslijmvlies
**Onverteerbare
ergernis**



Sigma-slijmvlies
(niet in beeld)
**Zich niet kunnen
ontdoen van een
"shit-situatie"**

ZBS WORMVORMIG AANHANGSEL

ACUTE BLINDEDARM- OF APPENDIXONTSTEKING, DARMPERFORATIE¹

Conflict	Brokconflict: onverteerbare ergernis. Moeilijk te verwerken situatie.
Voorbeelden	<p>→ <i>Een kind moet voortdurend toezien hoe de ouders ruzie maken. Het wil zo graag dat zijn ouders een harmonische relatie zouden hebben.</i></p> <p>• <i>Een zakenman vertrouwt zijn nicht en neemt haar op in het beheer van zijn bedrijf. Zij krijgen ruzie over een bepaalde zaak. Door de strijd ontstaat grote financiële schade = hatelijke, onverteerbare ergernis > groei van een tumor in de conflictactieve fase. Als de patiënt de relatie met de nicht op alle niveaus beëindigt, wordt een blindedarmonsteking vastgesteld = genezingsfase. (Eigen archief)</i></p>
Weefsel	Dikkedarmslijmvlies - Endoderm.
Conflictactief	Verhoging van de functie. Groei van een bloemkoolachtige tumor (adeno-ca) van het secretorische type of een vlakgroeiende tumor van het resorptieve type. Vlakgroeiende tumor > in RG: "tumorachtige darmwandverdikking". Bij bloemkoolachtige tumoren spreekt men in de RG van "poliepen" of "kanker".
Biologische zin	Met meer darmcellen kan de vastzittende ergernis-brok beter verteerd of opgenomen worden.
Genezingsfase	Blindedarmonsteking, koorts, nachtzweeten, evt. bloed in stoelgang. Afbouw van de tumor door TB-bacteriën. Bij afwezigheid van bacteriën: inkapseling van de tumor.
Genezingscrisis	Rilkoorts, sterke pijn, kolieken.
Opmerking	Door recidieven komt het tot chronische blindedarmonsteking, evt. met opstapeling van slijm. In de genezingsfase kan de appendix ook openbarsten = perforatie. In dit geval heeft de natuur ervoor gezorgd dat het buikvlies (omentum) voorkomt dat de inhoud van de darm in de vrije buikholte komt. Daardoor blijft de perforatie lokaal begrensd.
Therapie	Het conflict is opgelost. Genezing begeleiden. Bij perforatie: operatie!

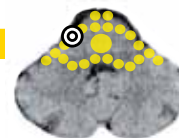
¹ Zie Dr. Hamer, Tabellenbuch p. 27

OPSTIJGENDE-, DWARSLIGGENDE-, DALENDE DIKKEDARM

De dikke darm heeft een doorsnee van ong. 6 cm en is ong. 1,5 m lang. Hij heeft geen darmvlokken zoals de dunne darm.

De functie van de dikke darm is vnl. vloeistof aan de voedselbrei onttrekken.

ZBS DIKKE DARMSLIJMVLIES

DIKKE DARMKANKER, POLIEPEN¹

Conflict	Brokconflict: onverteerbare ergernis. Lelijke, moeilijk te verwerken situatie.
Voorbeelden	→ <i>Meestal iets onaangenaams, een "shit-situatie" niet los kunnen laten.</i>

¹ Zie Dr. Hamer, Tabellenbuch p. 28

→ *iets achterbaks, hatelijks of gemeens niet kunnen verwerken.*

• *Een man is sinds vele jaren een trouw lid van een vereniging. Het komt tot een grote ruzie met een ander verenigingslid, omdat de cafébaas de bijeenkomsten niet meer in zijn lokaal wil hebben = onverteerbare ergernis. Enkele weken later wordt een dikkedarmtumor gediagnostiseerd. De tumor wordt operatief verwijderd. Daarna leert de patiënt de 5 biologische natuurwetten kennen. (Eigen archief)*

• *Een 43-jarige afdelingshoofd heeft een kameraadschappelijke omgang met haar collega's. Vier jaar geleden kwam er een nieuwe collega in de ploeg, die vanaf het begin de patiënte tegenwerkt. Zij wordt door de nieuweling zwart gemaakt in de firma = hatelijke, onverteerbare ergernis + een aanvalsc conflict tegen de buik. Pas na een maand spreekt de patiënte over deze zaak met twee vertrouwelingen en een vriendin. Al tijdens het gesprek voelt zij zich beter = conflictoplossing. Die nacht heeft zij heftige darmkolieken (= genezingscrisis) en een harde buik met nachtzweten, zodat haar man de dienstdoende arts erbij haalt. In het ziekenhuis wordt een dikkedarmontsteking en een darmwandverdikking vastgesteld (= vlakgroeiende tumor van het resorptieve type). Bovendien vindt men vrij buikvocht en een sterk verhoogde bloedbezinking (bewijs van een ontsteking). (Volgens de RG kon dit onmogelijk afkomstig zijn van de darm) > buikvliesontsteking = opgelost aanvalsc conflict. Na enkele dagen is alles weer in orde. (Eigen archief)*

Weefsel	Dikkedarmslijmvlies - Endoderm.
Conflictactief	Verhoging van de functie. Groei van een bloemkoolachtig adeno-ca van het secretorische type bij het conflictaspect "iets niet kunnen verteren". Groei van een vlakgroeiend adeno-ca (= tumorachtige darmwandverdikking) van het resorptieve type bij het conflictaspect "iets niet kunnen inlijven".
Biologische zin	De vastzittende ergernisbrok met meer darmcellen beter kunnen verteren / kunnen opnemen.
Genezingsfase	Normalisering van de functie: tuberculeus verkazende, necrotiserende afbouw van de tumor door zuurvaste schimmels of schimmelbacteriën (bloed en slijm in de stoelgang, diarree. Koorts, nachtzweten, dikke darm ontsteking (colitis). Indien geen bacteriën aanwezig: inkapseling van de tumor.
Genezingscrisis	Rilkoorts, sterke bloeding, koliek-pijn.
Therapie	Conflict en sporen achterhalen en zo mogelijk reëel oplossen indien het conflict nog actief is. Affirmatie: " <i>Aan ergernis heeft niemand iets!</i> " " <i>Alles heeft zin en hiervan kan ik leren</i> ". Zie ook geneesmiddelen voor de darm, p. 200.

DARMAFSLUITING (ileus)

Volgens Dr. Hamer gaat het bij deze diagnose meestal niet om een afsluiting door een tumor, maar om een verlamming (paralytische ileus). Indien deze toch door een tumor wordt veroorzaakt: zelfde ZBS als hierboven.

Fase	Conflictactief: het komt alleen tot een darmafsluiting wanneer de tumor te groot wordt, meestal aan het begin van de genezingsfase door ontstekingszwelling van de tumor.
Therapie	Conflict en sporen achterhalen en zo mogelijk reëel oplossen indien het conflict nog actief is. Indien nodig: operatie.

CHRONISCHE DARMONTSTEKING (morbus Crohn, colitis ulcerosa)²

Zelfde ZBS als hierboven. (Zie p. 195 - 196)

Het onderscheid tussen Morbus Crohn en Colitis Ulcerosa is nogal vaag en ook niet nodig.

Voorbeelden

- *Een man heeft voortdurend ruzie en ergernis met zijn vrouw = "onverteerbare ergernis". Hij zou al lang gescheiden zijn, als ze niet een gemeenschappelijk huis zouden hebben dat de man bij de scheiding zou verliezen. Het conflict duurt nu al meer dan 20 jaar = recidiverend conflict. De patiënt lijdt aan een zware vorm van morbus Crohn. (Eigen archief)*

- *Een student voelt zich benadeeld door zijn lerares. Hij vindt dat hij steeds onrechtvaardig beoordeeld wordt. Diagnose: Morbus Crohn wegens recidieven. (Eigen archief)*

Fase **Chronisch-recidiverend proces.** Actieve en genezingsfasen wisselen elkaar af. Vlakgroeiende adeno-carcinomen van het resorptieve type. Soms ook poliepen (van het secretorische type). Bloed en slijm in de stoelgang. Diarree, verstopping, nachtzweet-fasen.

Therapie Conflict en sporen achterhalen en zo mogelijk reëel oplossen, zodat dit ZBS ophoudt. Affirmaties: zie hierboven. Goede genezingskans, ook bij al langer bestaande ziekte! Zie ook geneesmiddelen voor de darm op p. 200.

² Zie Dr. Hamer, Tabellenbuch p. 28

DIKKE DARM - SIGMA

Het S-vormige deel (colon sigmoïdeum) verzamelt de overgebleven onverteerbare voedingsbestanddelen uit de dalende dikke darm.

Het onttrekt vloeistof aan de voedselbrij en daardoor wordt de stoelgang verder ingedikt.

ZBS SIGMA-SLIJMVLIES



SIGMA-KANKER (sigma-ca), poliepen¹

Conflict Brokconflict: iets onverteerbaars-belastend-ergerlijks niet kunnen loslaten of uitscheiden.
 → *lets onaangenaams, een "shit-situatie" (bv. een verwijt of beschuldiging) niet kunnen loslaten.*
 → *lets "smerigs" niet kunnen verwerken.*

Voorbeelden

- *Het huwelijk van de 54-jarige patiënte verloopt zeer onharmonieus. Het paar verhuist geregeld naar een nieuwe woning. Tijdens de verhuizing vertelt de man volledig onverwachts dat hij niet mee wil verhuizen. Hij begint zijn spullen terug naar binnen te dragen. Als hij later ondanks de scheiding toch nog de huwelijksdaad van de patiënte verlangt, komt het opnieuw tot een heftige ruzie = "hatelijk, gemeen schijtcnflict". De bloemkoolachtige tumor groeit in de actieve fase en wordt in het kader van een preventief onderzoek gevonden.*

¹ Vgl. Dr. Hamer, Tabellenbuch p. 28

Ondanks het feit dat deze tumor geen klachten geeft, laat de vrouw zich toch behandelen met chemotherapie. (Eigen archief)

- *Een jongeman krijgt van een belangrijke klant geen geld voor een in opdracht gemaakt kunstwerk. (Zie Dr. Hamer, Goldenes Buch Bd. 2 p. 184)*
- *Een man werkt reeds 15 jaar bij een firma. Het komt tot onenigheid met een collega. De chef staat achter de collega, wat de man zeer teleurstelt. (Eigen archief)*

Weefsel Sigma - Darmslijmvlies - Endoderm.

Conflictactief Verhoging van de functie, groei van een bloemkoolachtige adeno-tumor van het secretorische type, of een vlakgroeiend adeno-ca (in RG: "tumorachtige darmwandverdikking") van het resorptieve type.

Biologische zin De vastzittende ergernis-brok met meer darmcellen beter kunnen verteren of resorberen.

Genezingsfa Normalisering van de functie: tuberculeus, verkazende, necrotiserende afbouw van de tumor door zuurvaste schimmels en schimmelbacteriën (mycobacteriën). Koorts, nachtzweeten = sigma-ontsteking. Rood bloed en slijm in de stoelgang, diarree. Evt. inkapseling van de tumor wanneer de nodige bacteriën ontbreken.

Genezingscrisis Rilkoorts, sterke koliekpijn en sterke bloeding, diarree.

Therapie Conflict en sporen achterhalen en zo mogelijk reëel oplossen indien het conflict nog actief is. Affirmaties: *"Deze situatie doet zich voor opdat ik hieruit kan leren!" "Door mijn eigen denken en handelen heb ik deze situatie aangetrokken."*
Zie ook geneesmiddelen voor de darm op p. 200.

UITZAKKING VAN DE DARMWAND (divertikel)

Zelfde ZBS als hierboven.

Het merendeel van de darmdivertikels vindt men in het sigma.

Fase Overdreven afbouw van de tumor in hangende genezing of na hangende genezing. De verdunde slijmhuide stulpt zich naar buiten.

Therapie Conflict en sporen achterhalen en zo mogelijk reëel oplossen, indien het conflict nog actief is zodat er zich geen nieuwe divertikels kunnen vormen.
Operatie bij terugkerende ontstekingen van het divertikel.

DIARREE*

Mogelijke oorzaken

• **Vergiftiging:** bedorven, verontreinigde voeding, medicamenten, met name antibiotica, psychofarmaca, vergiftiging door kunstmatige zoetstoffen (aspartaam enz.)
Diarree = het uitscheiden van het gif.

• **Slechte voeding:** ongunstige voedselcombinaties kunnen diarree veroorzaken (bv. suiker-fruit-granen).

• **Darmspieren:** Wanneer een onverteerbare ergernis-brok vast zit in de darm, starten gewoonlijk twee ZBS-en: één van het secretorische type (bloemkoolachtige

tumor) om de brok met meer verteringssap te ontbinden en een van het motorische type (peristaltiek), om de brok verder te duwen. (Conflict: een vastzittende brok niet kunnen wegwerken).

Diarree in de genezingscrisis of in hangende genezing, bv. Morbus Crohn, Colitis ulcerosa, dikkedarm-ontsteking.

• **Algemene sympathicotonie:** Waarschijnlijk openen zich in stress (sympathicotonie) de sluitspieren van het lichaam: de anus en de blaassluitspier openen zich om

"ballast" uit te scheiden, de maag-sluitspier voor een snellere doorvoer.

Magere, uitgehongerde mensen zijn overwegend sympathicotoon, d.w.z. zij staan vaak onder stress. Rust en gelatenheid ontbreken, waardoor er zich geen vet kan vormen = atletisch of "leptosoom" type (naar Kretschmer). Deze mensen neigen er naar bij elke gelegenheid "*in de broek te schijten*". > Zachte stoelgang, diarree. Het tegendeel zijn de gemoedelijke (vagotone) "picnische" mensen, die eerder verstoppingsneiging hebben.

- **Lever-galwegen:** recidiverend conflict. Dit type diarree gaat gepaard met vetintolerantie. Getroffen is het endodermale leverlichaam of mogelijk ook de ectodermale galgangen. Door te weinig gal kan het vet niet verteerd worden. > Brij-achtige, in water drijvende vetachtige diarree. Hongersnood-conflict of territorium-ergernis- of identiteitsconflict. (Zie p. 231)
- **Pancreas** (minder voorkomend): recidiverend conflict. Na meerdere ontstekingen van de pancreas degenerereert

WINDERIGHEID (flatulentie)*

Bij elk verteringsproces ontstaan darmgassen. Het grootste gedeelte wordt echter in de bloedbaan opgenomen en via de longen uitgescheiden. Normale flatulentie: 0,5 tot 1,5 l per dag.

Mogelijke oorzaken

- **Slechte voeding:** een hoog gehalte aan ballaststoffen of een ongunstige voedselcombinatie (bv. fruit - suiker - granen) bevorderen flatulentie. Peulvruchten (suikermoleculen rhamose en stachyose) veroorzaken een duidelijke stijging van de gasproductie.
- **Vergiftiging** door antibiotica en andere chemotherapeutica. Beschadiging van de darmflora. > onvolledige vertering > gisting > winden.
- **Algemene sympathicotonie:** winderigheid in combinatie met diarree. Teken van algemene sympathicotonie. De voedsel doorvoer is versneld. > Onvolledige vertering en onvolledige luchtresorptie.
- **Verminderde functie van dunne en dikke darm:** onvolledige luchtresorptie wegens degeneratie van het darmslijm-

VERSTOPPING (obstipatie)

Mogelijke oorzaken:

- **Vergiftiging door medicatie:** misbruik van laxeremiddelen, kalmerende middelen, ijzerpreparaten, vocht-afdrijvende middelen (diuretica), antiparkinson middelen,

het klierweefsel van de pancreas. Eiwitten en vetten kunnen niet meer afgebroken worden omdat er nu te weinig enzymen zijn. > Brij-achtige, lichte, stinkende, in water drijvende stoelgang. Conflict: ergernis met familieleden, strijd om de brok, erfenisconflicten. (Zie p. 221)

- **Schildklier** (minder voorkomend): het schildklierhormoon thyroxine maakt sympathicotoon. Het versnelt de stofwisseling en bevordert de uitscheiding van stoelgang. Diarree in de conflictactieve fase. Conflict: een brok niet te pakken kunnen krijgen of niet kwijtraken omdat men te langzaam is. (Zie p. 107)

Therapie bij diarree:

Afhankelijk van de oorzaak

- Centrerende beweging zoals Tai-Chi of krachttraining.
- Voedingsmiddelen: bosbes, gerst, haver, honing.
- Thee: braamblad, eikenschors, kamille, chicorei, boekweit.

vlies (verminderde resorptiecapaciteit). Volgens Dr. Hamer helpen darmgassen met het vergroten van de doorgang van de darmen, zodat een vastzittende brok beter kan doorglijden. Bij histamine- of lactose-intolerantie, evt. in combinatie met diarree = ergernisconflict, onverteerbare ergernis (zie boven).

- **Pancreas of lever:** te weinig pancreassap of gal. > Onvolledige vertering > gisting > winden = ergernis met verwanten, strijd om de brok, erfenisconflicten of hongersnood-conflict of territorium- of identiteitsconflict.

Therapie bij flatulentie

Afhankelijk van de oorzaak

- Beweging / gymnastiek.
- Diepe ademhaling zodat gassen verder getransporteerd kunnen worden.
- Thee: anijs, venkel, melisse, peterselie, lindebloesem.
- Heet water bad.
- Symbiontenopbouw met "Omnibiotic", Symbioflor 2.

middelen tegen urine-incontinentie, morfine (constrictie van de darm door continue aanspanning of samentrekking van de overlangse spieren).

- **Belastend en dood voedsel** (industriële en goedkope voeding).
 - **Actief nierverzamelbuisconflict**: opslag van vocht of waterretentie (om het ontbrekende water te compenseren als je "op de vlucht bent" (of op reis) - of om het "alleen-zijn" te overleven). De voedselbrij in de dikke darm wordt hier grondig ontwaterd > harde stoelgang met verstoppings-neiging. "Existentieconflict", "conflict van zich-moederziel-alleen gelaten te voelen". (Zie p. 225)
 - **Gebrek aan beweging**: Een goed functionerende darm-peristaltiek is afhankelijk van voldoende beweging. Dit is niet alleen darm-mechanisch zo, maar hangt ook af van de 11e hersenzenuw (nervus accessorius). Gebrek aan beweging > verwaarlozing van de ademhaling > verminderde functie van het middenrif (= hulpspier voor de vertering).
 - **Algemene vagotonie**: in algemene parasympathicotonie zijn waarschijnlijk alle sluitspieren van het lichaam, ook de anus, gesloten. Ontlasting wordt slechts aarzelend afgegeven. Mensen die overwegend vagotoon zijn, neigen naar verstopping. Deze dikke, ronde, gemoedelijke pycnische types (Kretschmer) zijn uitstekende voedingsverwerkers. De voeding (zoals het leven) wordt in rust verteerd en genoten.
 - **Darmspieren**: verstopping in de conflictactieve fase.
 - Door de RG als "paralytische ileus" gediagnostiseerd. Meestal voorkomend met een ZBS van het secretorische of resorptieve type. Conflict: een vastzittende brok niet verder kunnen transporteren of niet kwijt raken.
 - **Schildklier**: hangende genezing of toestand na hangende genezing. Te weinig schildklierhormoon (thyroxine) veroorzaakt een vertraging van de stofwisseling en te weinig "drive" > trage darmfunctie.
- = Conflict, een brok niet te pakken krijgen of niet kwijt raken omdat men te langzaam is. (Zie p. 107)
- **Bijschildklieren**: conflictactieve fase of hangend conflict. Een te hoge parathormoonspiegel kan verstopping veroorzaken.
 - **Darmafsluiting** (ileus): door tumor of darmverdraaiing (volvulus). Conflictactieve fase of genezingsfase. Acute verstopping, evt. met pijn en uitwerpselen braken. = Ergernis-conflict, onverteerbare ergernis (zie boven).

Therapie bij verstopping

Afhankelijk van de oorzaak

- beweging/sport: met name lange afstanden lopen, daarna gymnastiek.
- Duidelijke afwisseling tussen rust- en activiteit. zodat sympathicus en vagus ten volle in actie komen. Eerst bewegen, dan luieren.
- Regelmatige massage van de ruitvormige spier (m. trapezius) en de halsdraaispieren (m. sternocleidomastoideus). Deze spieren worden door de 11e hersenzenuw bestuurd en corresponderen met de darmspieren.
- In de ochtend voldoende zuiver water drinken.
- Voedingsmiddelen: rauwkost, lijnzaad, gedroogd fruit vijgen, appels, knoflook, uien, rauwe zuurkool, rauwe rode biet, kropsla.
- Thee: agrimonie, johanneskruid, duizendguldenkruid alsem.
- Verbetering van de darmflora: "Omnibiotic", Simbioflor 2, EM (effectieve micro-organismen), brooddrank.
- Darmspoelingen ter ontlasting om de darm een nieuwe zuivere start te geven. Oppassen dat deze toepassing geen conflicten veroorzaakt! (Zeker bij kinderen: intieme zone!!)

1 Zie Dr. Hamer, GNM® -Hirnnerventabelle HN XI

Geneesmiddelen voor de darm

- Geen onnodige medicatie innemen.
- Thee: duizendguldenkruid, agrimonie, venkel, pepermunt, duizendblad.
- Uitgebred kauwen, genieten van het eten.¹
- Aanvulling met symbionten: "Omnibiotic", Symbioflor 2, EM, Brooddrank, yoghurt.
- Colonhydrotherapie, darmspoeling ter ontgiftiging.
- Ricinusolie pakking op de buik (zie p. 217).
- Warme buikwikkels met zoutoplossing.
- Vasten: de oudste therapie bij verteringsproblemen. Bij het vasten volgen we ons instinct, zoals dieren wanneer zij niets eten. Echter, vasten onder druk of dwang brengt nieuwe conflicten teweeg en nieuwe ziekten!
- "Willfort": 3-weekse kuur met vers geperst zuurkool-sap – over de dag verdeeld 0,5 – 1 l drinken.

1 Zie Jürgen Schilling, Kau dich gesund, Haug Verlag, 5e druk 2003

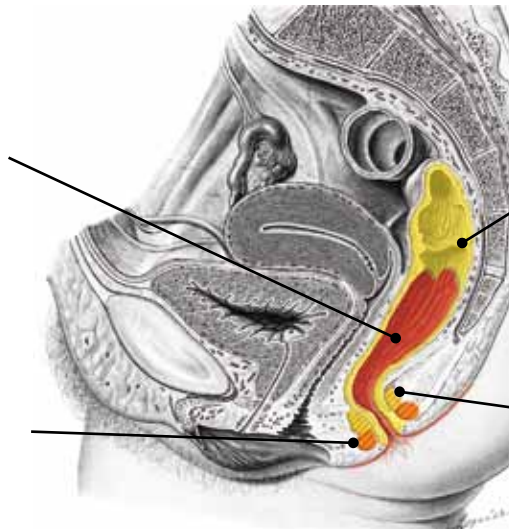
DIKKE DARM - ENDELDARM

De endeldarm (rectum) is 15-30 cm lang. De laatste 4 cm behoren bij de anus. Het rectum dient om de ontlasting te verzamelen en het vocht te onttrekken. Bijzonder bij dit laatste darmgedeelte is dat de laatste 12 cm met het buitenste platenepitheel overtrokken is.

Zo zijn er dus twee mogelijke ZBS-en te vinden in het rectum: een oppervlakkig ectodermaal ZBS en een diepliggend endodermaal ZBS.

Endeldarm (rectum)
oppervlakkig
slijmvlies
Identiteitsconflict


Buitenste sluitspier
(dwarsgestreepte
spier)
Identiteitsconflict



Endeldarm (rectum)
diepliggend
slijmvlies **Een**
"shit-situatie" niet
kunnen loslaten

Binnenste sluitspier
(gladde spier)
De "keutel" niet
kunnen tegenhouden

ZBS DIEPLIGGEND RECTUMSLIJMVLIES



Endeldarmkanker (adeno-ca)

Conflict	Brokconflict: onverteerbare ergernis. Iets onaangenaams, een "shit-situatie" niet kwijtraken.
Voorbeeld	<p>→ <i>Iemand wordt ten onrechte beschuldigd of erg benadeeld.</i></p> <p>→ <i>Iemand wordt door een vriend bedrogen.</i></p> <ul style="list-style-type: none"> • <i>De zoon van een patiënte is in "slecht gezelschap" terechtgekomen. Samen met zijn vrienden moet hij voor het gerecht verschijnen. De patiënte is ervan overtuigd dat haar zoon in de val is gelopen en dat hij onschuldig is > onverteerbare ergernis. > Groei van een rectum-ca in de conflictactieve fase. Een half jaar later wordt deze tumor door de RG gediagnostiseerd.</i>
Weefsel	Diepliggend darmslijmvlies - Endoderm.
Conflictactief	Verhoging van de functie, groei van een bloemkoolachtige adeno-tumor van het secretorische type (bij conflictaspect iets niet kunnen verteren), of een vlakgroeiend adeno-ca van het resorptieve type (bij het conflictaspect iets niet kunnen inlijven).
Biologische zin	Met meer darmcellen de vastzittende ergernis-brok beter kunnen verteren of opnemen.
Genezingsfase	Endeldarmontsteking, ook gediagnostiseerd als "abces" (zie hieronder). Tuberculeus verkazend, necrotiserende afbouw van de tumor door zuurvaste schimmels en schimmelbacteriën. Koorts, nachtzweeten, rood bloedverlies en slijm in de ontlasting. Inkapseling tumor indien er geen bacteriën aanwezig zijn.
Therapie	Conflict en sporen achterhalen en zo mogelijk oplossen indien het conflict nog actief is.

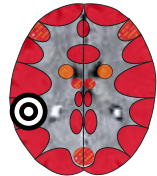
DIEPLIGGENDE AAMBEIEN (haemorroïden), ANAAL ABCES¹

Zelfde ZBS als hierboven.

Voorbeeld	<ul style="list-style-type: none"> • Een 46-jarige rechtshandige vrouw zweet 's nachts sinds 4 dagen. Op de WC heeft ze pijn bij het persen en bij het afvegen zit er bloed op het WC-papier. Vijf weken geleden voerde de patiënte een telefoongesprek met haar schoonmoeder. Daarbij ging het over de verdeling van de erfenis van de gestorven grootmoeder. (De patiënte is wettelijk gezien geen erfgename, alleen haar man). De schoonmoeder had haar duidelijk gezegd: "Dit betreft alleen de eigen kinderen!" De patiënte vatte deze uitspraak op als een onverteerbare ergernis. De dag voor de eerste symptomen kwam haar schoonmoeder op bezoek, waarbij ze uitermate hartelijk was. Dit was de conflictoplossing > bloedende tumorafbouw in de volgende dagen = genezingsfase. (Eigen archief)
Fase	<p>Genezingsfase: in de conflictactieve fase groeit meestal ongemerkt onder het platenepitheel een kleine tumor. Pas in de genezingsfase, wordt deze opgemerkt en wel wanneer deze naar buiten doorbreekt. > In de RG: aambeien of anaal-abcès: nachtzweeten, etter, helder rood bloedverlies.</p>
Opmerking	Het belangrijkste onderscheid tussen de meer voorkomende oppervlakkige aambeien en de dieper liggende aambeien zijn symptomen van koorts en nachtzweeten in de genezingsfase.
Therapie	Het conflict is opgelost. Genezing begeleiden. Zie ook volgende pagina.

¹ Zie Dr. Hamer, Tabellenbuch p. 28

ZBS OPPERVLAKKIG RECTUMSLIJMVLIES



OPPERVLAKKIGE AAMBEIEN (haemorroïden)¹

Conflict	Identiteitsconflict. Niet weten waar men bijhoort. Niet weten welke beslissing men zal nemen. Niet weten bij welke partner men zal aansluiten. Mogelijk ook "territoriumergernis-conflict". (Afhankelijk van handigheid - hormoongehalte - voorgaande conflicten).
Voorbeeld	<p>Voor identiteitsconflict: (Voor territoriumergernis zie p. 184 en 213)</p> <ul style="list-style-type: none"> • Een jongen verliest op 7-jarige leeftijd zijn vader. De moeder heeft daarna wisselende partners die de jongen slecht behandelen en soms zelfs mishandelen > identiteitsconflict voor de jongen. (Zie Dr. Hamer, Goldenes Buch Bd. 2, p. 397) • Een 69-jarige patiënt laat zich i.v.m. prostaatkanker behandelen met chemotherapie. Tijdens de behandeling overvalt hem de twijfel of hij nu wel de juiste behandeling heeft gekozen. "Zal ik deze behandeling voortzetten?" = Identiteitsconflict. (Zie Dr. Hamer, Celler Dokumentation p. 61) • Een gehuwde vrouw wordt verliefd op een andere man. Ze kan niet beslissen of ze voor deze nieuwe man zal kiezen of bij haar eigen man zal blijven > identiteitsconflict. Celafname in de conflictactieve fase. Wederopbouw in de genezingsfase met bloeding.
Weefsel	Oppervlakkig platenepitheelslijmvlies - Ectoderm.
Conflictactief	Afbouw van platenepitheel = zweer (ulcera). Evt. scheurtjes in het platenepitheel (anaalfissuren of kloven). Geen pijn, geen bloeding, wel verdoofdheid op die plaats.
Biologische zin	Verwijding van de anus, waardoor de ontlasting beter uitgescheiden kan worden. In de natuur dienen ontlasting en urine om het territorium te markeren. De plaats van de stoelgang definieert de levensruimte en locatie van het individu. Met meer ontlasting kan je je eigen ruimte, "je eigen standpunt", dus je identiteit beter aangeven.

¹ Vgl. Dr. Hamer, Tabellenbuch p. 129

De stoelgangmarkering is in wezen een "verhoogd octaaf" (een versterkte vorm) van de urine-markering.

Genezingsfase	Reparatie van het weefseldefect. Pijn, zwelling, helder bloed (= bloeding van de aambeien). Versterking van de zwelling en pijn door het Syndroom.
Genezingscrisis	Sterke bloeding. Wanneer de dwarsgestreepte anus-spier erbij betrokken is, kan het ook tot anale krampen en pijnlijke stoelgangdrang ("tenesmen") (zie hieronder) komen.
Opmerking	Bij dit ZBS geen nachtzweeten!
Therapie	Conflict en sporen achterhalen en zo mogelijk reëel oplossen indien nog actief. Affirmaties: "Ik onderscheid mij luid en duidelijk!" "Ik weet waar ik bij hoor."

SCHEURTJES IN HET ANAAL-PLATENEPITHEEL (Anale fissuren of kloven)

Zelfde ZBS als hierboven.

Fase	Conflictactieve fase , pijn in de genezingsfase wanneer de scheurtjes herstellen.
Therapie	Conflict en sporen achterhalen en zo mogelijk oplossen.

ZBS VAN DE INWENDIGE SLUITSPIER



ANALE KRAMP (sfincterspasmie, tenesmus)

Conflict	Motorisch brokconflict: de "keutel" niet afdoende kunnen tegenhouden.
Voorbeeld	<ul style="list-style-type: none"> • Een vrouw is wegens een bloeding van de aambeien in het ziekenhuis voor een operatie. Zij krijgt een clyisma om de darmen te spoelen, waarna zij ziek wordt. Op het laatste moment loopt zij naar het toilet om over te geven. Zij braakt, maar tegelijkertijd laat zij ook ontlasting los: ze staat in een poel van ontlasting en water. Op dat moment komt de arts binnen en vraagt haar om in bed te gaan liggen, zodat ze haar een infuus kunnen geven. Geheel bevuild gaat ze op bed liggen. Dit is het conflict: "de stoelgang niet kunnen tegenhouden". De vrouw heeft sindsdien veel last van anuskrampen. Na 16 jaar komt zij op een seminar van Helmut Pilhar en leert de samenhangen begrijpen. Door een meditatieve regressie kan zij dit conflict oplossen. (Vgl. www.germanische-heilkunde.at/index.php/erfahrungsberichte)
Weefsel	Inwendige sluitspier - Middenhersenen - Endoderm (buitenste ectodermale sluitspier zie hieronder.)
Conflictactief	Verhoging van de spierspanning (hypertonus). Wanneer de stoelgang hard is, kan deze maar moeilijk uitgeperst worden omdat de binnenste sluitspier zich niet volledig opent.
Biologische zin	Spanningsverhoging van de anale spier zodat de "keutel-brok" beter tegengehouden kan worden.
Genezingsfase	Normalisering van de spierspanning. In de genezingscrisis: aanvalsgewijze pijnlijke anuskrampen.
Therapie	Conflict en sporen achterhalen en zo mogelijk reëel oplossen.

Geneesmiddelen voor aambeien/anus

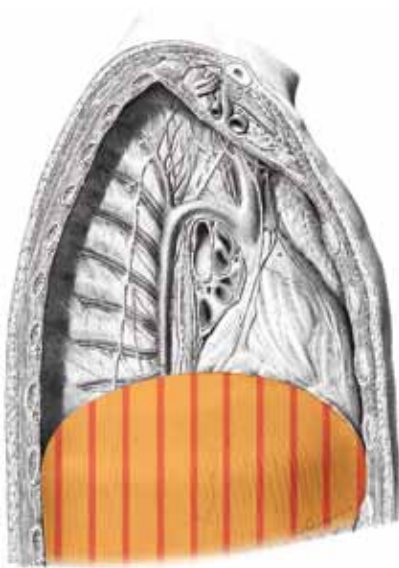- Thee/zitbaden: fenegriek, duizendblad. naar de grond.
- Gymnastiekoefeningen, beide armen boven het hoofd strekken, op de tenen gaan staan en dan naar voren strekken met de handen en buigen 's Morgens en 's avonds gedurende 3 minuten.
- Schüssler-zouten: Nr. 1, 11.
- Smeerwortelzalf, propoliszalf, uitwendig gebruik.

MIDDENRIF (diafragma)

Het middenrif (diafragma) is een koepelvormige, dwarsgestreepte spierplaat van 3-5 mm dik die de borst- van de buikholte scheidt.

De sturing van deze spier gebeurt door de hersenschors (bezenuwing) en de medulla (stofwisseling spier).

Ofschoon dit volgens de RG een zuivere dwarsgestreepte spier is, krijgt deze ook impulsen van de hersenstam, voor de (autonome) hulpfunctie van de ademhaling en de bloedsomloop. (Bij de spier van de hartkamers loopt het gelijk: onwillekeurig pompen van de dwarsgestreepte spier met bezenuwing van de hersenschors).

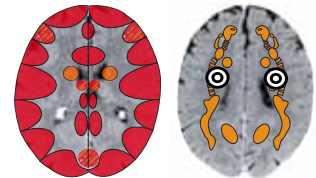


Functie van het middenrif

- Als ademhalings-hulpspier werkt het middenrif meestal onwillekeurig, maar kan bv. voor diepe ademhaling of het inhouden van de adem ook willekeurig aangespannen worden.
- Als bloedsomloop-hulpspier werkt het middenrif geheel onwillekeurig. Het ondersteunt de rechterzijde van het hart bij het aanzuigen van veneus bloed uit de lichaamsbloedsomloop (= druk-zuigpomp). De linker middenrif-helft heeft hier een grotere betekenis, terwijl de rechter middenrif-helft door de daaronder liggende lever slechts een beperkte bewegingsvrijheid heeft.
- Bij weeën, ontlasting urine en stoelgang, spant het middenrif willekeurig aan = buikdruk.

Middenrif
Overbelastingsconflict of conflict zich bedrogen te voelen (gekoppeld aan de hartspier).
Niet genoeg lucht kunnen krijgen, niet kunnen ademen of kunnen persen.

ZBS VAN DE MIDDENRIFSPIER



MIDDENRIFKRAMP

Conflict

Overbelastingsconflict: volgens Dr. Hamer is het middenrif bij dit conflict vaak functioneel gekoppeld aan de hartspier, d.w.z. dat het middenrif mee reageert met het hart (zie p. 117).
 Conflict voor het middenrif alleen: niet genoeg lucht krijgen, niet kunnen ademen of kunnen persen.* Ook in overdrachtelijke zin: "Dat benauwt me zo," "Ik krijg geen lucht (= ruimte)."
 "Nu moet ik even diep ademen!"

Voorbeeld

- Een 4-jarige jongen valt bij het spelen van een zitbank. Door het schrikken begint hij vreselijk te huilen. Daarbij krijgt hij te weinig lucht = conflict, niet kunnen ademen, te weinig lucht krijgen. De volgende nacht en de daarop volgende dag komt hij in genezing.

Hij slaapt op de divan terwijl zijn ouders hem observeren: het kind krijgt even een blauwe kleur = ademstilstand door de genezingscrisis van het middenrif = middenrifkramp. Ook zijn linker been trekt krampend samen = genezingscrisis van een motorisch conflict door de val van de zitbank. De volgende dag is alles weer in orde.

(Zie www.germanische-heilkunde.at/index.php/erfahrungsberichte)

• *Een 53-jarige rechtshandige patiënte, kinderverzorgster, voor de tweede maal getrouwd en twee kinderen (33 en 31 jaar), heeft sinds 25 jaar en eigenaardig symptoom, waar de RG geen verklaring voor heeft. In rust, vooral 's nachts heeft ze meerdere malen per week onder de linker ribbenboog heftige, krampachtige pijn, die door haar buik en borstwervelkolom trekken.*

Tijdens deze aanvallen moet de patiënte opstaan om weer lucht te kunnen krijgen.

De patiënte beschrijft dat ze tijdens en na de aanvallen niet kan ontlasten of urineren, omdat ze geen druk in haar buik kan opbouwen.

Conflictgeschiedenis: de geboorte van haar zoon is zeer zwaar geweest (maar door een ervaren arts gaat alles goed): tijdens de bevalling valt haar kracht om te persen weg. De arts gaat met zijn knieën op haar onderbuik zitten en drukt zo het kind naar buiten. Er wordt een gezond kind geboren. Bij de geboorte van haar dochter volgt een soortgelijk scenario: de vrouw is te zwak om het kind uit te persen. De baby blijft steken in het geboortekanaal. De patiënte wordt aangemoedigd om sterker te persen, maar ze is te zwak en geeft het op: "Ik kan niet meer, ik krijg het kind niet naar buiten." = Conflict het kind niet uit kunnen persen.

De patiënte wenste dat de arts van toen erbij zou kunnen zijn, maar deze is echter niet aanwezig.

Veel te laat wordt een knip (episiotomie) gemaakt en de baby wordt er met geweld uitgehaald.

Het kind is daardoor onherstelbaar gehandicapt. Als de moeder zich daar na zes jaar mee verzoent, beginnen de nachtelijke middenrif-krampaanvallen.

Telkens wanneer ze haar de dochter ziet, denkt zij aan de geboorte.

= Hangend conflict.

Na 25 jaar lijden ontmoet ze een therapeut die werkt volgens de 5 biologische natuurwetten. Als therapie wordt de geboorte nagespeeld: de therapeut gaat met zijn knieën op de onderbuik van de vrouw zitten en drukt het kind imaginair naar buiten. Het onderbewuste van de vrouw begrijpt nu dat alles goed is, vooral omdat de nu 31-jarige dochter haar grootste "schat" is. Haar hoofdmotief is: "Het is prachtig dat ik zo'n lieve dochter heb. Alles is goed zo. De geboorte is in orde".

Na de behandeling heeft de patiënte 5 dagen lang buitengewoon sterke krampaanvallen. Dit zijn afsluitende genezingscrises.

Daarna is ze van deze 25-jaar durende marteling verlost.

(Eigen archief)

Weefsel	Middenrif - dwarsgestreept spierweefsel - Hersenschors - Ectoderm (bezenuwing) en Medulla - Mesoderm (stofwisseling).
Conflictactief	Verlamming, beperking van de bezenuwing en functiebeperking.
Biologische zin	"Doen alsof je dood bent-reflex" ("Totstellreflex").
Genezingsfase	Herstel van de bezenuwing.
Genezingscrisis	Middenrif-epilepsie = middenrifkramp. Meestal 's nachts of in rust optredend. Snijdend of stekend gevoel in de buikholte. Door de middenrifkramp is de ademhaling verzwakt. > Aanvallen van ademnood, verminderd zuurstofgehalte > blauw aankleuren (cyanose).
Opmerking	Het middenrif kan mee reageren bij een overbelastingsconflict van het hart. > Ademstilstand of ademhalingsmoeilijkheden in de genezingscrisis van de hartspier 1.
Therapie	Conlict en sporen achterhalen indien de krampen zich blijven herhalen.

1 Zie Dr. Hamer, Tabellenbuch p. 61, 72

HIKKEN (singultus)

Zelfde ZBS als hierboven.

Bij de hik spant het diafragma zich plotseling ongecoördineerd aan. Door de onverwachtse luchtaanzuiging in de keel "verschieten" de stembanden, wat de oorzaak is van de hik.

Voorbeelden → *Iemand drinkt zo gulzig dat hij "vergeet" te ademen waardoor er een zuurstoftekort ontstaat.*
 → *Iemand probeert te spreken met zijn collega tijdens het lopen, waardoor hij niet genoeg lucht krijgt. = Conflict niet genoeg lucht krijgen.*

- *Een 47-jarige vrouw organiseert een groot feest met alle verwanten voor de 80ste verjaardag van haar vader. Daarbij moet ze rekening houden met haar twee zussen, wat wel enige pijn en moeite kost. Uiteindelijk is alles georganiseerd en men verheugt zich op het feest dat zes weken later zal plaatsvinden. Op een dag telefoneert de patiënte met haar vader en ze merkt dat hij eigenlijk geen feest wil. Deze boodschap beneemt haar de adem. Ze krijgt geen lucht meer. Gelukkig kan ze dit voorval meteen met haar partner bespreken. Wanneer ze een half uurtje later grapjes kunnen maken over de oude, autoritaire vader, krijgt de vrouw de hik, wat ze anders nooit heeft! (Eigen archief)*

Fase

Genezingscrisis: middenrifkramp = de hik.

Therapie

Conflict en sporen achterhalen en zo mogelijk reëel oplossen indien terugkerend.
 Adem inhouden, meerdere keren diep inademen (hyperventilatie) of hoesten, om het middenrif weer in het juiste "ritme" te brengen. Meerdere slokken koud water drinken of een lepel suiker innemen. Inhaleren met etherische olie (kamfer, pepermunt). Deze maatregelen veroorzaken een vagotone omslag en zo een "nieuwe start" voor de middenrifcontracties.

STEEK IN DE ZIJDE

Zelfde ZBS als hierboven. (Zie p. 204 - 205)

Voorbeeld → *Iemand eet nog een maaltijd voor het sporten.*

Fase

Genezingscrisis tijdens de genezingsfase - middenrifkrampen = steken in de zijde.

Opmerking

Voornaamste uitlokker is eten voor de sport. Omdat maag en middenrif gedeeltelijk verankerd zijn met elkaar, wordt door een volle maag het middenrif naar beneden getrokken. > Beperking van de middenrif-ademhaling > opstarten van een middenrif-ZBS.

Mensen met een zwak spierstelsel en zwak bindweefsel, hebben ook een zwak middenrif dat snel tegen de grens van zijn kunnen aanzit.

Therapie

Conflict en sporen achterhalen en zo mogelijk reëel oplossen indien wederkerend. Krachttraining, met name het spierstelsel van de romp.

Op lichaamshouding en -spanning letten. Ademhalingsoefeningen (evt. in de vorm van yoga).

Niet eten voor het sporten. Gedurende het sporten rustig en diep ademen, niet spreken.

MIDDENRIFBREUK (diafragmahernia, hiatushernia)*

Zelfde ZBS als hierboven. - Onduidelijke scheidslijn met ongevallen of fysiek letsel.

Door een gat in het middenrif kunnen de maag, darmen of andere buikorganen in de borstholte terecht komen. Het meest voorkomend is de maag (hiatushernia).

Fase

Conflictactieve fase: afbouw van de dwarsgestreepte spieren, uitdunning van het diafragma > neiging tot breuk bij belasting, bv. bij zwaar tillen of druk op de buik.

Therapie

Conflict en sporen achterhalen en zo mogelijk reëel oplossen indien het conflict nog actief is.

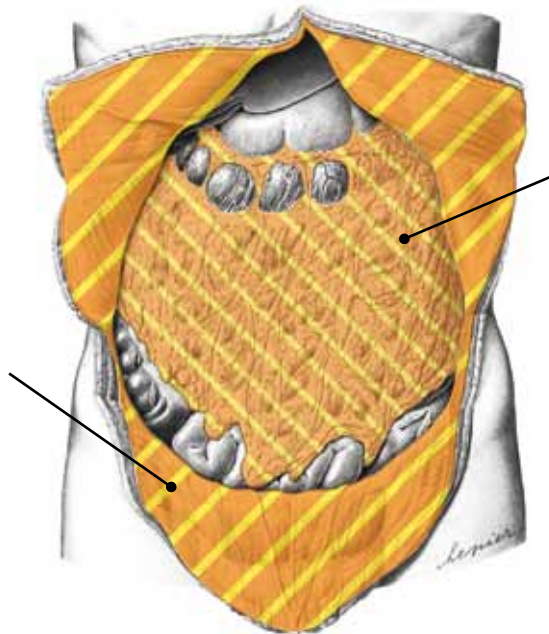
Ademtraining (evt. yoga), krachttraining, met name de spieren van de romp. Operatie indien nodig.

BUIKVLIES, NAVEL EN HET GROTE NET

De buikholte is van binnen bekleed met het buikvlies (peritoneum). Het bestaat helemaal uit mesodermaal weefsel. Men onderscheidt twee lagen: de buitenste (pariëtale) laag ligt aan de binnenwand van de buik, de binnenste laag (viscerale) laag ligt over de organen. In de dunne tussenruimte tussen deze twee bladen bevindt zich een glijvloeistof die ervoor zorgt dat de organen kunnen verschuiven. Het grote net, ook het buiknet genoemd (omentum majus), is een schortvormige mesodermale

buikvliesplooi, die vast hangt aan de maag en die over de dunne darmkronkels hangt. Het buikvlies heeft zijn eigen beweeglijkheid, zodat het zich gericht om een ontstekingshaard heen kan leggen om deze zo af te grenzen. Zo stulpt het zich bv. om een blinde darmperforatie heen om het uittreden van de darminhoud in de buikholte te verhinderen. Deze eigenschap gaf dit buikvlies ook de bijnaam: "gelukskapje".

Buikvlies
**Aanval
tegen
de buik**



Grote net
**Conflict
m.b.t. de
buik**

ZBS BUIKVLIES



BUIKVLIESKANKER (peritoneaal-ca, peritoneaal-mesothelioom, papillaire mesotheliale hyperplasie)¹

Conflict	Aanval tegen de buikholte. Werkelijke aanval, maar ook bedreiging of voorstelling van een aanval.
Voorbeelden	<p>→ <i>Vaak voorkomend door brutale diagnose zoals: "We hebben levermetastasen gevonden!" of: "U hebt een zeer kwaadaardige darmkanker die we onmiddellijk moeten opereren."</i></p> <p>→ <i>Boze woorden, beledigingen of verwijten kunnen als een aanval, een slag of verwonding ervaren worden.</i></p>

¹ Zie Dr. Hamer, Tabellenbuch p. 48, 53

→ Sterke buikpijn, kolieken, vergiftiging enz. kunnen eveneens als aanvalscnflict ervaren worden. > Celdeling in de actieve fase, celafbouw in de genezingsfase.

• Bij een 69-jarige vrouw wordt een dikke darmkanker van 17 cm in doorsnee vastgesteld. Met het oog op de grootte wordt een zeer slechte prognose gesteld. = Aanval tegen de buikholte. (De patiënte voelt zich bedreigd door deze reusachtige tumor in haar buik > groei van buikvliescellen = buikvlieskanker.)
Wanneer de tumor drie weken later geopereerd wordt, vinden de chirurgen al enkele stipvormige mesotheliomen in het buikvlies. (Eigen archief)

Weefsel	Buikvlies - Kleine hersenen - Mesoderm.
Conflictactief	Celdeling in het buikvlies. Groei van kleine vlakke mesotheliomen op de getroffen plaats waar men zich aangevallen voelt, of over de hele buik.
Biologische zin	Versterking en verdikking van het buikvlies om aanvallen beter te kunnen afweren.
Genezingsfase	Tuberculeus, verkazende afbouw met koorts, nachtzweeten en pijn. Inkapseling van de tumor indien er geen passende bacteriën voorhanden zijn. Vorming van oedeem (ascites), met name bij het syndroom. Na afgesloten genezing kunnen kalkafzettingen aanwezig blijven.
Genezingscrisis	Rilkoorts, sterke pijn.
Therapie	Conflict en sporen achterhalen en zo mogelijk reëel oplossen, indien nog actief! Belang van het begrip van de verbanden (begrip volgconflicten) Affirmaties: "Ik ben veilig, ik wordt beschermd!" "Alles wordt weer goed." "Ik begrijp de verbanden, ik vertrouw op de intelligentie van mijn lichaam ."

BUIKVLIESONTSTEKING (peritonitis)

Zelfde ZBS als hierboven.

Voorbeeld	• Een 36-jarige, rechtshandige man zit op de passagiersstoel wanneer zijn vriendin bij het groene licht over een kruispunt rijdt. Op dat moment komt een voertuig van rechts en botst aan de passagierszijde op de auto. De patiënt krijgt een slag tegen zijn buik. De airbag aan de zijkant opent zich = "aanval tegen de buik". Hij komt in het ziekenhuis aan met de ambulance. 24 uur na het ongeval krijgt hij hevige buikpijn. Het buikoppervlak is keihard en extreem drukgevoelig = buikvliesontsteking. 48 uur na het ongeval (2e dag in het ziekenhuis) zwelt de buik van de atletische patiënt tot een grote keiharde kogel: de patiënt: "alsof ik zwanger was!" = Genezingsfase - buikwaterzucht - exsudatief buikvliesvocht. De dikke buik blijft 2 dagen aanwezig. Daarna moet de patiënt heel veel plassen en verdwijnt het buikvocht evenals de pijn. (Eigen archief)
Fase	Genezingsfase: ontsteking van het buikvlies, tumorafbouw door bacteriën. Koorts, nachtzweeten. Een acute buikvliesontsteking is een zwaar ziektebeeld: hevige buikpijn, keiharde buikspanning, hevige pijn in de genezingscrisis.
Therapie	Het conflict is opgelost. Genezing begeleiden. Koude zout- leem- of kwarkcompressen. Lymfedrainage. Schüssler-zout: Nr. 3.

INGEWANDENBREUK (inguinale-, femorale-, intra-abdominale hernia)

Zelfde ZBS als hierboven (zie p. 207 - 208). Onduidelijk onderscheid met verwonding of ongeval.

Bij een ingewandenbreuk wordt het buikvlies van een buikorgaan, meestal een darmlus, opgerekt en naar buiten gedrukt. Wanneer het buikvlies niet enkel uitstulpt, maar ook breekt, spreekt men van een prolaps van de ingewanden of een "valse hernia". Meest voorkomend is de liesbreuk (inguinaal hernia) waarbij het lieskanaal het doorgangskanaal vormt. Getroffen zijn vooral mensen met zwak bindweefsel en overgewicht. Oorzaken zijn zwaar tillen en persen met de buik.

Aan de breuk (= blessure) kan een ZBS vooraf gegaan zijn.

Fase Genezingsfase, **hangende genezing**, gedurende de buikvlies tuberculose is het buikvliesweefsel verzwakt en broos. Bij belasting, bv. bij tillen, kan het uitzetten (hernia) of breken (= ingewandenprolaps). Vroeger beschouwde men tuberculose als "tering" of "als door de motten opgevreten". Het getroffen weefsel slinkt, vergaat en verliest structuur.

Therapie Indien nodig, operatieve reparatie van de breuk.

BUIKWATERZUCHT (exsudatief ascites)²

Men spreekt van ascites wanneer er zich vloeistof bevindt in de vrije buikholte.

Buikwater kan zich bij ontsteking (**genezingsfase**) van elk buikorgaan, ook het bot, in verbinding met het Syndroom ontwikkelen (= transsudatief ascites). Een leverzwelling kan er uitzien als een ascites.

Bij een ZBS van het buikvlies met Syndroom komt het tot een zeer uitgesproken ascites (= exsudatief ascites).

Zelfde ZBS als hierboven (zie p. 207 - 208), maar in combinatie met Syndroom!

Voorbeelden


- *Bij een patiënte wordt leverkanker gediagnostiseerd en er wordt een operatie afgesproken. = "Aanval tegen de buik". De operatie wordt vanwege vooronderzoeken 4 - 6 weken verschoven. Tijdens de operatie vindt men een buikvlies vol "metastasen" = celdeling in het buikvlies (= buikvlies-mesotheloom). Door de uitzichtloosheid wordt de buik weer zonder meer gesloten. Nu leert de patiënte de 5 biologische natuurwetten kennen en lost het aanvalsc conflict op. Er vormt zich een reusachtige ascites. (Zie Dr. Hamer, Goldenes Buch Bd. 1, p. 348)*
- *Een 55-jarige patiënte beslist voor een vetafzuiging van de buik, omdat haar man haar dikke buik steeds maar weer bekritiseert. Als ze de lange naald ziet, waarmee ze in haar buik zullen steken, voelt ze zich aangevallen. Aan de 4 afzuig-plaatsen vormen zich mesotheliomen. (Zie Claudio Trupiano, Danke Doktor Hamer, p. 207)*

Fase Genezingsfase: de afbouw van het mesotheloom gaat gepaard met vloeistofvorming. Dit heeft tot doel, dat er geen verklevingen komen omdat alles in het vocht "zwemt". > Dikke buik met gewichtstoename. Sterkere vorming van ascites bij Syndroom.

Therapie Het conflict is opgelost. Genezing begeleiden. Belangrijk: existentieconflict oplossen!
Thee: brandnetel, paardestaart, salie. Weinig drinken, weinig zout, geen varkensvlees. Lymfedrainage, zoutwaterbaden.
Punteren vermijden of de tijdsduur tussen de punctie-intervallen vergroten. Veel eiwitverlies door punteren. > Toevoer van biologisch waardevol eiwit (bv. eieren) of albumine-infusen.

² Zie Dr. Hamer, Tabellenbuch p. 48, 53

ZBS VAN DE NAVEL



INWENDIGE BUIKNAVEL-KANKER¹

Vanuit de evolutie gezien, is het inwendige deel van de buiknavel uit de zgn. "cloaca" (= latijn voor "riool") ontstaan. Vogels en reptielen hebben geen gescheiden stoelgang- en urine-uitgang, zoals de meeste zoogdieren, maar één gemeenschappelijke opening voor alles. Ook de geslachtsorganen monden uit in de cloaca.

Conflict	Brokconflict: iets slechts niet uit het lichaam kunnen verwijderen (= uitscheidingsconflict).
Voorbeelden	<ul style="list-style-type: none">• Een vrouw merkt dat haar echtgenoot 's morgens aan de telefoon "lalt". Hij heeft zijn alcohol nog niet uitgescheiden. (Zie Dr. Hamer, Tabellenbuch p. 28)• Een 11-jarige jongen heeft een 9-jarige zuster. Zijn conflict is dat zijn zus nog steeds in bed plast. = Plaatsvervangend conflict, iets niet (correct) kunnen uitscheiden. Wanneer zijn zus eindelijk zindelijk is, komt er vloeistof uit de navel. = Genezingsfase: afbouw van de buiknavelkanker. (Zie Ursula Homm, Lebensmittelheilkunde für die Neue Medizin, p. 44)
Weefsel	Inwendige buiknavel - Endoderm.
Conflictactief	Verhoging van de functie of groei van een compacte bloemkoolachtige tumor (adeno-ca) van het secretorische type of een vlakgroeiende tumor van het resorptieve type.
Biologische zin	Verbetering van de uitscheiding.
Genezingsfase	Normalisering van de functie, tuberculeus-verkazende afbouw van de tumor door schimmels of schimmelbacteriën.
Therapie	Conflict achterhalen en zo mogelijk reëel oplossen indien nog actief!

¹ Zie Dr. Hamer, Tabellenbuch p. 28

ZBS HET GROTE NET



KANKER VAN HET GROTE NET (epiploon-ca), KOUD ABCES IN DE BUIKHOLTE¹

Tumoren in het grote net zijn in de RG eigenlijk onbekend. Dr. Hamer heeft hier weer iets nieuws ontdekt.

Conflict	Conflict m.b.t. de buik.
Voorbeeld	→ Er wordt bij iemand een grote tumor in de buik ontdekt.
Weefsel	Het grote net (= plooi van het buikvlies) - Kleine hersenen - Mesoderm.
Conflictactief	Celvermeerdering in het grote net. Groei van een mesotheloom.
Biologische zin	Voorziening van meer glijvloeistof voor het goed doen glijden van de buikorganen. "Omhulling" van ontstoken buikorganen door het grote net.
Genezingsfase	Tuberculeus-verkazende afbouw van de tumor, vaak gepaard gaande met vergroeiingen (adhesies).
Opmerking	De inkapseling van de ontstekingshaarden in de buikholtte wordt door de RG vaak als "koud abces" beschouwd.
Therapie	Conflict en sporen achterhalen en zo mogelijk reëel oplossen, indien nog actief!

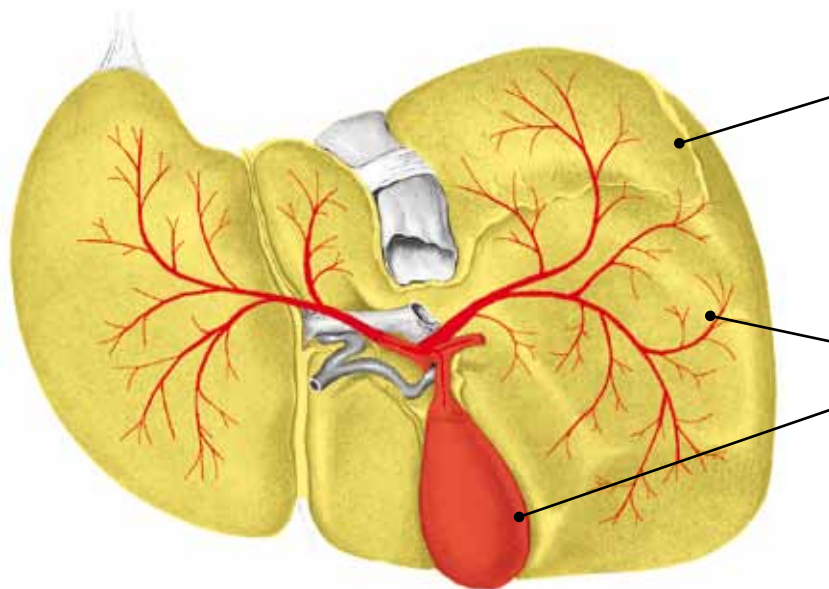
¹ Zie Dr. Hamer, Tabellenbuch p. 48, 53

LEVER EN GAL

De lever is het grootste orgaan van het lichaam. Het is het centrale stofwisselingsorgaan en het "chemische laboratorium". Vanuit de poortader komt veneus bloed met (uit de darm opgenomen) voedingsstoffen en met (door de milt afgebroken) bloedcellen in de lever. Het endodermale leverbasisweefsel (leverparenchym) heeft zowel een resorptieve (opname van voedingsstoffen) als een secretorische (productie van gal) functie. Een deel van de

galwegen ligt in de lever (intrahepatisch) en een deel ligt erbuiten (extra-hepatisch). De gal wordt door de galwegen naar de galblaas gevoerd. Daar wordt de gal ingedikt en van daaruit is er een uitvoergang naar de twaalfvingerige darm. (De gal zorgt voor de splitsing van vetten).

Galblaas en galwegen zijn met ectodermaal platenepitheel beklede spierbuisjes. De lever is het orgaan met het grootste regeneratievermogen.



Leverbasisweefsel
Verhongeringsconflict
(bestaansconflict)

Galblaas en galgangen
Territoriumergernis-
conflict

In navolging van de grafiek van Dr. Hamer, Wissenschaftliche Tabelle der Neuen Medizin, Omslag p. 2, links midden. Amici di Dirk Verlag
Intrahepatische galgangen naar buiten geprojecteerd.

ZBS LEVERBASISWEEFSEL



LEVER-ADENO-CA (hepatocellulair carcinoom)¹

Conflict	Verhongeringsconflict: angst om de eigen existentie wegens nood / voedseltekort. Angst om te verhongeren of te weinig te eten te hebben (bv. verlies van baan of van partner die zorgt voor het inkomen).
Voorbeelden	<p>→ Vaak een volgconflict door een darmkankerdiagnose. Veel patiënten geloven (onbewust) dat ze door een darmkanker gaan "verhonger". > Groei van levertumoren in de actieve fase, tuberculeuze afbouw in de genezingsfase.</p> <p>• Een moeder zegt tijdens de 2de wereldoorlog tegen haar 6-jarig dochtertje: "Je moet je pap opeten: straks kunnen we de kist al bestellen!" = Verhongeringsconflict of existentieconflict. Zoals bij de meeste hongerlijdende kinderen in de oorlog ontstaan er in de genezingsfase levercysten (recidiverend conflict).</p> <p>(Zie Dr. Hamer, Goldenes Buch Bd. 2, p. 314)</p>

¹ Zie Dr. Hamer, Tabellenbuch p. 22

- Een moeder is vanwege haar baan dikwijls lang weg van huis. Het gebeurt steeds weer dat ze haar baby een poos alleen moet laten. Daardoor lijdt ze een existentieconflict (plaatsvervangend voor het kind). (Eigen archief)
- Een rijke patiënte heeft een kokkin in dienst. Omdat ze zo bemoeiziek is, neemt de kokkin ontslag. Ook haar opvolgers houden het niet lang vol. Op een dag heeft de patiënte veel gasten uitgenodigd om te eten. Het komt echter tot een conflict met de kokkin, waarop de kokkin haar op staande voet verlaat. De patiënte is in paniek: wie zal er nu voor de gasten koken? = Verhongeringsconflict. (Zie Dr. Hamer, Goldenes Buch Bd. 1, p. 254)
- Een patiënte, een kleine ondernemer, ligt in het ziekenhuis en hoort dat de verhuurder de huur van haar bedrijfsruimte wil verhogen, ondanks een eerdere overeenkomst. Ze lijdt daarbij een verhongeringsconflict. (Zie Dr. Hamer, Goldenes Buch Bd. 1, p. 608)

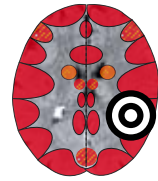
Weefsel	Leverbasisweefsel (parenchym) - Endoderm.
Conflictactief	<p>Functieverhoging of groei van een tumor (adeno-ca) van het secretorische of resorptieve type. Verhoging van het enzym cholinesterase in het bloed ten bate van verhoogde stofwisseling in de lever. Een solitaire levertumor ontstaat wanneer men een plaatsvervangend verhongeringsconflict lijdt. (= Een existentieconflict voor een ander geliefd persoon). Er ontstaan meerdere tumoren wanneer het jezelf betreft.</p> <p><u>Vetlever</u> : waarschijnlijk gekoppeld aan een ZBS van de alfacellen. Ophoping van vet in de levercellen, wat overeen kan komen met de biologische zin bij een bedreiging in het bestaan. Mogelijk is alleen het suikerrelais voor de vetlever verantwoordelijk.</p>
Biologische zin	Met meer levercellen van het resorptieve type kan de voeding beter verwerkt (opgenomen) worden. Met meer levercellen van het secretorische type kan meer gal geproduceerd worden, waardoor de voeding beter verteerd kan worden. > Beide tumoren helpen om het verhongeren te verhinderen en het bestaan veilig te stellen.
Genezingsfase	Normalisering van de functie: tuberculeus-verkazende afbouw van de tumor door schimmels en schimmel-bacteriën. Leverzwellling, pijn, nachtzweten, koorts. Indien er geen bacteriën voorhanden zijn: de tumoren worden ingekapseld en geïsoleerd van de stofwisseling.
Genezingscrisis	Rilkoorts, sterke pijn.
Opmerking	Lever adeno-ca komt het meest voor in de hongergebieden van Afrika (reële verhongeringsangst). In het welvarende westen is het meestal een gevolg van een kankerdiagnose (= iatrogeen). Typische gevolgen van verhongeringsconflicten in de vroege kinderjaren: geen verzadigingsgevoel!
Therapie	Conflict en sporen achterhalen en zo mogelijk reëel oplossen indien het conflict nog actief is. Affirmaties: "Ik zal leven!" "Mijn bestaan is veilig!" "Ik heb genoeg te eten!" "God begeleidt mij door al mijn moeilijkheden." Zie ook hieronder: middelen voor de lever.

LEVERTUBERCULOSE, ETTEROPHOPING IN DE LEVER (leverabces)

Zelfde ZBS als hierboven.

Fase	<p>Genezingsfase: Levertumoren worden door TB-bacteriën tuberculeus - verkazend afgebouwd. (levertuberculose).</p> <p>Wanneer het conflict recidiveert, vormen zich bindweefselcapsules met etter erin (= leverabces). In beide gevallen verbonden met leverzwellling, pijn, nachtzweten, koorts. Na afgelopen TBC kunnen er kalkresten over blijven = in de RG: "leververkalking".</p>
Therapie	Het conflict is opgelost. Genezing begeleiden! Zie ook hieronder: middelen voor de lever.

ZBS GALWEGEN



GALBLAASONTSTEKING (cholecystitis) - LEVERONTSTEKING (ectodermale) - ACUTE OF CHRONISCHE HEPATITIS (hepatitis A,B,C,D,E of auto-immuunhepatitis) - GALWEGENKANKER (cholangiocellulair carcinoom)¹

Conflict	Territoriumergernis-conflict of identiteitsconflict (afh. van de handigheid, hormoongehalte en eerdere conflictinslagen). Men ergert zich omdat het territorium(grenzen) niet gerespecteerd worden.
Voorbeelden	<p>Voor territoriumergernis-conflict: (Voorbeelden identiteitsconflict zie p. 202)</p> <p>→ <i>Meestal is er agressie in het spel. Zowel eigen agressie als van tegenstanders.</i></p> <p>→ <i>Ergernis met familieleden, grensoverschrijdingen of aanvallen van burens. Strijd om geld.</i></p> <p><i>Men ergert zich "groen en geel!"</i></p> <p>→ <i>Men wordt geïrriteerd of geprovoceerd.</i></p> <ul style="list-style-type: none"> • <i>Een huisvader en voormalig politieagent is al meerdere jaren met pensioen. Hij heeft al langer leverklachten, waar hij echter weinig aandacht aan schenkt. Deze zijn afkomstig uit ergernissen uit het verleden toen recht en orde zo belangrijk voor deze man waren (territoriumergernis-conflicten). Op een dag "loopt echter de emmer over". Hij verneemt dat zijn zuster een grote som geld uit de erfenis van hun moeder verduisterd heeft. = Groot recidiverend territoriumergernis-conflict. Hij breekt met zijn zuster, maar ook dat kan zijn ergernis niet verlichten. De patiënt sterft aan een levercoma (= genezingscrisis van lever-galgangen) in combinatie met Syndroom.</i> (Zie Claudio Trupiano, Danke Doktor Hamer, p. 333) • <i>Een 71-jarige rechtshandige vrouw heeft een 41-jarige psychisch zieke probleemdochter (7 zelfmoordpogingen). Midden in de nacht dreigt deze vaak per telefoon om zelfmoord te plegen. De patiënte rijdt dan onmiddellijk met de auto 40 km verder naar haar dochter = 23 jaar chronisch-actief territoriumergernis-conflict, wat de galgangen betreft. Eén jaar geleden begon ze zich rigoreus af te sluiten. Ze legde de telefoon onmiddellijk neer wanneer de dochter grof of onbeleefd was. = Begin van de genezingsfase. Stijging van GGT tot 144 en GOT tot 68 (zie p. 31). Misselijkheid, extreme leverzwelling, pijn in de flank. Met een echografie worden "levermetastasen" vastgesteld. Dankzij de kennis van de 5 biologische natuurwetten doorstaat ze alles goed.</i>
Weefsel	Galgangen, galblaas - Platenepitheel - Ectoderm (mond-slijmvlieschema).
Conflictactief	Celafbouw in de galgangen, in- en uitwendig (intra- en extrahepatisch). Matige pijn in de rechter zij.
Biologische zin	Door verwijding van de galblaas en galwegen vergroot de doorgang waardoor de gal beter afgegeven kan worden in de twaalfvingerige darm.
Genezingsfase	Wederopbouw van het platenepitheel van galgangen en galblaas Herstel van het weefselverlies = galblaasontsteking, galgangkanker. Genezingszwelling of ontsteking van de galgangen (cholangitis). De doorstroming kan tijdelijk bemoeilijkt of totaal verstopt zijn (cholestase). Wanneer meerdere galwegen getroffen zijn, kan er icterus (geelzucht) optreden.
Genezingscrisis	Sterke pijn, rilkoores, kolieken wegens betrokkenheid van de galgangspiertjes.
Therapie	Het conflict is opgelost, genezing begeleiden. Affirmaties: <i>"De ergernis ligt achter mij. Volgende keer zal ik van het begin af aan berusten."</i> Schüssler-Zouten: Nr. 3, 4, 9. Zie ook bij middelen voor de lever.

¹ Zie Dr. Hamer, Tabellenbuch p. 116

GEELZUCHT (icterus)

Zelfde ZBS als hierboven.

De levenscyclus van de rode bloedcellen bedraagt 120 dagen. Daarna worden ze in de milt en de lever tot bilirubine afgebroken en door de gal uitgescheiden. Wanneer de galafvoer geblokkeerd is, stijgt de bilirubineconcentratie in het bloed. Vanaf 2 mg/dl spreekt men van geelzucht of icterus = geelkleuring van de huid.

Fase	Genezingsfase. Helingszwellung van de galgangen met tijdelijke verstopping van de afvoer. > stijging van bilirubine in het bloed > geelkleuring van huid, oogbol en bruinkleuring van de urine. De stoelgang blijft lichtgekleurd door afwezigheid van de gele kleurstof van het bilirubine.
Opmerking	Geelzucht kan ook een gevolg zijn van een versnelde afbraak van rode bloedcellen (haemolyse). Hierbij zijn dan vaak betrokken: bloedtransfusies, vergiftiging door medicatie, grote kneuzingen (blauwe plekken) en malaria.
Therapie	Het conflict is opgelost! Genezing begeleiden. Zie hieronder voor middelen voor de lever.

GEELZUCHT VAN DE PASGEBORENE (kernicterus)

Zelfde ZBS als hierboven. (Zie p. 231)

Bij zeer veel pasgeborenen zien we in de 2 eerste weken een geelkleuring van de huid. In de RG geldt dit (buiten zeer zware icterus) als normaal. Zij verklaart dit fenomeen door een verkorte levensduur van de rode bloedcellen (70 dagen i.p.v. 120), een onrijpe lever en een versterkte wederopname van bilirubine in de darm bij geconstipeerde zuigelingen.

Interessant om te weten is dat dit bij natuurvolkeren veel minder voorkomt.

Wanneer zuigelingen geen echografie of vruchtwaterpuncties moeten ondergaan en wanneer de moeder kan bevallen met weinig hectiek en dramatiek, komt geelzucht bij pasgeborenen veel minder vaak voor.

Echografie is voor het embryo of de foetus een echt risico. Het vruchtwater wordt door de ultrahoge tonen opgewarmd en vormt dan turbulentie. > Alarm/gevaar voor de foetus > angst. De meeste ongeborenen doorstaan deze spanning zonder grote schade, maar anderen raken in paniek en worden ziek. Vanuit de 5 biologische natuurwetten is geelzucht bij een pasgeborene niet normaal, maar wel een territoriumergernis-conflict van het kind tijdens de zwangerschap of de geboorte. Het bewijs daarvoor, is zoals bij alle ziekten, te vinden op een CT-scan.

Conflict	Territoriumergernis- of identiteitsconflict (zie hierboven).
Voorbeelden	<ul style="list-style-type: none">→ <i>De geboorte verloopt moeilijk.</i>→ <i>De ongeborene voelt zich door de ultrahoge tonen gestoord in zijn territorium.</i>→ <i>De ongeborene bespeurt bij een vruchtwaterpunctie de punctienaald in zijn nabijheid. Gelijktijdig voelt het de angst van zijn moeder voor een "gen-defekt".</i>→ <i>De moeder stoot haar buik tegen de hoek van een tafel.</i>→ <i>De ongeborene hoort hoe de ouders voortdurend ruzie hebben.</i>
Fase	Genezingsfase. Genezingszwellung van de galgangen met tijdelijke afsluiting. > Stijging van het bilirubinegehalte in het bloed en geelkleuring van de huid.
Therapie	Het conflict is opgelost! Genezing begeleiden. Zie ook onderaan bij middelen voor de lever.

GALSTENEN (cholelithiasis), GALGRUIS (microlithiasis), GALKOLIEKEN²

Zelfde ZBS als hierboven. (Zie p. 213)

10-25% van de volwassenen heeft galstenen. Eerst vormt er zich een kern waaromheen zich vervolgens meer materiaal ophoopt. Galstenen bestaan voor 98 % uit cholesterol, de rest uit calcium en galpigment. Meestal blijven deze stenen in de galblaas en blijven ze onopgemerkt. Wanneer echter een galsteen in de galwegen schuift geeft dit zeer heftige pijn: kolieken door irritatie van het gevoelige platen-epitheel. Door de opstuwning stijgt de bilirubinespiegel in het bloed (met evt. geelzucht).

Fase	Recidiverend conflict. Door langere conflictactiviteit verschrompelen de galgangen en de galblaas. Ontsteking (= genezing) veroorzaakt min of meer stuwning in de galdoorstroming. Door deze vertraagde doorstroming dikt de gal in en ontstaan er kernen die aanleiding geven tot galstenen.
Genezingscrisis	Galkolieken, pijn in de zij: het lichaam tracht de steen uit te drijven door ritmische samentrekking van de galwegen.
Opmerking	Light-producten en gebrek aan bitterstof in de voeding bevorderen de vorming van galstenen, omdat er te weinig gal gevraagd wordt > indikking van de gal > steenvorming. (Vergelijk een rivier waarin weinig water stroomt: hierin blijft de vuiligheid liggen!) Waarschijnlijk kan ook een verhongerings- of existentieconflict in hangende genezing door verminderde galproductie galstenen veroorzaken. Het Syndroom bevordert de vorming van galstenen door vernauwde galwegen. (Vaak voorkomend bij dikke mensen met hoge cholesterolspiegel.)
Therapie	Conflict en sporen achterhalen en zo mogelijk reëel oplossen zodat het ZBS ophoudt. Affirmatie: <i>"Heer, geef me de kracht om datgene te veranderen wat ik kan veranderen, geef me de rust datgene te aanvaarden wat ik niet kan veranderen en geef me de wijsheid om deze twee van elkaar te kunnen onderscheiden!"</i> (Confucius) Leverreiniging volgens Moritz ³ Indien nodig: vergruizing of operatie. Bij kolieken: pijnstillende en krampwerende middelen. Zie ook onderaan: middelen voor de lever.

ACUUT LEVERFALEN (levercoma, hepatoportale encefalopathie)⁴

Zelfde ZBS als hierboven. (Zie p. 213)

De symptomen gaan van vermeerdeerde slaapbehoefte tot bewusteloosheid (coma). Volgens de RG is dit een teken dat het einde nadert ("ontoereikende ontgiftingsfunctie"). De genezingscrisis is echter in de RG niet bekend: vanuit de GG weten we echter dat de epicrisis gevaarlijk is, maar deel uitmaakt van de genezingsfase.

Fase	Genezingscrisis: Het komt tot een levercoma, wanneer de gamma-GT (GGT) begint te dalen. Dr. Hamer heeft gezien dat niet de "falende leverfunctie" (met ammoniak en andere stikstofverbindingen in het bloed) gevaarlijk is, maar wel de uitwerking van de genezingscrisis
------	--

² Zie Dr. Hamer, Tabellenbuch p. 116

³ Andreas Moritz, Die wundersame Leber- & Gallenblasenreinigung, voxverlag.de, Bad Lausick 2008. Let op: Dit is een goede mogelijkheid om de galwegen te reinigen, maar de uitgescheiden conglomeraten zijn geen galstenen zoals Moritz beweert, maar verzepte olie!

⁴ Zie Dr. Hamer, Tabellenbuch p. 116

in de hersenen. Een levercoma is een soort "hersencoma" = bewusteloosheid door sterk suikertekort.

Opmerking	Het enzym Gamma-GT is de belangrijkste laboratoriumwaarde met betrekking tot de galwegen. Normaal: 40 U/l bij vrouwen, 70 U/l bij mannen. De kritische fase (genezingscrisis) begint wanneer het Gamma-GT begint te dalen. Bij waarden tot 400 verloopt de genezingscrisis meestal ongecompliceerd, van 400 – 800 wordt het problematisch. Bij hoge waarden is steeds het Syndroom betrokken!
Therapie	Het conflict is opgelost! Genezing begeleiden. Existentieconflict oplossen indien het nog actief is. Gedurende de epicrisis lopen de hersenen "op hun maximum" en verbruiken veel glucose. Daarom: druivensuiker in de mond van de bewusteloze brengen of glucose via een maagsonde toedienen. (Een glucose-infuus heeft als nadeel dat ze water in het lichaam vasthoudt!!!) Belangrijk is liefdevolle menselijke zorg vanwege het mogelijke existentieconflict (zich moederziel alleen gelaten voelen > Syndroom) in het ziekenhuis. Zie ook therapie bij hersendruksymptomen p. 56.

LEVERCYSTEN (polycystische leveraandoening, cystenlever)

Kunnen zowel in het leverparenchym als in het ectodermale platenepitheel voorkomen. Beide soorten kunnen meerdere cm groot worden.

Een actief existentieconflict (oedeemvorming) kan deze cysten met vloeistof "oppompen".

- **Cysten in het leverparenchym** (cyste adenocarcinoom, solitaire levercyste): verhongerings- of existentieconflict. Toestand na levertumor. (Zie lever adeno-ca).

- **Cysten in de galwegen:** territoriumergernis- of identiteitsconflict. (Voorbeelden en verloop: zie leverontsteking). Toestand na recidieven of bij een hangende genezing. Gedurende een verstopping van de galwegen wordt de galweg stroomopwaarts uitgerekt > galwegproliferatie > cystevorming. Door opstuwung kan ook leverparenchym afsterven.

VERHARDING VAN DE LEVER (levercirrhose)

Mogelijke oorzaken

- **Galwegen:** de galwegen reiken met hun vertakkingen tot in elke uithoek van de lever. Recidiverende territoriumergernis-conflicten veroorzaken een littekenachtige verschrompeling van de galgangen. Het platenepitheel wordt in toenemende mate vervangen door minderwaardig bindweefsel > Ook het leverparenchym wordt vernietigd en het galtransport wordt verstoord > levercirrhose.

- **Leverparenchym:** recidiverende verhongerings- en existentieconflicten worden hersteld met bindweefsel en verminderen de kwaliteit van de lever. Toestand na meerdere TBC's = levercystecirrhose. Verminderde cholinesterase-bloedwaarde.

- Elk medicijn beschadigt de lever. Van hormoonpreparaten tot pijnmedicatie. Elke soort chemische stof moet door de lever afgebroken en geneutraliseerd worden. Chronische medicatie-, alcohol-, of drugsmisbruik beschadigen de lever, wat in het eindstadium leidt tot levercirrhose. Dr. Hamer stelt vast dat de meeste alcoholisten zich onderaan de maatschappelijke ladder bevinden en vatbaarder zijn voor conflicten. *"Kanker is geen gevolg van alcohol, maar kanker en alcohol zijn een gevolg van ergernis en zorgen!"*

Door levercirrhose komt het meestal tot stuwung en hoge bloeddruk in de poortader.

Geneesmiddelen voor de lever:

- Verminderen en geleidelijk stoppen met medicatie, alcohol of drugs. 's Avonds weinig eten zodat er geen gisting in de darm ontstaat.
- Gezonde voedselcombinatie: granen en brood niet met suiker combineren. Evt. voedingsmiddelen gescheiden eten.
- Reiniging van de galwegen door plantolie te drinken. (zoals beschreven door Moritz: zie voetnoot p. 215).
- Ter ontgiftiging veel water drinken 's ochtends en in voormiddag.
- Bachbloesems: beuk, chicorei, gentiaan, gaspeldoorn, wilg.
- Thee: mariadistel, venkel, klitwortel, paardebloem, duizendguldenkruid, agrimonie, weegbree, alsem.
- Kruiden :kurkuma, venkel, saffraan, rozemarijn.
- Hildegard von Bingen: tamme kastankehoning, speciaal recept van moerbeiwijn. Zweedse kruiden.
- Segmentmassage rechter borstwervelkolom zijde, acupunctuur of shiatsu, voetreflexzone-massage.
- Cayce: kuurmatige ricinusolie-pakkingen gedurende 7 dagen. Een doek van 30 x 30 cm in ricinusolie drenken en dan op de rechterzij leggen. daarover een stuk plastic en een hete waterkruik. Met een deken inpakken en een uur laten inwerken. Daarna een kleine dosis olijfolie innemen.
- Warme vochtige leverwikkels.

ALVLEESKLIEER (pancreas)

De pancreas ligt hoekvormig in de bovenbuik, dwars achter de maag. Het endodermale pancreas- basisweefsel produceert dagelijks 1-1,5 l verteringssap dat pancreas-enzymen bevat. (Deze zorgen voor de splitsing van vetten, eiwitten en koolhydraten).

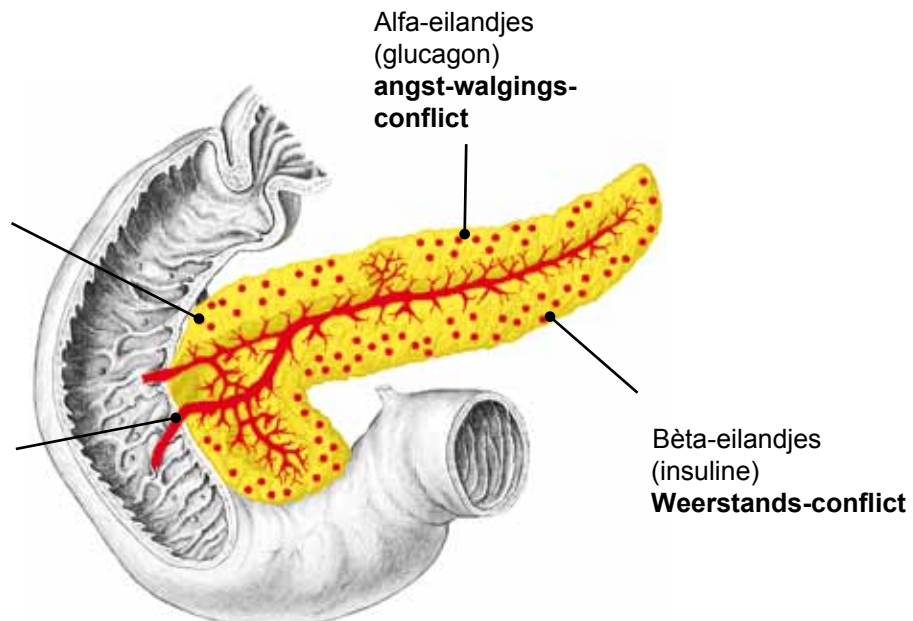
De ectodermale uitvoergangen nemen het sap op en voeren het naar de twaalfvingerige darm (= de exocriene functie).

Ingebod en verstrooid in het basisweefsel liggen 2 soorten ectodermale hormoon -"eilandjes" (deze zorgen voor de zgn. endocriene klierfunctie):

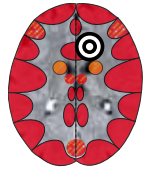- De alfa-cellen produceren het hormoon glucagon. Glucagon verhoogt het suikergehalte in het bloed.
- De bèta-cellen produceren insuline. Insuline doet het glucosegehalte dalen in het bloed. Beide hormonen worden onmiddellijk aan het bloed afgegeven.

Alveesklieer: basisweefsel (parenchym)
Brokconflict, iets niet kunnen gebruiken of benutten

Uitvoergangen
**Territorium
ergnis-conflict**



DE SUIKER-CONFLICTEN



ZBS van de Bètacellen van de eilandjes van Langerhans

VOORTDURENDE VERHOOGDE BLOEDSUIKER (diabetes mellitus type 1 of 2)¹

Hier is de insuline-productie in de bèta-cellen voortdurend verlaagd, waardoor het glucosegehalte in het bloed verhoogd is. Bij hoge suikerwaarden wordt glucose via de urine uitgescheiden. (Vandaar de naam: "diabetes mellitus" = honingzoete doorstroming!)

Conflict Weerstandsconflict: zich tegen iemand of iets verweren. Of angst-walgingsconflict. (Afhankelijk van de handigheid, hormoongehalte en voorgaande conflicten).

Verklaring: de mannelijke reactie op een bedreiging is aanvallen, zich verweren, vechten. Met krachtsinspanning tracht het mannelijke het conflict te beëindigen. Hiervoor is meer energie nodig, dus verhoogd suikergebruik. De natuur stelt in geval van conflict meer suiker ter beschikking wanneer de insuline-productie verlaagd wordt. De bèta-cellen worden door de mannelijke (rechter) zijde van de hersenschors gestuurd.

Voorbeelden → *Men wordt of voelt zich tot iets gedwongen of genoodzaakt.*
→ *Men moet iets doen wat men niet wil doen (bv. in de crèche of op school).*

- *De voormalige eerste minister van Italië Bettino Craxi werd op het einde van zijn politieke carrière beschuldigd van banden met de Maffia. Hij krijgt allerlei aanvallen te verduren en komt daarbij in "ramptoestand" = weerstandsconflict. Hij kan zich niet verweren tegen al deze aanvallen. Als de druk te groot wordt, vlucht hij naar Tunesië, waar hij echter ook geen rust vindt omdat hij zich voortdurend in interviews moet rechtvaardigen. = Hangend actief conflict: beperking van de insuline-productie. > Stijging van de bloedsuiker = diabetes.*

Door het verlies van zijn thuisland ervaart hij ook nog eens een existentieconflict. De massieve vochtrophoping, gepaard gaande met diabetes leiden tot zijn dood in 2000. (Zie Claudio Trupiano, Danke Doktor Hamer, p. 430).

- *Een linkshandige jonge vrouw ergert zich na de scheiding aan haar partner omdat hij de alimentatie voor de kinderen niet betaalt. Zij ziet geen andere weg dan haar ex-partner via de rechtbank aan te klagen. Innerlijk verzet zij zich hiertegen, omdat ze eigenlijk deze zaak niet op zo'n lelijke manier wil benaderen. = Weerstands-conflict. (Eigen archief)*

Weefsel Bèta-cellen - Ectoderm.

Conflictactief Beperking van de functie van de insuline-producerende bèta-cellen. > Er komt minder insuline vrij in het bloed. > Stijging van het bloedsuikergehalte (hyperglycemie).

Biologische zin Verweren betekent spieractiviteit. Met behulp van een verhoogde bloedsuikerspiegel kan het individu zich beter verweren. > Daarvoor stelt de natuur extra energie (glucose) ter beschikking.

Genezingsfase I Langzame daling van glucose in het bloed.

Genezingscrisis Aanvalsgewijze sterke verhoging van glucose.

Genezingsfase II In het tweede deel van de genezingsfase kan het tot een tegenbeweging komen. (Hypoglycemie)

Therapie Conflict en sporen achterhalen en zo mogelijk reëel oplossen indien het conflict nog actief is. Zie ook onderaan bij middelen voor suikerziekte.

¹ Zie Dr. Hamer, Tabellenbuch p. 138

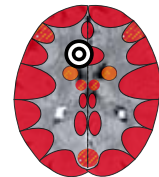
VERHOOGD BLOEDSUIKER - andere oorzaken

• **Stress zonder navolgende energie-afbouw:** in stress wordt de suikerspiegel door insuline-reductie hormonaal verhoogd. Hierdoor kunnen we optimaal strijden, vluchten of energiek handelen. Zo functioneert het bij mens en dier. Het onderscheid: het dier strijdt of vlucht daadwerkelijk en bouwt het aangeboden suikeroverschot op die manier af. "Beschaafde" mensen doen niets. Zittend in de auto steken we hooguit onze middelvinger of een vuist op, meer niet. Geen actie > geen energieafbouw. Hetzelfde geldt in huis: gezeten voor onze TV of onze PC is er geen energie-ontlading.

Suikerziekte is een typische welvaartsziekte. Stress zonder beweging laat de bloedsuiker stijgen.

• **Overvoeding:** de energiebalans tussen toevoer en verbruik stemmen niet overeen > overgewicht, verhoogde bloedsuiker. (Dit geldt niet in het algemeen: niet iedereen met overgewicht heeft een verhoogd suikergehalte!)

• **Medicatie:** Veel medicijnen maken sympathicotoon en verhogen indirect de bloedsuikerspiegel. Speciaal geldt dit voor cortisone, catecholamine, antibiotica enz.



ZBS VAN DE ALFA-CELLEN

VERMINDERDE BLOEDSUIKER (hypoglycemie, hyperinsulinemie)¹

Conflict	<p>Angst-walgingsconflict voor iets of iemand, men ervaart iets walgelijks. Of weerstandsconflict (afh. van de handigheid, hormoongehalte en voorgaande conflicten). <u>Verklaring:</u> de vrouwelijke reactie op overlast is passief terugtrekken (angst en afkeer). Terwijl het mannelijke de weg naar voren, de aanval kiest, trekt het vrouwelijke zich verstarrend en stil houdend terug. (Door de ondersuikering die hiervan het gevolg is heeft men honger en wordt men dik). De alfa-cellen worden door de linker (vrouwelijke) hersenschors gestuurd. Vrouwen reageren over het algemeen met een angst-walgingsconflict.</p>
Voorbeelden	<p>→ Iemand ervaart angst of afkeer, of wordt "door de schrik bevangen". → "Huiveren van schrik". → Afkeer voor chemotherapie, een stinkende wond, een zwaar gewonde of een afkeer voor eigen verminking (bv. na een ongeval). → Een afkeer voor bepaalde dieren: bv. slangen, muizen, ratten, spinnen of kevers. → Een kind heeft een afkeer voor het voedsel dat het verplicht moet opeten. → Een werkster moet de bevuilde mannentoiletten schoonmaken = angst-walgingsconflict. Door de ondersuikering heeft ze voortdurend honger en wordt ze dik.</p> <p>• Een 53-jarige moeder van twee volwassen zonen leerde haar echtgenoot reeds op school kennen. Op haar 16e ontmoette ze voor het eerst de vader van haar partner. Deze ontmoeting ervoer zij als negatief en zij is altijd een afkeer voor deze man blijven voelen. Gelijkijdig leed zij ook een territoriumergernis-conflict (betreft het maagslijmvlies). Meerdere jaren lang lijdt zij aan boulemie. <u>Opmerking:</u> een boulemie-constellatie = angst-walgingsconflict + territoriumergernis-conflict (zie ook p. 318). (Eigen archief).</p>
Weefsel	Alfa-cellen - Ectoderm.
Conflictactief	Beperking van de functie van de alfa-cellen (RG: "glucagon-insufficiëntie - hyperinsulinemie"). Ondersuikering (hypoglycemie), drang naar zoet, koud zweet, rillen, bleke huid, het gevoel van slappe benen. Concentratie- en bewustzijnsstoornissen, evt. hoofdpijn.
Genezingsfase	Langzame normalisering van de bloedsuikerspiegel.

¹ Zie Dr. Hamer, Tabellenbuch p. 143

Genezingscrisis	Tijdelijk sterke daling van de bloedsuikerspiegel. Daarna langzame stijging glucose.
Therapie	Conflict en sporen achterhalen en zo mogelijk reëel oplossen. In acute situatie: glucose, indien mogelijk via de mond (druivensuiker, vruchtensap) of intraveneus glucose toedienen. Zie ook hieronder bij middelen bij suikerziekte.

VERHOOGDE, STERK WISSELENDE BLOEDSUIKER (diabetes mellitus type 1 of 2)

Conflict	Angst-walgingsconflict voor iets of iemand met tegelijk een weerstandsconflict. Zich tegen iets of iemand moeten verweren = combinatie van over- en ondersuikering. Beide boven beschreven suiker-ZBS-en zijn actief.
Voorbeelden	<ul style="list-style-type: none"> • <i>Een man ligt vanwege een beroerte verlamd in het ziekenhuis. Hij moet zich laten wassen door een verpleger. Hij walgt van de verpleger omdat deze ruikt naar oud zweet = angst-walgingsconflict + weerstandsconflict. Zijn bloedsuikerspiegel stijgt kortstondig tot 500. (Zie Dr. Hamer, Goldenes Buch Bd. 1, p. 208)</i> • <i>Van kleins af aan maakt de jongste van drie kinderen de ruzies mee van zijn ouders. De vader "ontploft" geregeld omdat de moeder hem irriteert. Daarbij komt het soms ook tot een handgemeen = voor het kind een weerstands- + angst-walgingsconflict (zichtbaar op CT-scan). Vanaf zijn 12e jaar wordt bij de thans 41-jarige patiënt suikerziekte gediagnostiseerd. Ook vandaag nog stijgt zijn bloedsuiker sterk, wanneer hij te maken krijgt met ruzie tussen mensen die hem lief zijn (= spoor). De patiënt weigert hardnekkig insulinetherapie. Hij stelt echter vast dat wonden zeer slecht genezen wanneer de glucose hoog staat (= bewijs voor de schadelijke uitwerking van een hoge suikerspiegel). Sinds twee jaar lukt het hem om door gewichtsvermindering, voedingsmaatregelen en beweging de suiker tussen 140 en 100 te houden. De wondheling gaat sindsdien weer goed. (Eigen archief)</i>
Weefsel	Alfa- en bètacellen - Ectoderm.
Fase	Onduidelijk. Afwisseling van conflicten en fasen. Combinatie van beide ZBS-en. Afhankelijk van welk conflict op een bepaald moment de nadruk heeft, sterke over- of ondersuikering. Sterk fluctuerende waarden door vermenging van beide conflicten.
Therapie	Conflicten en sporen achterhalen en zo mogelijk reëel oplossen.

Samenvatting Suiker-ZBS-en

Het fase-gerelateerde bloedsuikergehalte is vanuit therapeutisch standpunt moeilijk te duiden, omdat we niet weten met welke fase en welk conflict we te maken hebben. Bij de bèta-cellen kan de verhoging van glucose zich voordoen in de conflictactiviteit of in de genezingscrisis. Een lage waarde kan betekenen dat de patiënt in de tweede fase van de genezing is of dat een ZBS van de alfa-cellen actief is. Wanneer beide ZBS-en gelijktijdig actief zijn, kunnen ze elkaar in evenwicht houden en kan de bloedsuikerspiegel onopvallend zijn. Bovendien liggen de suiker-relais in de hersenen zeer dicht bij elkaar en treden vaak in combinatie samen op. (De Hamerse haard reikt vaak tot in beide relais.)

Daarom moeten we in de praktijk voorzichtig zijn met uitspraken rond de ziektefase.

Naar mijn ervaring is het duidelijk dat suiker, zoals men in de RG beweert, schade kan aanbrengen aan de bloedvaten.

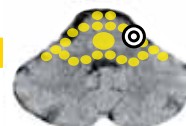Bij lang verhoogde bloedsuikerwaarden dient men daarom het suikergehalte te verlagen: ofwel door conflictoplossing, ofwel door verandering van voedingsgewoonten, ofwel medicamenteus (insuline toedienen).

Men moet wel in acht nemen, dat langere insulinetherapie als gevolg heeft dat de functie van de eilandjes (alfa-en bètacellen) steeds meer beperkt wordt.

Middelen bij suikerziekte

- Affirmaties: "Als ik er achter sta doe ik het, anders laat ik het." "Ik ga mijn eigen authentieke weg en ik maak mijn eigen soevereine keuzes" "Ik ontspan bij stress".
- Het belangrijkste geneesmiddel is regelmatige beweging en duursporten in de natuur. Daardoor wordt in biologische zin suiker in de spieren verbrand. Wanneer het weerstandsconflict echter met sport zelf te maken heeft, is sport uiteraard niet geschikt, omdat men daardoor conflictactief wordt en de bloedsuiker-
spiegel daarom gaat stijgen.
- Vermijden van geraffineerde koolhydraten, zoals suiker, wit brood, frisdrank, enz.
- Biologische, volwaardige voeding, met name alle soorten bonen, linzen, haver, aardappelen, aardbeien, asperges, aardperen.
- Cayce: vaak aardperen eten (bevatten insuline).
- Thee: fenegriek, klitwortel, vlier, vingerkruid.

ZBS VAN HET ALVLEESKLIERBASISWEEFSEL



ALVLEESKLIERKANKER (pancreas-adenocarcinoma, sereus cyste-adenoom)¹

In de RG geldt deze kanker als één van de meest "kwaadaardige". Deze negatieve prognose in combinatie met de standaard behandeling met chemotherapie leidt tot de dood van de meeste patiënten, wat niet nodig is!

Conflict	Brokconflict: iets niet kunnen benutten. Een voordeel of een winst niet kunnen realiseren. Ergernis met familieleden, discussies over geld, bezit of erfenissen.
Voorbeelden	<p>→ Iemand kan iets niet verkrijgen wat hij wel graag zou willen hebben.</p> <p>→ Er wordt iets van waarde weggenomen, of men verliest iets belangrijks.</p> <p>→ Men kan iets niet benutten of opnemen - vaak in samenhang met de familie.</p> <ul style="list-style-type: none"> • Johannes F. Mandt beschrijft in zijn boek "Wat gezond maakt" (zie bronvermelding) zijn eigen alvleesklierkanker en het oorzakelijke conflict: "... Sinds acht jaar leefde ik gescheiden van mijn vrouw. In maart 2002 werd de scheiding definitief. Eind oktober 2002 ontving ik van de advocaat van mijn vrouw een brief. Zij eiste twee zaken die mij totaal overvielen. Het trof mij geheel onvoorbereid. Ogenblikkelijk kon ik aan niets anders meer denken dan aan deze eisen (dwangmatig denken!) Vanaf november had ik koude handen en voeten. De kou was er steeds, ook 's nachts in bed. Ik had geen eetlust (conflictactieve fase). De heer Mandt doorstond alles zeer goed! • Een bedrijfleidster van een beautyfarm stelt een plaatsvervangster aan. Helaas ontpopt de ingehuurdte zich als ongeschikt. Ze praat veel, maar het werk blijft liggen. De patiënte ergert zich elke keer wanneer zij langs haar loopt. = Ergernisconflict met "familie" (zij ging met deze vrouw om als met een familielid). Aan het einde van de laatste werkdag van de ingehuurdte zegt de patiënte tegen zichzelf: "goddank hoef ik haar morgen niet meer zien" = conflictoplossing en begin van de genezing. Symptomen: braken en rilkooorts = genezingscrisis. Dankzij de kennis van de GG begrijpt de patiënte wat er aan de hand is en kan ze het conflict helemaal tot een goed einde brengen. (Zie Gisela Hompesch, Meine Heilung von Krebs durch das „Goldene“ Buch.)
Weefsel	Alvleesklierbasisweefsel (parenchym) - Endoderm.
Conflictactief	Verhoging van de functie, groei van een bloemkoolachtige tumor van het secretorische type.
Biologische zin	Met meer alvleesklierweefsel kunnen er meer pancreas-enzymen gevormd worden om de voeding beter te kunnen splitsen. Wanneer men een brok (bv. een erfenis), waar men op gerekend had, niet verkrijgt, zorgt de natuur ervoor dat datgene wat men wel heeft met behulp van extra cellen beter benut wordt.

¹ Zie Dr. Hamer, Tabellenbuch p. 23

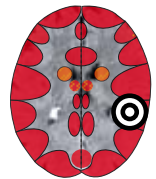Genezingsfase	Normalisering van de functie: tuberculeus-verkazende afbouw van de tumor. Als restant kunnen er weefsel-holtes (cavernen) of kalkresten ("kalkstippen") overblijven. Pijn, koorts, nachtzweeten, evt. diarree. Indien er geen bacteriën voorhanden zijn, wordt de tumor ingekapseld en geïsoleerd van de stofwisseling.
Genezingscrisis	Rilkoorts, sterke pijn.
Therapie	Conflict en sporen achterhalen en zo mogelijk reëel oplossen, indien het conflict nog actief is. Zorgen voor een liefdevolle, veilige omgeving, zodat de TB helemaal kan helen. De meeste pancreastumoren hoeven volgens Dr. Hamer niet geopereerd te worden. Zie ook onderaan bij middelen voor de alvleesklier.

CHRONISCHE ALVLEESKLIERONTSTEKING (chronische pancreatitis, exocriene pancreasinsufficiëntie)

Zelfde ZBS als hierboven.

Fase	Recidiverend conflict of hangende genezing. Overdreven afbouw van pancreasweefsel. > verminderde enzym-productie > verteringsproblemen zoals winderigheid, vette stoelgang en diarree wegens enzymtekort. Matige buikpijn, opgezetten buik.
Therapie	Conflict en sporen achterhalen en zo mogelijk reëel oplossen indien het conflict nog actief is. Vetarme voeding, evt. een enzym-preparaat met Pankreatin, of enzymrijke voeding. Zie ook hieronder voor middelen voor de alvleesklier.

ZBS VAN DE ALVLEESKLIER-UITVOERGANGEN



ALVLEESKLIER-UITVOERGANGEN-KANKER (ductaal pancreas-ca, intra-ductaal papillaar mucineuze tumor)¹

Conflict	Territoriumgergnis-conflict of identiteitsconflict (afh. van handigheid, hormoongehalte en voorgaande conflicten). Men ergert zich omdat het territorium of de territoriumgrenzen niet gerespecteerd worden.
Voorbeelden	Voor een territoriumgergnis-conflict: (Voorbeelden voor identiteitsconflict, zie p. 202) → <i>Meestal is er agressie in het spel, afkomstig van buitenaf of van zichzelf.</i> → <i>Ergernissen met collega's of familieleden, grensovertredingen of aanvallen van burens.</i> <i>Ruzie om geld.</i> • <i>Een 50-jarige manager trouwde 25 jaar geleden met een vrouw die hem voortdurend te verstaan geeft dat ze niet echt van hem houdt, maar van een andere man. De vrouw sluit de man volledig uit bij de opvoeding van hun dochter. Hij voelt zich het 5e wiel aan de wagen = territoriumgergnisconflict > >verwijding van de uitvoergangen van de pancreas in de conflictactieve fase. Twee jaar geleden is hij gescheiden. Moeder en dochter maken hem verwijten. Gelukkig leert hij snel een vrouw kennen die hem wel echt liefheeft.</i>

¹ Zie Dr. Hamer, Tabellenbuch p. 117

*Twee maanden geleden verschijnt de dochter plotseling weer bij hem. Zij vertelt hem dat ze de relatie met haar moeder als een gevangenis ervaart = conflictoplossing. > Zijn buik zwelt en is drukgevoelig. = Pancreasontsteking door wederopbouw van de uitvoergangen.
Tijdens een weekend moet hij opgenomen worden in het ziekenhuis wegens hevige koliekpijnen = epicrisis. Amylase en lipase zijn extreem verhoogd. Men verwijdert zijn galblaas, wat niet nodig was. (Eigen archief)*

Weefsel	Alvleesklieruitvoergangen - Ectoderm (mond-slijmvlieschema).
Conflictactief	Celafbouw (ulcera) in de grote pancreasuitvoergang (ductus pancreaticus) of in de kleinere vertakkingen die tot in het basisweefsel (parenchym) reiken. Matige pijnen.
Biologische zin	Door verwijding van de uitvoergangen (= vergroting van het lumen) kan het pancreassap beter en sneller afvloeien naar de twaalfvingerige darm.
Genezingsfase	Wederopbouw van de verwijde uitvoergangen door verhoogde stofwisseling > ontsteking. Herstel van het weefselverlies met ontsteking (pancreatitis). Helingszwelling, daardoor kan de doorstroming tijdelijk geblokkeerd zijn > verhoging van de alvleeskliercreas-enzymwaarden in het bloed (amylase, lipase). Het Syndroom verergert de symptomen. Op het einde van de genezingsfase openen de gangen zich weer > normalisering van de laboratoriumwaarden. De uitvoergangen kunnen door recidiverende conflicten fibroseren (= vorming van littekenweefsel) > uitstulpingen of vernauwingen, evt. met pancreasstenen.
Genezingscrisis	Pijnlijke pancreas-koliek = krampaanval van de spiertjes van de uitvoergangen
Therapie	Het conflict is opgelost. Genezing begeleiden. Zie ook hieronder voor middelen voor de alvleesklier.

ACUTE ALVLEESKLIERONTSTEKING (acute pancreatitis)

Mogelijke oorzaken

- **Ontsteking van het pancreasparenchym:**
- **Genezingsfase:** tuberculeus-verkazende afbouw van tumorweefsel (pancreas-TBC). Gordelvormige buikpijn, opgezette buik, drukgevoelig, winderigheid, misselijkheid en braken. Verhoging van de pancreas-enzymen: amylase en lipase in bloed en urine. Koorts, nachtzweten.
- **Ontsteking van de uitvoergangen:**
Genezingsfase: reparatie van het uitvoergangen-platenepitheel. Koliekpijn in de genezingscrisis.

Hoe deze twee ZBS-en te onderscheiden?

- Sterker, evt. stinkend nachtzweten, enkel bij pancreas-TBC. Bij ontsteking van het pancreasparenchym is er pijn van het begin tot het einde van de genezingsfase.
- Bij een ZBS van de uitvoergangen trekkende pijnen in de conflictactieve fase zonder ontstekingsverschijnselen. Koliekpijn in de genezingscrisis.

Therapie

Het conflict is opgelost. Genezing begeleiden.

Middelen voor de alvleesklier

- Biologische voeding, vooral aardperen eten.
- Thee: maretak, duizendguldenkruid, venkel, pepermint.
- Een kuur van buik-ricinusolie-pakking (zie p. 217).
- Bachbloesem: cichorei, dopheide
- Pancreatin-enzymsubstituut indien noodzakelijk.

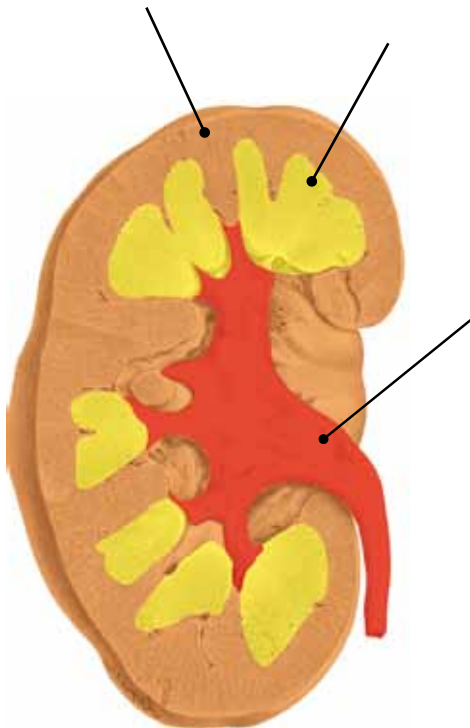
NIEREN EN URINELEIDERS

Beide boonvormige nieren (120 - 200 g), liggen links en rechts naast de wervelkolom achter het buikvlies. De functie van de nieren is: bloedplasma filteren en daaruit urine vormen. De nieren reguleren de waterhuishouding en het zuur-base evenwicht. In het mesodermale nierbasisweefsel (parenchym) vindt de eigenlijke filterfunctie plaats. Per dag wordt in het nierlichaam 180 - 200 liter primaire urine gevormd. 80 - 90 % daarvan wordt in de nierkanaaltjes (tubuli:

behorend tot het nier-parenchym) geresorbeerd. In de endodermale nierverzamelbuizen wordt uit deze urine verder water onttrokken, zodat slechts 1 % van het primaire urine-mengsel als zgn. eind-urine overblijft. Dit is ongeveer 1.5 l /dag. Deze wordt via het ectodermale nierbekken (pelvis renalis), urineleiders (ureters) en de blaas (vesica) uitgescheiden.

Nierbasisweefsel
Vloeistofconflict

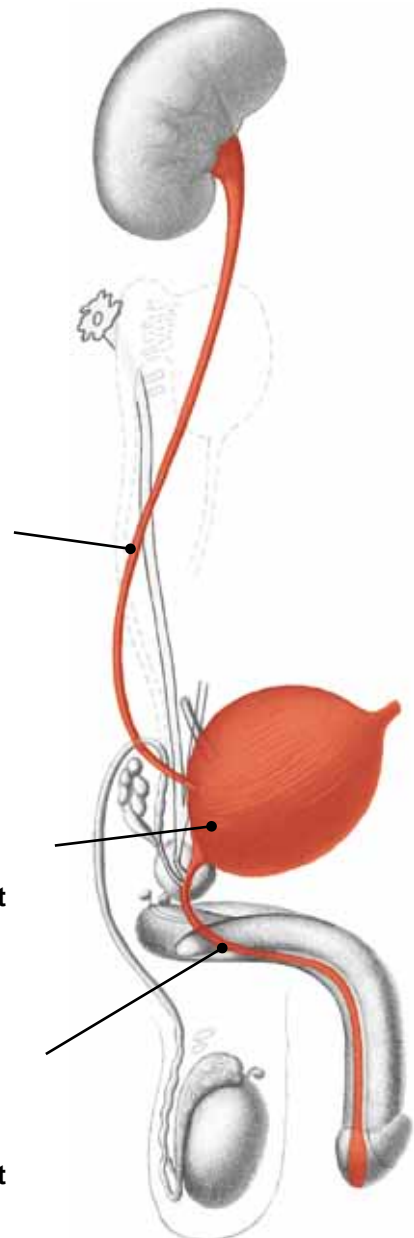
Nierverzamelbuizen
Eenzaamheids-conflict
existentie-conflict
vluchtelingconflict



Nierbekken
Urineleiders
**Territorium-
markeringsconflict**

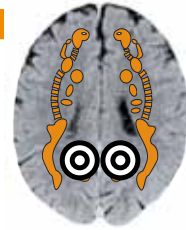Urineblaas
**Territorium-
markeringsconflict**

Urinebuis
**Territorium-
markeringsconflict**



Afbeelding in navolging van de grafiek van Dr. Hamer, Wetenschappelijke Tabel van de Nieuwe Geneeskunde, omslag p. 2 links boven. Amici di Dirk Verlag

ZBS NIERBASISWEEFSEL

NIERTUMOR (Wilms tumor, nefroblastoom), NIERCYSTE¹

Conflict	Vloeistofconflict: conflict i.v.m. te veel water of vloeistof. Conflict wanneer vloeistoffen of water gevaarlijk worden. "Verdrinkingsconflict".
Voorbeelden	<ul style="list-style-type: none"> • <i>Een man komt thuis en merkt tot zijn grote schrik dat de kelder onder water staat omdat de afvoer van de wasmachine stuk is gegaan = vloeistofconflict. > Celafname in het nierparenchym in de conflictactieve fase. Wederopbouw van weefsel (vorming van een tumor: "Wilms tumor") in de genezingsfase. (Eigen archief)</i> • <i>De geliefde kat van een vrouw verdrinkt in een zwembad. Ze vindt het dier levenloos drijvend in het water = vloeistofconflict. Drie jaar later wordt een nefroblastoom (= Wilms tumor) toevallig ontdekt. Men adviseert haar chemotherapie, waarna de vrouw sterft. (Eigen archief)</i> • <i>"Casus Olivia": Olivia en haar tante varen met een rubberboot over het meer. Plotseling merkt de tante op dat er lucht ontsnapt uit de boot en schreeuwt met schrille stem: "Help, help, we gaan verdrinken!" Olivia gelooft dat ze nu gaan verdrinken = vloeistofconflict > necrose in de actieve fase, celtoename in de genezingsfase. Er wordt een Wilms tumor gediagnostiseerd. (Zie Helmut Pilhar, Olivia – Tagebuch eines Schicksals p. 564)</i> • <i>Een vrouw lijdt aan sterke incontinentie = "te-veel-vloeistof-conflict". (Eigen archief)</i> • <i>Toen een nu 40-jarige vrouw 5 jaar oud was, ervoer zij een vloeistofconflict. Zij speelde met vriendjes aan de oever van een rivier toen ze ineens in het water viel en meegevoerd werd met de stroom. Gelukkig kon een ouder speelkameraadje haar weer aan land trekken, maar ze kan zich dit vreselijke moment nog tot op de dag van vandaag herinneren. In de actieve fase vormt zich een "gat" in de nier en in de genezingsfase ontstaat een niercyste van 10 cm doorsnee, die al 35 jaar geen klachten geeft.</i> <i>Opmerking: de patiënte is "gesensibiliseerd" voor vloeistofconflicten: toen haar moeder zwanger was van haar, maakte de moeder een overstroming in huis mee. De moeder moest naar de zolder vuchten omdat het water al de hele benedenverdieping had overspoeld. = Vloeistofconflict. (Zie Claudio Trupiano, Danke Doktor Hamer, p. 420)</i>
Weefsel	Nierbasisweefsel (parenchym) - Nierlichaam (glomeruli) - Medulla - Mesoderm.
Conflictactief	Celafname (necrose) op één of meerdere plaatsen in de nier > verlies van de nierfilterfunctie. > Opdat de filterfunctie toch behouden zal blijven, verhoogt de bloeddruk. (= compensatoire hypertensie). Meestal merkt men niets van de necrose(n).
Genezingsfase	Vanuit de celafbouw-gaten ontwikkelen zich één of meerdere cysten (gevuld met vloeistof) (RG: "polycystische nefropathie" of "nierendysplasie"). In de loop van de tijd worden deze cysten in toenemende mate opgevuld met nierparenchymweefsel, wat meedoet in de nierfilterfunctie. Na 9 maanden is er een "toegevoegde nier" gevormd die met een eigen slagader en ader wordt gevoed. Verklevingen met naburige organen zijn aanvankelijk noodzakelijk voor de vorming van deze bloedbanen (in de RG duidt men dit als "invasieve woekering"), maar wanneer deze constructie van bloedbanen helemaal voltooid is, komt deze extra nier spontaan los. In deze extra nier wordt bloed gefilterd. Daarmee wordt de bloeddrukverhoging (die ontstaan was in de conflictactieve fase) overbodig > normalisering van de bloeddruk tegen het einde van de genezingsfase.
Biologische zin	Verhoging van de filtercapaciteit van de nieren om het teveel aan vloeistof in de toekomst beter te kunnen opvangen ("luxe-groep").

¹ Zie Dr. Hamer, Tabellenbuch p. 69, 81

Opmerking	Geen onderscheid tussen moeder/kind - en partnerzijde. (Handigheid is niet van toepassing).
Therapie	Het conflict is opgelost! Geen maatregelen nodig. Operatie wanneer het nefroblastoom te groot is en andere organen stoort. Bij voorkeur na 9 maanden, zodat de tumor een eigen vaatsysteem heeft opgebouwd en zich losgemaakt heeft van de naburige organen.

NIER-SLAGADERVERKALKING (Nieratherosclerose)

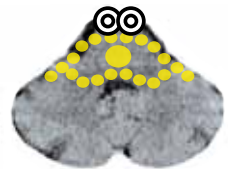Zelfde ZBS als hierboven.

Fase	Hangende conflictactiviteit: Door de verminderde filteroppervlakte verhoogt het lichaam de bloeddruk in de actieve fase. Dit leidt tot een versterking van de nierslagader als aanpassingsreactie. (Een hogedrukslang moet een dikkere wand hebben om de hoge druk te kunnen weerstaan.) > opbouw van vetten en eiwitten in de nierslagader. > RG: "nieratherosclerose".
------	---

Bij nier-slagaderverkalking is er nog een andere conflict-mogelijkheid:

Conflict	Eigenwaardeconflict m.b.t. de nieren.
Voorbeelden	→ "Er is iets mis met mijn nier, mijn nier deugt niet meer" bv. overdreven angst bij een diagnose-shock of bij slechte bloedwaarden.
Weefsel	Nierslagader - Medulla - Mesoderm.
Fase	Hangende genezing of na afgesloten genezingsfase.
Biologische zin	Versterking van de nierslagader.
Therapie	In beide gevallen: conflict en sporen achterhalen en oplossen indien het conflict nog actief is.

ZBS NIERVERZAMELBUIZEN



VOCHTOPHOPING IN HET LICHAAM, "URINEVERGIFTIGING" (uraemie of "nierfalen"), NIERVERZAMELBUISTUMOR (adeno-ca)

Ieder ZBS is belangrijk, maar dit ZBS is HET belangrijkste, wegens zijn effect op andere ZBS-en in genezing.

Wanneer opgeleide therapeuten een CT-scan van de hersenen bekijken, moet het relais van de nierverzamelbuisen als eerste worden onderzocht, m.a.w. op Hamerse Haarden nagekeken worden.

De genezingsfase van ieder ZBS vererbert door een actief nierverzamelbuis-ZBS door extra oedeemvorming (wateropslag).

Dit kan bv. in de genezingscrisis van het hart dramatische gevolgen hebben, of kan bij een bot-ZBS (vb. wervelkolom) tot extreme pijn lijden. Ook in de hersenen kan de druk problematisch worden, wanneer Hamerse haarden door dit actief nierverzamelbuis-ZBS "opgepompt" worden met vocht.

Het begrip "SYNDROOM": Dr. Hamer noemt voorgaand ZBS in de conflictactieve fase, samen met een ander ZBS in de genezingsfase het "SYNDROOM". Bv. lage rugpijn: genezingsfase van een centraal eigenwaardeconflict + actief nierverzamelbuis-ZBS = zeer sterke pijn (+ mogelijk discushernia).

1 Zie Dr. Hamer, Tabellenbuch p. 25

Conflict	Eenzaamheidsconflict, zich moederziel alleen voelen, zich verlaten voelen, existentie- of vluchtelingconflict (bv. verlies van woning), conflict te weinig water hebben, zich niet of slecht verzorgd voelen.
Voorbeelden	<ul style="list-style-type: none"> • <i>Een vrouw wordt in het ziekenhuis opgenomen. Niemand heeft werkelijk tijd voor haar. Ook artsen bekommeren zich nauwelijks om haar = vluchtelingconflict. Dit kan zeer ernstig zijn wanneer iemand in het ziekenhuis wordt opgenomen en zich daar helemaal verlaten voelt. > Groei van een tumor in de nierverzamelbuizen in de conflictactieve fase, tuberculeuze afbouw in de genezingsfase.</i> • <i>Een man krijgt de diagnose van prostaatkanker en lijdt daarbij een existentieconflict. (Eigen archief)</i> • <i>Een 15-jarig meisje wordt tegen haar wil naar het internaat gebracht. De ouders menen het goed en willen dat ze hiermee haar leerachterstand inhaalt. Het meisje voelt zich echter vreselijk alleen daar in den vreemde. > Conflict van zich moederziel alleen voelen. In deze tijd wordt ze zwaarlijvig. (Eigen archief).</i> • <i>Een 10-jarige jongen moet met zijn ouders 700 km van huis weg. Hij raakt zijn vrienden en zijn zijn vertrouwde omgeving kwijt en voelt zich alleen. Ook op school loopt het niet goed. Ofschoon hij veel drinkt, kan hij maar weinig plassen. Telkens wanneer hij met de vakanties op bezoek gaat naar zijn "thuisbasis", kan hij beter plassen en verliest ook gewicht. (Zie gnm-forum.eu)</i> • <i>Iemand heeft een bankkrediet lopen. Hij verliest zijn werk en kan zijn hypotheek niet verder afbetalen = existentieconflict. (Eigen archief)</i> • <i>De nu 41-jarige patiënt voelt zich niet geliefd door zijn moeder. Zij had een meisje gewenst en de teleurstelling was groot toen een jongen geboren werd, met rossig haar op de koop toe. Hij moest van zijn moeder 3 maal zijn hoofd laten kaalscheren. Zij hoopte dat er dan bruine haren zouden groeien. De patiënt vertelt ook dat hij zich door voortdurende ruzie tussen de ouders niet geborgen voelde. = Conflict: zich eenzaam voelen. Later in het leven krijgt hij overgewicht tot 110 kg, dan valt hij weer af en 's nachts heeft hij vaak last van nachtzweten. (Hangend conflict). (Eigen archief)</i> • <i>Een oude kat uit het asiel krijgt een nieuw thuis. Enkele dagen later worden er nog enkele jonge katjes extra in huis genomen. De oude kat gelooft opnieuw aan de kant geschoven te worden. Zij neemt in 1 dag 0.5 kg toe (vochttopslag) in lichaamsgewicht = existentieconflict. (Eigen archief)</i> • <i>Een 58-jarige vrouw komt erachter dat haar echtgenoot vreemd gaat. Als hij na 3 jaar nog altijd omgaat met zijn vriendin, vraagt zij de scheiding aan. Binnen het jaar komt ze 10 kg aan= actief vluchtelingconflict. (Eigen archief)</i>
Weefsel	Nierverzamelbuizen ("distale tubuli") - Endoderm.
Conflictactief	<p>Verhoging van de functie, groei van een bloemkoolachtig adeno-ca van het secretorische type of een vlakgroeiend adeno-ca van het resorptieve type (RG: "Niercelcarcinoom") > extra waterresorptie > water, ureum en andere stoffen worden in het lichaam vastgehouden i.p.v. uitgescheiden te worden. In "goede tijden" worden deze stoffen uitgescheiden, maar bij een existentieconflict ("slechte tijden") worden alle bruikbare stoffen hergebruikt. > Verhoogde urinezuur- en creatininewaarden. Verminderde urineuitscheiding en sterke concentratie (bruinkleuring).</p> <p>Bij min 150-200 ml urine/dag (oligurie/anurie) kan de creatininewaarde stijgen tot 12-14 mg/dl. (RG: "Uremie"). Eén of beide nieren kunnen getroffen zijn, alsook de 3 nier-lagen.</p> <p>Een creatinine van 12 mg zegt dat beide nieren en alle lagen getroffen zijn.</p> <p>Pas vanaf deze waarde is dialyse zinvol gezien vanuit de 5 biologische wetten.</p> <p>In de RG wordt reeds vanaf 4 mg/dl gedialyseerd!</p> <p>Samenvattend: het belangrijkste diagnostische bewijs voor een actief nierverzamelbuis-ZBS: vochtophoping in het lichaam, bv. 's morgens oedeem onder de ogen, gezwollen enkels.</p>

Creatinine, ureum en urinezuur zijn (meestal - niet altijd -) verhoogd in het bloed. Onverklaarbare plotselinge gewichtstoename (acuut conflictactief) of overgewicht (chronisch conflictactief). Vaak hebben echter ook slanke mensen dit ZBS lopen!

Vloeistofbalans: gedurende 24 uur meet men de exacte hoeveelheid vloeistof die men inneemt (water, drank, soep, enz.) en de urine die men uitscheidt. De hoeveelheid urine is dan beduidend kleiner dan wat men inneemt. > Conflictactieve nierverzamelbuizen".

Biologische zin	Opslag van water, ureum en andere bruikbare stoffen zodat het individu dat zich bedreigd voelt in zijn bestaan (existentie), zich eenzaam voelt of op de vlucht is, langer kan overleven.
Genezingsfase	Vermindering of normalisering van de functie. Indien er een langere conflictactiviteit aan vooraf ging: verkazend-necrotiserende tumorafbouw = niertuberculose, nierontsteking (nephritis) > vermeerderde wateruitscheiding. Daling van de creatinewaarde, bloed in de urine (haematurie), eiwit in de urine (proteïnurie), <u>sterk nachtzweeten</u> , koorts. Wanneer er geen schimmels of schimmelbacteriën voorhanden zijn, kan het ondanks conflictoplossing tot verstopping van de uitgang van het nierbekken komen. (RG: "stomme nieren").
Genezingscrisis	Rilkoorts, sterke pijn.
Opmerking	De maan correspondeert sterk met vloeistoffen. Mensen met actieve nierverzamelbuizen zijn gevoeliger voor de maan dan anderen. > Versterkt oedeem bij toenemende of volle maan. Ook weerswisselingen (regen) worden sterker ervaren. Na recidieven vindt men min of meer misvormde nierkelken, of kalkafzetting in de nierkanaaltjes. (RG: "Nefrocalcinose")
Therapie	De oplossing van dit existentieconflict komt op de eerste plaats en is het meest dringend ! Conflicten en sporen achterhalen en zo mogelijk reëel oplossen indien het conflict nog actief is. Affirmaties: <i>"Er wordt voor mij gezorgd!" "Ik ben veilig en geborgen!" "Ook wanneer ik denk alleen te zijn, is er altijd iemand voor mij!"</i> Zoute baden met min 0.9% zoutoplossing ("De zee = onze oer-thuisbasis). De concentratie van 0.9 % omschrijft men als "fysiologische keukenzoutoplossing", omdat ons bloed deze concentratie bevat. Zoutbaden van meer dan 0.9 % zijn ook goed, want dan wordt er meer water uit het lichaam getrokken, wat in dit geval de bedoeling is. Thermische baden. Regelmatig transpireren, sauna, infra-roodcabine, dampbaden. Voldoende schoon en levend water drinken. Je instinct volgen wat de hoeveelheid betreft. (Niet te veel drinken, zoals de natuurgeneeskunde vaak voorschrijft). Geen cortisone nemen omdat dit de nierverzamelbuizen-sympathicotonie versterkt, wat nog meer tot vochttopslag en verergering van de symptomen leidt ("volle maansgezicht"). Zorgen voor een behaaglijke thuis en een gezellige inrichting, waar men zich "thuis" voelt. Zacht ondergoed dragen, een gezellig, warm bed, evt. met een schapenwollen onderlaag. Bij het eten ongeraffineerd zout gebruiken, maar niet te veel zout gebruiken. Een basische voeding (geen varkensvlees: dit bindt water). Lymfedrainage om de uitscheiding van water te bevorderen. ----- Therapie volgens Prof. Kopp1 Per ongeluk diende prof. Kopp aan een patiënt die in levensgevaar was door acuut nierfalen, een overdosis natriumbicarbonaat toe. Verrassend genoeg verbeterde de toestand van deze patiënt,

1 Vgl. Artikel „Dialyse ade“ uit het tijdschrift Raum & Zeit 170/2011

ofschoon men hem eigenlijk geen overlevingskans meer gaf. In de volgende jaren kon prof. Kopp (geb. 1935) met zijn natriumbicarbonaat-therapie meer dan 300 patiënten een nierdialyse besparen.

Richtlijn voor deze therapie is de pH-waarde van de urine.

1^o. Stap: Meting van de urine pH-waarde: men houdt meermaals per dag een teststrookje in de urinestraal. (Ik gebruik hiervoor het indicatorpapier *Uralyt-U van Madaus.*) Het ideale biochemische milieu voor uitscheiding van de urine ligt rond een pH-waarde van 6,5-7,5. (Dit is ook het streefcijfer voor nierversamelbuis-patiënten).

2^o. Stap: Men neemt zoveel natriumbicarbonaat tot dit streefcijfer bereikt is. Men kan beginnen met dagelijks 3x1g en later deze dosis verhogen of verlagen, afh. van de urine pH-waarde.

Wanneer deze maatregel niet tot de gewenste urine-uitscheiding leidt, kan men volgens prof. Kopp nog een extra vochtafdrijvend medicijn (bv. Lasix = op recept) toevoegen. Samen met het regelmatige controleren van de urine pH-waarde en een gepaste dosis natriumbicarbonaat, behoudt dit diureticum, ook na veel jaren inname, zijn werking. Wel is het noodzakelijk om de kaliumspiegel in het bloed te controleren.

Belangrijkste contra-indicaties: metabolische alkalose of cardio-pulmonale insufficiëntie.

ONTSTEKING VAN HET NIERLICHAAM ("nefrotisch syndroom", "glomerulonefritis", "IgA-Nefritis"), MEERDERE HOLTEN IN DE NIER (niercysten)

Zelfde ZBS als hierboven.

Parameter voor deze RG-diagnose zijn er te veel eiwitten in de urine (proteïnurie), te weinig eiwitten in het bloed (hypoproteïnaemie) en vochtophoping (oedeem). De RG gelooft dat er bij het zgn. "nephrotisch syndroom" te weinig eiwit in het bloed zit omdat het filterapparaat kapot is.

In werkelijkheid gaat het bij deze "ziekte" niet om een ontsteking van het nierlichaam maar om een ontsteking van de nierversamelbuizen, wat een symptoom is van de genezingsfase van een nierversamelbuis-ZBS.

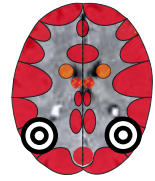Fase	Genezingsfase of hangende genezing . Bij een chronisch verloop vormen zich door de herhalende tuberculeuze afbouwfasen vele kleine holten in de nier (niercysten).
Opmerking	Eiwit in de urine: gedurende de genezingsfase wordt de nierversamelbuis-tumor tuberculeus afgebouwd. Het eiwit dat daarbij vrijkomt wordt met de urine via de blaas en urinebuis uitgespoeld. = Eiwit in de urine (proteïnurie). Te weinig eiwit in het bloed: wanneer het conflict recidiveert, wisselen celopbouw- en celafbouwfasen zich af in de nierversamelbuizen. Om de tumor te kunnen opbouwen, haalt het lichaam eiwit (hoofdzakelijk albumine) uit het bloed. In de genezingsfase scheidt het lichaam dit eiwit uit. Nachtzweeten bevat grote hoeveelheden eiwit. > Daling van de bloedeiwit-spiegel (hypoproteïnaemie). > Een verminderde bloedeiwitspiegel bevordert het oedeem in het lichaam door verlaging van de colloïd-osmotische druk.
Therapie	Conflict en sporen achterhalen en zo mogelijk reëel oplossen. Eiwitrijke voeding, zo nodig albumine-infusen. Zie ook hierboven.

ACUUT NIERFALEN, SHOCKNIEREN (acute ischaemische tubulopathie)

Zelfde ZBS als hierboven (Zie p. 226 - 229)

Fase	Plotseling hevige existentieconflict : extreme water- en ureumopslag. Sterke stijging van creatinine- en ureumwaarden. Weinig urine (oligo- of anurie).
Opmerking	Meestal veroorzaakt door extreme pijn, diagnoseshock of een spoedopname in het ziekenhuis.
Therapie	Conflict en sporen achterhalen en zo mogelijk reëel oplossen. Maatregelen, zie hierboven.

ZBS NIERBEKKEN



NIERBEKKENONTSTEKING (pyelonefritis), NIERBEKKENKANKER¹

Conflict	<p>Territoriummarkeringsconflict. De grenzen worden niet gerespecteerd. Zich niet kunnen afgrenzen.</p> <p>Verklaring: zichzelf of zijn territorium niet kunnen afbakenen. Niet weten waar zijn territorium (plaats) is. In de natuur markeren de mannelijke wolven de buiten-, de wijfjes, de binnengrenzen. Bij mannen gaat het om het "buiten-territorium" (werk, auto, vereniging,...)</p> <p>Bij vrouwen gaat het om het "binnen-territorium" (partner, kinderen, vriendin, woning,...)</p> <p>Horst Köhler wijst er in zijn "Lexicon der Neuen Medizin" op dat het meest intieme territorium van een vrouw het eigen lichaam is. Gynaecologische onderzoeken, ongewenst of "getolereerd" geslachtsverkeer kunnen ervaren worden als territorium-inbreuk. Vandaar dat vrouwen vaker aan urineweg-ontstekingen lijden dan mannen.</p> <p>Rechter nierbekken of urineleider = "vrouwelijke zijde" = de binnengrenzen niet kunnen markeren.</p> <p>Linker nierbekken of urineleider = "mannelijke zijde" = de buitengrenzen niet kunnen markeren.</p>
Voorbeelden	<p>→ Niet weten waar men de grens zal trekken. Niet weten hoe men zich moet begrenzen.</p> <p>→ Een kind heeft geen eigen kamer of ruimte.</p> <ul style="list-style-type: none"> • Een vrouw wordt door haar partner bedrogen = territoriummarkeringsconflict. > Ongemerkte celafbouw in het nierbekken. > Als ze eindelijk beslist om van hem te scheiden komt ze in genezing. > Wederopbouw van het nierbekken-platenepitheel = nierbekkenontsteking. • Een vrouw trouwt bij een familie in waar ze zich niet thuisvoelt. Ze weet niet waar haar plaats is. Ze heeft geen eigen "plek" meer = territoriummarkeringsconflict. (Eigen archief) • Een vertegenwoordiger wordt een deel van zijn verkoopgebied afgenomen omdat zijn omzet te laag is. = Territoriummarkeringsconflict. (Eigen archief)
Weefsel	Nierbekkenslijmvlies (urotheel) - Ectoderm.
Conflictactief	Celafbouw (ulcera) van het slijmvlies in het nierbekken, nierkelken of urineleiders. Geen pijn.
Biologische zin	Door celafbouw vergroot de doorsnee van het nierbekken > verbeterde afvoer van urine, waardoor het territorium beter gemarkeerd kan worden.
Genezingsfase	<p>Herstel van het urotheel > nierbekkenontsteking (evt. in RG: nierbekkenkanker) > zwelling, pijn, bloed in de urine (haematurie).</p> <p>Bij het "Syndroom" kan de afvoer van urine belemmerd zijn door extreme zwelling.</p>
Genezingscrisis	Krampen, nierkolieken, hevige pijn. Tijdens de kolieken (= ritmische contracties van de urineleiderspiers) worden niergruis of nierstenen, als deze aanwezig zijn, door de kelkhals in het nierbekken of door de urineleider geperst.
Therapie	<p>Het conflict is opgelost. Genezing begeleiden. Indien recidiverend, conflict en sporen achterhalen en zo mogelijk reëel oplossen.</p> <p>Affirmaties (indien recidiverend): "Ik heb een beslissing genomen. Ik weet wat ik wil!" "Ik stel mijn grenzen en zorg ervoor dat deze gerespecteerd worden!" "Het is mij duidelijk wat ik wil en geef dit ook aan!"</p> <p>Thee: salie, veenbesblaadjes, lavas, paardebloem. Veel drinken, vooral bier.</p> <p>Zie ook hieronder: middelen voor de nieren.</p>

¹ Zie Dr. Hamer, Tabellenbuch p. 117, 130

UITZETTING VAN HET NIERBEKKEN (pyelectase), WATERNIER (hydronefrose)

Zelfde ZBS als hierboven.

Fase	Hangende genezing: uitzetting van het nierbekken of de urineleider, meestal in combinatie met nierstenen. > Degeneratie van het nierbasisweefsel (versmald parenchym aan de randen) t.g.v. stremming van de urine.
Therapie	Conflict en sporen achterhalen en zo mogelijk reëel oplossen, zodat het ZBS stopt. Zie ook onderaan: middelen voor de nieren.

NIERSTENEN (nefrolieten), NIERGRUIS

Mogelijke oorzaken

- **Nierverzamelbuizen:** recidiverend conflict: calcium-oxalaat-stenen of gruis: restant van de tuberculeuze verkazing van de tumor = de meest voorkomende soort stenen.
- **Urineleider of nierbekkenslijmvlies:** recidiverend conflict: urinezuur-stenen en andere steensoorten. Genezingszwelling in de urineleider > afsluiting of verhindering van de afvoer van urine > urinestase > daardoor vorming van sediment en vorming van stenen.

Opmerking: in de genezingscrisis worden stenen door de urineleiders of urinebuis naar buiten geperst.

Therapie:

- Conflict + sporen achterhalen, zodat er geen nieuwe stenen ontstaan!
- Evt. operatieve verwijdering van de stenen of vergruizing.
- Voldoende schoon water drinken.
- Zie ook hieronder: middelen voor de nieren.

SCHROMPELNIER

Mogelijke oorzaken

- **Nierparenchym** in hangende activiteit of toestand na recidieven: degeneratie van het nierparenchym, bindweefselachtige verandering (fibrose) > reactieve bloeddrukverhoging wegens verminderd filtervermogen.
- **Nierverzamelbuizen:** recidiverende conflicten - nephrotisch syndroom > littekenachtige verschrompeling.
- **Nierbekken:** recidiverend conflict > chronische nierbekkenontstekingen > littekenachtige verschrompeling.

NIERVERGIFTIGING (acute toxische tubulopathie)

Geen ZBS, maar wel een vergiftiging door solventen (oplosmiddelen), metalen (vb. aluminium, kwik, vaccinaties), medicatie (antibiotica, pijnstillers, antireumatica, bloeddrukverlagende middelen, contrastmiddelen, chemotherapeutica enz.)

> Beschadiging van het nierlichaam of nierkanaaltjes.

Therapie

Ontgiften. Zie ook middelen hieronder

Middelen voor de nieren

- Nierkolieken: warmte, beweging, voldoende schoon en zacht water drinken, evt. spierontspanners, pijnstillers en krampwerende middelen.
- Voedingsmiddelen: basische voeding, vooral selderij, wortelen, komkommer, pompoen, asperges, bonen, aardbei.
- Thee: brandnetel, guldenroede, berkenblaadjes, venkel, ereprijs, framboosblaadjes, agrimonie.
- Jeneverbeskuur volgens Kneipp: met 4 bessen/dag beginnen, 9 dagen lang telkens 1 meer en dan terug naar 4 bessen.
- Hildegard von Bingen: alsem-elixer, venkelmix-poeder.
- Massage van het niergebied met kamferolie, reflex-zone-massage.
- Zorgen voor warme voeten, evt. warme voetbaden.
- Hete baden, sauna
- Antibiotica helpen vaak goed bij sterke nierpijn.
- Beste tijd voor nierbehandelingen: tussen 17-19u.

BLAAS EN URINEBUIS

De urineblaas (vesica urinaria) is volgens de RG een hol orgaan bestaande uit gladde spieren. Volgens Dr. Hamer zijn ze dwarsgestreept. Ik volg in dit geval de RG. Gelukkig heeft deze kwestie voor blaasziekten geen al te grote betekenis.

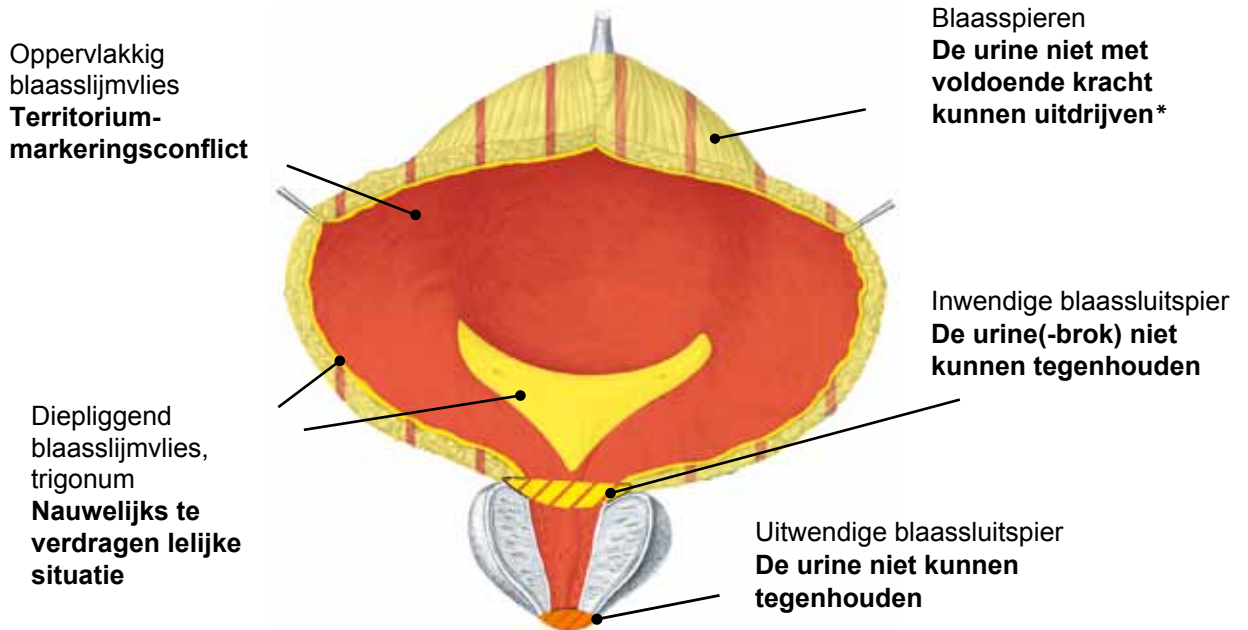
De blaas verzamelt de urine die in de nieren wordt gevormd en scheidt de urine uit via de urinebuis (urethra). Het grootste gedeelte van de blaas is met ectodermaal weefsel bekleed (urotheel).

Daaronder ligt het endodermale (darm)slijmvlies.

In een klein gebied (trigonum vesicae) zit een eilandje slijmvlies (endoderm) voor het urotheel.

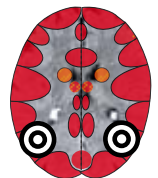De blaas heeft op de overgang naar de urethra twee sluitspiers: de binnenste is glad en onwillekeurig (musculus sphincter vesicae), de buitenste is dwarsgestreept en willekeurig (musculus sphincter urethrae).

De urine-uitscheiding verloopt waarschijnlijk in de vorm van een genezingscrisis van de blaasspiers.



ZBS OPPERVLAKKIG BLAASSLIJMVLIES

BLAASONTSTEKING (urocystitis), BLAASOVERGANG-EPITHEELKANKER (urotheel-ca, urotheelpapilloom)¹



Conflict Territoriummarkeringsconflict. De grenzen worden niet gerespecteerd. Men kan zich niet afgrenzen. Conflictverklaring nierbekken-ZBS zie p. 230 (ook verdere voorbeelden).

Voorbeelden

- *Een patiënte herinnert zich nog zeer goed wat de meest verschrikkelijke gebeurtenis was op haar dertiende. De vader (een tiran en sadist volgens haar beschrijving), doodde opzettelijk en zonder reden haar geliefde konijn. Ze werd er "gek" van. De vader overschrijdt ook telkens in andere situaties haar grenzen. = Conflict, de grenzen niet kunnen verdedigen of markeren. In de genezingsfase krijgt ze een blaasontsteking.*

¹ zie Dr. Hamer, Tabellenbuch p. 117, 130

Telkens wanneer ze zenuwachtig is, heeft ze urinedrang. (Geïrriteerde blaas). (Eigen archief)

• *Een moeder komt onverwachts de kamer van haar dochter binnengestormd, terwijl de dochter aan het telefoneren is. De dochter kan het niet verdragen dat haar moeder zomaar zonder kloppen haar kamer "binnendringt". > Celfabouw van het slijmvlies in de conflictactieve fase en wederopbouw van het weefsel in de genezingsfase. Telkens komt het weer tot een blaasontsteking (= genezing) wanneer haar moeder zich "bemoeit" met haar leven. De moeder = het spoor.*

Weefsel	Oppervlakkig blaasslijmvlies - Ectoderm.
Conflictactief	Celfabouw (ulcera) in het slijmvlies van de blaas, urineleiders of urinebuis. Geen pijn, geen bloeding.
Biologische zin	Door celfabouw vergroot de blaasinhoud of de doorsnee van de urineleiders en de urethra. Grotere opslagruimte en betere urine-uitscheiding waardoor het territorium beter gemarkeerd kan worden.
Genezingsfase	Wederopbouw van het slijmvlies = ontsteking van de blaas, de urineleiders of de urethra. (Blaaskanker - urotheelcarcinoom). Zwelling van het slijmvlies, pijn, branderig gevoel bij het urineren, verhoogde drang om te plassen (dikwijls kleine hoeveelheden: pollakisurie), evt. bloed in de urine (haematurie) en soms ook incontinentie. Door de genezingszwelling kan de afvoer van urine bemoeilijkt zijn, zeker in het geval van het Syndroom > urineretentie.
Genezingscrisis	Pijn, bloed in urine, evt. rilkoofts. Blaaskramp wanneer de spieren van de blaas ook betrokken zijn. Gaat eveneens gepaard met periodes van afwezigheid ("absences" of "black-out").
Opmerking	90 % van de blaastumoren zijn urotheelcarcinomen. Chronische blaasontsteking = recidiverend conflict > vorming van littekenweefsel: verdikking van het blaasslijmvlies (=urotheelmetaplasie).
Therapie	Het conflict is opgelost! Genezing begeleiden. Indien wederkerend: conflict en sporen achterhalen en oplossen! Affirmaties (indien recidiverend): "Ik weet wat ik wil!" "Mijn territorium is mijn terrein," "Ik stel mijn grenzen en zorg ervoor dat deze gerespecteerd worden!" Zie hieronder voor middelen voor de blaas.

ZBS DIEPLIGGEND BLAASSLIJMVLIES

ETTERIGE BLAASONTSTEKING - BLAASKANKER (adeno-ca)¹



Conflict	Nauwelijks te verdragen, lelijke situatie.
Voorbeelden	<ul style="list-style-type: none"> • <i>Een 45-jarige personeelcheffin van een bedrijf wordt door de directie voor het feit gesteld dat ze vanaf nu enkel nog assistente mag zijn op de personeelsafdeling en dat ze het beleid aan een nieuweling moet overlaten. De patiënte spreekt jaren later nog van "zo een gemene streek!" Vrij snel na deze gebeurtenis wordt een blaaskanker gediagnostiseerd en weggehaald. Het komt echter telkens weer terug omdat zij deze zaak niet kan verwerken. (Archief Antje Scherret)</i> • <i>Een ambtenaar wordt promotie beloofd en hij bereidt zich hierop voor. Uiteindelijk wordt een collega bevorderd, iemand die hij helemaal niet kan verdragen. In de conflictactieve fase: celtoename van het diepliggend blaasslijmvlies. In de genezingsfase: etterige blaasontsteking. (Eigen archief)</i>

¹ Zie Dr. Hamer, Tabellenbuch p. 29

Weefsel	Diepliggend blaasslijmvlies - Endoderm. (Meestal is de "blaasdriehoek" = trigonum) getroffen,
Conflictactief	Toename van de functie, groei van een bloemkoolachtige tumor van het secretorische type, of een vlakgroeiende tumor van het resorptieve type = endodermale blaaskanker.
Biologische zin	Secretorische type: "verteren van de lelijke situatie". Resorptieve type: urine-resorptie, analoog aan de nierverzamelbuizen: "resorptie van de lelijke situatie."
Genezingsfase	Tumoraufbouw = etterige blaasontsteking. Etter, bloed in de urine, pijn, nachtzweeten.
Genezingscrisis	Rilkoorts, sterke pijn, bloed in de urine.
Opmerking	Ca. 10 % van de blaastumoren zijn van dit type.
Therapie	Bij ontsteking: het conflict is opgelost! Genezing begeleiden. Tumor zonder ontsteking: conflict en sporen achterhalen en zo mogelijk reëel oplossen. Zie ook onderaan: middelen voor de blaas.

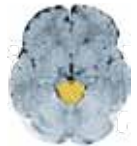BLAASSTENEN, URINESTEEN (uroliet)

- De zgn. **primaire blaasstenen** ontstaan in de blaas. Beide ZBS-en die hierboven beschreven zijn, komen in aanmerking.
- **Secundaire blaasstenen** zijn afkomstig uit de nieren ten gevolge van een ZBS van de nierverzamelbuizen of een ZBS van het nierbekken. (Zie p. 231)

Therapie

Conflict en sporen achterhalen, zodat er geen nieuwe stenen kunnen ontstaan.
Voldoende drinken, zo mogelijk zuiver, zacht water.
Eiwitarne voeding.
Zo nodig, operatieve verwijdering van de stenen.

ZBS GLADDE BLAASSPIEREN



OVERACTIEVE BLAAS (neuralgia vesicae - interstitiële cystitis)

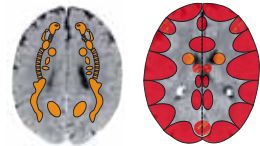
Men spreekt van een overactieve blaas bij voortdurende drang om te plassen (pollakisurie), meestal met kleine hoeveelheden.

- Conflict*
- De urine niet voldoende krachtig kunnen uitdrijven. De grenzen worden door anderen niet gerespecteerd, omdat men ze te zwak aangeeft.
- *Een man moet met zijn zoon en een vreemde familie in een gemeenschappelijke woning leven. Hij lijdt erg onder de wanorde. Bovendien moet hij voortdurend door de woonruimte van de anderen gaan wanneer hij naar zijn eigen kamer wil. De man krijgt last van een prikkelbare blaas. = Conflict niet krachtig genoeg zijn grenzen kunnen markeren. Hij wil wel, maar kan niet omdat hij met de andere familie geen ruzie wil. (Eigen archief)*
 - *Een 64-jarige gescheiden man moet tot 7x 's nachts opstaan om steeds kleine hoeveelheden te plassen. De prostaat is volgens de artsen in orde. Na een huwelijk met veel ruzie is het voor deze man ondenkbaar om nog eens opnieuw te trouwen. Zijn huidige vriendin wil echter wel een wettelijke verbintenis met ring. Telkens wanneer de man 's avonds na zijn werk thuis komt, wordt hij nerveus van zijn vriendin, omdat ze telkens op het onderwerp terugkomt. De avonden en nachten zijn intussen "sporen" geworden. (Conflictactiviteit 's avonds en 's nachts en daardoor ook ernstige slaapstoornissen.)*

Gedurende de vakantie reizen zijn de klachten duidelijk minder. (Eigen archief)

Weefsel	Gladde spieraandeel van de blaas (m. detrusor vesicae) - Middenhersenen - Endoderm.
Conflictactief	Verhoging van de spierspanning (hypertonus) van de blaasspier, verdikking van de spier (hypertrofie). = Overactieve blaas.
Biologische zin	Versterking van de blaasspiers, zodat de urine met een sterkere straal uitgeperst kan worden om het territorium beter te markeren.
Genezingsfase	Normalisering van de spanning, de blaasspier blijft echter verdikt.
Genezingscrisis	Tonisch-clonische blaaskrampen, onweerstaanbare urinedrang.
Opmerking	Deze symptomen lijken sterk op recidiverende blaasontstekingen: het is soms moeilijk te zeggen welk ZBS er nu speelt en vaak zijn ze ook gekoppeld! (De conflictinhoud is ook gelijksoortig).
Therapie	Conflict en sporen achterhalen en zo mogelijk reëel oplossen zodat de spanning op de blaas kan ophouden. <i>Affirmaties: "Ik neem mijn beslissingen zelf!" "Ik laat mij niet onder druk zetten!"</i> Zie ook onderaan voor middelen voor de blaas. Bekkenbodetraining - bewust leren aan- en ontspannen.

ZBS VAN DE UITWENDIGE BLAASSPIER



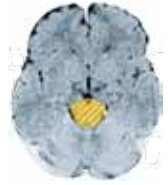VERLIES VAN URINE - BELASTINGSINCONTINENTIE

Verlies van kleine hoeveelheden urine bij hoesten, niezen, lachen, tillen.

Conflict	Eigenwaardeconflict, de urine niet kunnen tegenhouden.
Voorbeelden	→ <i>Een oude vrouw heeft een blaasontsteking en kan haar urinedrang niet controleren. = Eigenwaardeconflict: "Nu ben ik waarschijnlijk incontinent".</i> → <i>Een man kan tegenover zijn schoonmoeder de grenzen niet aangeven, omdat hij vreest dat er dan ruzie komt in de familie. = Eigenwaardeconflict: wel de grenzen willen aangeven, maar niet durven.</i>
Weefsel	Uitwendige blaasspier (dwarsgestreepte spier) - Hersenschors - Ectoderm (= innervatie of bezenewing) en Medulla - Mesoderm (voeding van de spier).
Conflictactief	Celafbouw sluitspier en vermindering van de bezenewing waardoor de urine niet volledig tegengehouden kan worden = blaaszwakte of belastingsincontinentie.
Genezingsfase	Wederopbouw (sluitspier-hyperplasie), herstel van de innervatie, evt. rest-urine (residu).
Genezingscrisis	Verlies van urine omdat de sluitspier ongecoördineerd opent > incontinentie.
Biologische zin	Versterking van de uitwendige sluitspier, waardoor de urine beter tegengehouden kan worden.
Opmerking	Op hoge leeftijd hoeft er niet altijd een ZBS aan ten grondslag te liggen: mogelijke oorzaak is verslapping van de sluitspierfunctie door afnemende lichaams- en spierspanning.
Therapie	Conflict en sporen achterhalen en zo mogelijk reëel oplossen. Bekkenbodem- en ademhalingsoefeningen. Opbouwen van lichaamsspanning, lichaamsgewicht reguleren. Zie ook hieronder.

RESTURINE (residu)

ZBS VAN DE INWENDIGE BLAASSPIER



RESTURINE - inwendige blaassluitspier

Conflict	De urine(-brok) niet voldoende kunnen tegenhouden.
Voorbeeld	<p>→ <i>Vaak voorkomend conflict na prostaatoperatie (prostatectomie).</i></p> <ul style="list-style-type: none">• <i>Acht jaar geleden kende de nu 64-jarige patiënt de 5 biologische natuurwetten nog niet en liet toen zijn prostaat verwijderen. Sindsdien is hij impotent en incontinent. Wanneer hij iets zwaars wil tillen, verliest hij steeds een beetje urine. = Conflict de urine niet kunnen tegenhouden. > Versterking van de inwendige blaassluitspier. Na meerdere jaren conflictactiviteit wordt de urinestraal zeer zwak en de man moet steeds meer napersen. (Eigen archief)</i>• <i>Een man van 62 jaar kan zich nog als de dag van gisteren een verschrikkelijke gebeurtenis herinneren, die plaatsvond toen hij 3 jaar oud was. Zijn uiterst dominante moeder laat hem alleen thuis terwijl zij even naar de winkel gaat. Voordat ze weggaat dreigt ze: "Pas op dat je niet in je broek plast"! Als hij op een bepaald moment de drang niet meer kan weerstaan, huft hij door de woonkamer, constant urine verliezend, in panische angst voor de sanctie van zijn moeder. = Conflict de urine niet afdoende tegen kunnen houden > spannings-verhoging van de inwendige blaasspier. Sindsdien moet hij bij het plassen altijd alleen zijn en hij heeft resturine. (Eigen archief)</i>
Weefsel	Inwendige blaassluitspier (sphincter internus) - Middenhersenen - Endoderm.
Conflictactief	Verhoging van de spanning van de spier (hypertonus), problemen bij het plassen, zwakke straal, residu, omdat de sluitspier zich niet volledig opent.
Biologische zin	Versterking van de inwendige sluitspier omdat daardoor de urine beter tegengehouden kan worden.
Genezingsfase	Normalisering spierspanning. In de genezingscrisis aanvallen van incontinentie en krampen.
Therapie	Bekkenbodentraining. Leren spannen en ontspannen.

REST-URINE - andere oorzaken

- **Prostaat-uitvoergangen in genezing:** zwelling van de prostaat-uitvoergangen, daardoor residu in de blaas. Bij mannen wellicht de meest voorkomende oorzaak van residu (zie p. 255).
- **Urineleiders in genezing:** zwelling van het slijmvlies van de urineleiders: daardoor tijdelijk belemmering van de afvoer van urine en vorming van residu (zie blaasontsteking p. 232).
- **Uitwendige blaas-sluitspier: hangende genezing:** verhoogde spanning van de blaasspier in de genezingsfase (zie belastings-incontinentie p. 235).

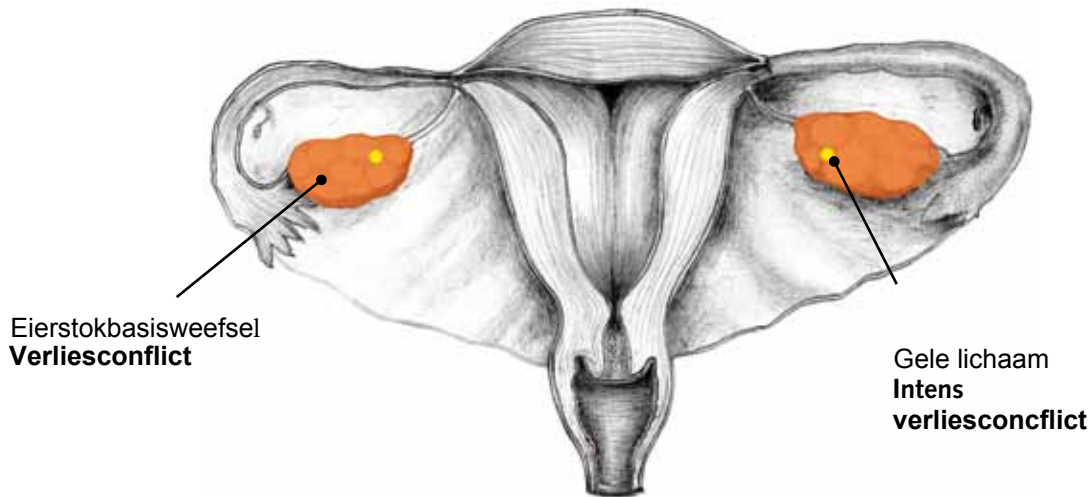
Middelen voor de blaas

- Thee: salie, venkel, kamille, ereprijs, eik, paardestaart e.a.
- Bij acute ontsteking: veel drinken, vooral bier.
- Massage van het heiligbeen en benen.
- Voetreflexzone-, drukpuntmassage.
- Zorgen voor warme voeten, warme voetbaden.
- Warme baden.
- Antibiotica helpen vaak goed bij nierpijn. Dit is zinvol bij bv. een hangende genezing!
- Bekkenbodentraining: spiertraining is goed om de blaaspijnen en de levenskracht te vergroten. Dit gebied is energetisch gezien de basis van onze levensenergie (wortelchakra)!
- De beste tijd voor blaasbehandelingen (volgens de orgaan-klok: 15u - 17u).

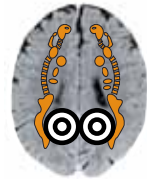EIERSTOKKEN

De eierstokken hebben de grootte en de vorm van twee kleine pruimen en liggen links en rechts van de baarmoeder in het kleine bekken. Ze bestaan uit het endodermale "gele lichaam" (corpus luteum) en het mesodermale basisweefsel. De onrijpe eicellen (follikels)

staan in beperkt aantal klaar. Te zijner tijd rijpen enkele uit tot eicellen. In het eierstokbasisweefsel wordt overwegend het vrouwelijk hormoon oestrogeen gevormd en in het gele lichaam wordt progesteron ("zwangerschapshormoon") gevormd.



ZBS EIERSTOKKEN



EIERSTOKCYSTE (ovariumcyste) - EIERSTOKTUMOR (ovariumcarcinoom)¹

Conflict	Verlies of angst voor verlies van een geliefd mens of dier.
Voorbeelden	<p>→ Verlies van kind, echtgenoot, partner, ouder, vriend of dier door de dood of door vertrek.</p> <p>→ Een kind trekt weg naar een andere stad, de partner sterft of gaat weg.</p> <ul style="list-style-type: none"> • Bij een 26-jarige vrouw wordt via een echografie een 7x6 cm grote cyste aan de linker-eierstok (moeder/kind-zijde) gediagnostiseerd. <p><i>Conflictgeschiedenis: 10 maanden geleden ontdekte de vrouw dat haar moeder vreemd ging. Deze ontrouw van haar moeder is een enorme schok voor haar, temeer omdat ze in zich het beeld van een ideaal huwelijk draagt. Zij lijdt daardoor een "verliesconflict" omdat ze door deze gebeurtenis emotioneel afstand neemt van haar moeder. Na 6 maanden beëindigt de moeder de affaire en verzoent zij zich weer met haar dochter. De goede verhouding is daarmee hersteld en de dochter heeft het volste vertrouwen dat de moeder zo iets niet meer zal doen = begin van de helingsfase. De cyste is op dat moment 4 maanden en nog niet uitgerijpt. De patiënte beslist tegen het advies van de gynaecoloog in, de cyste te laten zitten, wat bevorderlijk is voor de vervulling van een zwangerschap.</i></p> <ul style="list-style-type: none"> • Een 70-jarige gepensioneerde vrouw heeft een date met een man waar ze erg naar uitkijkt. Bij de eerste ontmoeting zakt de man in elkaar door een beroerte. = Verliesconflict (rechter = partner-eierstok). In de genezingsfase vormt zich een eierstokstumor van 700 g, volgens de RG een metastase van de dikke darm. (Eigen archief)
Weefsel	Eierstokweefsel - Medulla - Mesoderm.

¹ Zie Dr. Hamer, Tabellenbuch p. 68 ff, 80

Conflictactief	Celafbouw (eierstoknecrose) > vorming van "gaten" in het eierstokbasisweefsel. Dit gaat meestal ongemerkt > daling van de oestrogeenspiegel > onregelmatige menstruatie of uitblijven van de menstruatie. Bij verliesconflict voor de puberteit kan dit leiden tot het uitblijven van de menstruatie (menarche).
Genezingsfase	Wederopbouw, eierstokontsteking (adnexitis), zwelling, pijn. Vanuit de "gaten" ontwikkelen zich één of meerdere cysten, die steeds verder met functioneel weefsel doorgroeien = "eierstokkanker" > meer productie van oestrogeen. In de beginfase is de cyste verkleefd met de buurorganen (wat als "invasieve groei" in de RG fout gediagnostiseerd wordt). Deze verklevingen met de buurorganen laten spontaan los, wanneer de cyste na 9 maanden een eigen bloedvoorziening heeft opgebouwd. Het beste is om te wachten met operatie (als dit al nodig is) tot deze cyste helemaal uitgerijpt is.
Biologische zin	Extra eierstokbasisweefsel (= tumor) produceert meer oestrogeen. Daardoor krijgt de vrouw meer seksuele zin (libido). Ze ziet er jonger uit en heeft een betere eisprong, dus meer kans om zwanger te worden = ter compensatie van het verlies.
Opmerking	Een eierstokcyste houdt een vrouw jong door de hoge oestrogeenspiegel. Links- of rechtshandigheid zijn van toepassing.
Therapie	Het conflict is opgelost! Operatie wanneer de eierstoktumor te groot en storend is.

ENDOMETRIOSE

Zelfde ZBS als hierboven.

De RG is van mening dat het bij endometriose om baarmoederslijmvliescellen gaat.

Endometriose-cellen zijn volgens Dr. Hamer echter eierstokcellen.

Fase	Toestand na genezingsfase: wanneer een rijpende eierstokcyste door het Syndroom "opgepompt" wordt, kan ze door een ongeval, een stoot, of schokken uiteen spatten omdat ze slechts met een soort van zachte huid (tunica albuginea) ommanteld is. Deze cellen verspreiden zich dan in de buikholte waar de eierstokcellen verder groeien en regelmatig cyclusafhankelijke symptomen veroorzaken. > Krampachtige onderbuikpijn voor of gedurende de menstruatie (dysmennorrhoe).
Opmerking	Het uitspreiden van deze eierstokcellen op "vreemd" terrein is enigszins te vergelijken met wat men in de RG "uitzaaiingen" noemt. Maar dit proces is helemaal niet "kwaadaardig".
Therapie	Het conflict is opgelost! Zie hieronder middelen voor eierstokken.

VROUWELIJKE ONVRUCHTBAARHEID - UITBLIJVEN VAN DE MENSTRUATIE (amenorree) - ONREGELMATIGE BLOEDINGEN – VERMINDERD LIBIDO

Mogelijke oorzaken

- **Vergiftiging:** door chemo, straling, vaccinaties, gen-techniek enz.
- **Algemene sympathicotonie:** "lust" kan je alleen maar hebben in ontspanning. De "ontvangende" moet zich in de "ruststand" bevinden. De "verwekker" voorziet in de "activiteitspool". Jagers weten dat reeën slechts nakomelingen kunnen krijgen wanneer het woud in rust is. Te veel lawaai, wegen, auto's en drukte verhinderen het drachtig worden.
- **Vrouwelijk-sexueel territorium-verliesconflict in conflictactieve fase:** Een territoriumconflict in de linker (vrouwelijke) hersenhelft blokkeert de functie van het vrouwelijk territoriumbereik. > Het wijfje wordt dan "mannelijk", omdat men vanuit de rechter hersenhelft gaat reageren: "vermannelijking", ("dynamisering": de vrouwelijke manager, evt. homosexualiteit enz.). > Daling van het oestrogeen > uitblijven van de eisprong (= secundaire amenorree) > onvruchtbaarheid. (Zie ook literatuur van Dr. Hamer)

- **Verminderde functie van de eierstokken:** conflict-actieve fase: afbouw van eierstokweefsel (eierstoknecrose). > "Gaten" in het basisweefsel > verkleining van de eierstok > vermindering van de oestrogeenspiegel > onregelmatige menstruatie, uitblijven van de menstruatie (= primaire amenorree) > onvruchtbaarheid of verminderde vruchtbaarheid.
- **Te weinig lichaamsvet:** oestrogeen wordt ook in het vetweefsel aangemaakt. Dikke vrouwen en mannen heb-

ben een verhoogde oestrogeenspiegel. Voor een zwangerschap is minimaal 24 % vetweefsel nodig.

- **Geblokkeerde eileider:** verkleving, verschrompeling of littekenweefsel in de eileider door recidiverende conflicten > onvruchtbaarheid. (Zie p. 242)
- **Hypofyse** – actieve fase: gestegen prolactineproductie. (Zie p. 104)

Therapie in overeenstemming met de oorzaak.

VERMINDERD LIBIDO (frigiditeit)*

In onze cultuur, die jeugd en dynamiek overwaardeert, geldt seksuele verminderde zin als "ziekte". Vanuit biologisch standpunt is de vruchtbare leeftijd het moment voor libido, echter niet de periode erna. Het schijnt dat de natuur ervoor zorgt dat het seksuele verlangen verdwijnt. Door de wisseling van oestrogeen naar testosteron gaat de vrouw met de jaren richting man en de man richting vrouw. Ik denk dat we dit feit welkom kunnen heten en ons erover kunnen verheugen drift en eros achter ons te laten. Met

het verdwijnen van deze afhankelijkheid is de weg vrij voor nieuwe ervaringen en horizonnen. Mannen en vrouwen die al voor de overgang geen seksuele zin meer hebben, kunnen blij zijn hun vrijheid al eerder gevonden te hebben. Laten we ons niet laten aanpraten dat hier iets niet klopt! Wanneer men uit oogpunt van partnerschap of andere redenen toch naar een oorzaak wil zoeken, komen alle hierboven genoemde oorzaken behalve de "geblokkeerde eileiders" in aanmerking.

MENOPAUALE KLACHTEN (climacterisch syndroom)

In de leeftijd van 45 - 55 jaar voltrekt zich bij de vrouw "de wissel" of menopauze. De oestrogeenproductie daalt zodanig dat de eisprong en de maandelijke bloeding uitblijven. Vele, niet alle vrouwen, hebben in deze periode last van opvliegers, zweetvlagen, stemmingswisselingen, slaapstoornissen, duizeligheid, osteoporose. Vanuit het oogpunt van de 5 biologische natuurwetten is deze wissel bijzonder als we de veranderingen in de hersenen bekijken: rechtshandige vrouwen reageren normaal met hun linker (= vrouwelijke hersenhelft). Een daling van de oestrogeenspiegel gaat gepaard met het stijgen van de testosteronspiegel. > "Vermannelijking" van de vrouw: zij gaat reageren vanuit de rechter (mannelijke hersenhelft). Hierdoor verliezen specifiek vrouwelijke conflicten hun belang. De vrouw ervaart zichzelf als "man". Actieve Hamerse Haarden (onopgeloste conflicten) in de vrouwelijke hersenhelft worden onbelangrijk of "lossen op" door de hormoonomslag (= "hormoon-mannelijk"). Een vrouw kan echter door een conflict op de vrouwelijke hersenhelft voortijdig in de overgang komen (= "conflict-mannelijk"). De situatie is voor beide types hetzelfde: de vrouw voelt zich mannelijk en ontwikkelt mannelijke trekken. ("Mannelijk" betekent in het werk van Dr. Hamer: actief-dynamisch-ondernemend-aanvallend...)

- **Zweten:** symptoom van de genezingsfase: door de hormoonomslag lossen geslachtsspecifieke conflicten op.
- **Osteoporose:** Vrouwen zijn vaak niet verzoend met hun verminderde lichamelijke aantrekkelijkheid. > Gegenerali-

seerd eigenwaardeconflict > afbouw van botweefsel. Zoals pubers door het "opschieten" van de geslachtshormonen in een "nieuwe fase" terecht komen, zo komen vrouwen in de menopauze ook in een nieuwe fase. Stemmingswisselingen, depressie, slaapstoornissen door wisseling van de dominantie van de hersenhelften. Verhoging van het aantal longemboliën, hartinfarcten of beroerten door oplossing van jarenlange actieve conflicten. Problematisch is de wissel ook voor de partner, die plots met een "man" te doen heeft. In ieder geval niet meer met de vrouw van voordien. Mannen komen later in de wissel dan vrouwen (70 j: daling van het testosteron) > vervrouwelijking van de man. Deze tijd, tot de man ook "gewisseld" heeft, is bijzonder kritiek voor de relatie (scheidings!). Na de wissel zijn gemoedstoestand en gezondheid opnieuw stabiel ("de gelijkmoedigheid van de ouderdom").

Therapie

- Deze nieuwe levensfase welkom heten.
- Affirmaties: *"Mijn conflicten zijn zich aan het oplossen, deze klachten gaan voorbij. Een nieuwe tijd begint!"*
- Natuurlijke hormonen, bv. volgens Dr. Lee, Dr. Platt, Dr. Lenard. Dr. Rimkus. De RG en ook wij vergaten tot nog toe de beslissende rol van progesteron!

ZBS ENDODERMALE EIERSTOK-DELEN

KIEMCELTUMOR (teratoom), OVARIEEL ABCES, (dermoïdcyste)¹

In deze "speciale tumor" vindt men naast endodermaal weefsel vaak ook huid en haren. Daarom wordt het ook als een enorm afschuwelijke tumor beschouwd. Volgens Dr. Hamer ontstaat deze tumor vanuit van het gele lichaam (corpus luteum). De tumor is een primitievere vorm van duplicatie of voortplanting. Deze vorm van voortplanten vindt men bij de eenvoudigste levenssoorten zoals bacteriën. De celdeling verloopt volgens een sympathicooton oud-hersenschema.

Conflict	Zeer zwaar verliesconflict van een mens of dier.
Voorbeeld	→ <i>Verlies van een geliefde of dier, verlies van een dierbare, een vriend of partner (door dood, scheiding, strijd, coma, huwelijk).</i>
Weefsel	Endoderm - Bij vrouwen uitgaande van het gele lichaam.
Conflictactief	Groei van een teratoom.
Biologische zin	Vermeerdering door duplicatie zodat het verlies snel gecompenseerd kan worden.
Genezingsfase	Slechts langzame groeistop vanwege embryonale groei-impuls. Vorming van een ovarieel abces: tumorafbouw door (schimmel)bacteriën. Dermoïdcyste: holle ruimte na afgesloten genezing.
Therapie	Conflict en sporen achterhalen en zo mogelijk reëel oplossen indien het conflict nog actief is.

¹ Zie Dr. Hamer, Tabellenbuch p. 24

Middelen voor eierstok

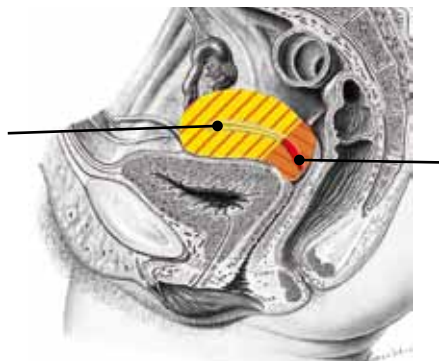
- Natuurlijke hormonen volgens Dr. Lee, Dr. Platt, Dr. Lenard, Dr. Rimkus.
- Yamwortel, macaknol (ginseng), hop (bier), stuifmeel.
- Thee: bloesem van hop, duizendblad.
- Segmentmassage, voetreflexzonemassage, heiligbeen-, darmmassage

EILEIDERS EN BAARMOEDER

De baarmoeder (uterus) is een peervormige holle spier (myometrium), bestaande uit het baarmoederlichaam (corpus uteri) en de baarmoederhals (cervix uteri) die in de schede uitkomt. Baarmoeder en eileiders zijn binnenin bekleed met endodermaal slijmvlies (endometrium).

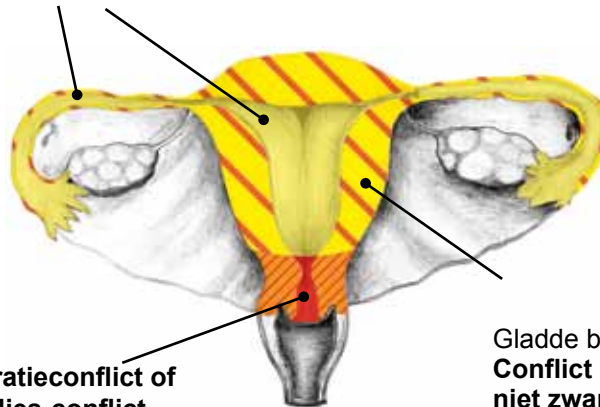
Enkel in het gebied van de baarmoederhals ligt daarover ectodermaal platenepitheel. De eileider vangt het ei van de eierstok op en leidt het naar de baarmoeder. Daar kan het zich nestelen in het baarmoederslijmvlies en ontwikkelt het zich verder tot een baby.

Baarmoederlichaam en eileiderslijmvlies
Conflict rond vrouwelijkheid



Baarmoederhalsslijmvlies
Vrouwelijk-sexueel frustratieconflict of vrouwelijk territorium-verlies-conflict

Baarmoederlichaam en
eileiderslijmvlies **Conflict rond
vrouwelijkheid**



Baarmoederhalssljmvlies
**Vrouwelijk-sexueel frustratieconflict of
vrouwelijk territoriumverlies-conflict**

Gladde baarmoederlichaamspier
**Conflict ongewenst zwanger te zijn of
niet zwanger kunnen worden of niet
kunnen baren.**

Afbeelding naar de grafiek van Dr. Hamer, Wetenschappelijke Tabel der Neuen Medizin, omslag p. 3, rechts onder. Uitgeverij : Amici Di Dirk

ZBS DIEPLIGGEND BAARMOEDER- EN EILEIDERSLIJMVLIES



BAARMOEDERSLIJMVLIES-KANKER (uterus-adenocarcinoma - corpuscarcinoom -endometriumcarcinoom) - BAARMOEDERSLIJMVLIESVERDIKKING (endometriumhyperplasie)¹

Conflict* Conflict rond het vrouw zijn (volgens Rainer Körner). Men voelt zich als vrouw niet gerespecteerd, of onteerd, beledigd of besmeurd. Conflictdomein: partnerschap, mannen, seksualiteit (volgens Dr. Hamer: "hatelijk, halfgenitaal conflict").

- Voorbeelden**
- Een 52-jarige vrouw heeft de laatste jaren steeds minder zin in sex. Haar man heeft echter nog een sterk verlangen en wil tamelijk vaak geslachtsgemeenschap met haar. Hoewel hij niet veeleisend is, ervaart zij daarbij een vrouwelijkheidsconflict wat het baarmoederslijmvlies treft. Genezingsfase: in de zomer gaat ze met twee vriendinnen op vakantie. De drie hebben diepgaande gesprekken en begrijpen elkaar zeer goed. Plotseling heeft ze daarna gedurende twee weken sterke afscheiding en lijdt ze aan nachtelijk zweten. (Eigen archief)
 - Een 41-jarige vrouw leeft al 12 jaar ongehuwd samen met haar partner. Zij lijdt eronder dat haar partner niet wil trouwen. N.a.v. een jubileum heeft de familie van de man een familiekronek gemaakt, met een stamboom waarin de patiënte niet voorkomt. De patiënte is geschokt en voelt zich vernederd. Ze voelt zich niet erkend als vrouw = "vrouwelijkheidsconflict". > Verdikking van het slijmvlies door celvermeerdering. De patiënte komt in genezing als haar partner toch een huwelijksaanzoek doet. > Met een sterke maandelijkse bloeding wordt het verdikte slijmvlies uitgestoten. > De patiënte zweet 's nachts en voelt zich zeer zwak. (Eigen archief)
 - Na de scheiding van haar man die alcoholist is, vindt de 60-jarige vrouw een lieve man waarvan

¹ 1 Zie Dr. Hamer, Tabellenbuch p. 24, 35

zij veel houdt. Deze verlaat haar zonder aankondiging of waarschuwing. = Conflict rond de vrouwelijkheid. Wanneer ze deze gebeurtenis verwerkt heeft, krijgt ze een bloeding, ofschoon ze al lang geen menstruatie meer had. = Genezingsfase. De gynaecoloog doet een curettage. Bij het histologisch onderzoek vindt men "kwaadaardige cellen". In een latere operatie verwijdert men zowel de baarmoeder als de eierstokken. (Eigen archief)

• *Een 36-jarige vrouw leeft sinds 10 jaar samen met een man. Hij spreekt over trouwen. Plotseling verdwijnt hij met een andere vrouw. = Conflict rond de vrouwelijkheid. (Zie Dr. Hamer, Goldenes Buch Bd. 2, p. 122)*

Weefsel	Baarmoederslijmvlies - Endoderm.
Conflictactief	Verhoging van de functie: in de baarmoederholte (cavum uteri) groeit een bloemkoolachtige tumor van het secretorische of een vlakgroeiende tumor van het resorptieve type. Vlakgroeiende tumor = "slijmvliesverdikking" (endometriumhyperplasie).
Biologische zin	Verdikking van het slijmvlies, zodat het ei beter kan nestelen (vlakgroeiende tumor). Productie van meer slijm, zodat de ongewenste situatie (gebeurtenis) sneller uitgescheiden kan worden (bloemkoolachtige tumor).
Genezingsfase	Normalisering van de functie: baarmoederontsteking (endometritis). Afbouw gedurende de menstruatie: zeer sterke bloeding bij afbouw van het verdikte slijmvlies of afbouw van de tumor met vlokken slijmvlies in het bloed. Of afbouw buiten de menstruatie, stinkende afscheiding (fluor vaginalis) met evt. lichte bloeding. In beide gevallen: nachtzweten en pijn.
Genezingscrisis	Rilkoorts en koudegevoel, sterke pijn, sterke bloedingen.
Therapie	Conflict en sporen achterhalen en zo mogelijk reëel oplossen indien het conflict nog actief is. Affirmaties: " <i>Wat ik ervaren heb was erg, toch wens ik mij te richten op de toekomst!</i> " " <i>Wat gebeurd is, is zinvol. Ik kan nu opnieuw beginnen en alles achter mij laten!</i> " Reinigingsritueel, bv. in de vorm van een bad. Zie ook hieronder: middelen voor de baarmoeder.

EILEIDERONTSTEKING (salpingitis, adnexitis)

Zelfde ZBS als hierboven.

Voorbeeld	• <i>Een 15-jarige leerlinge wordt door een man tot geslachtsgemeenschap gedwongen. = Conflict rond de vrouwelijkheid. Ze komt in genezing wanneer ze hulp krijgt van een psychotherapeute die haar helpt de schok te verwerken. > Nu krijgt ze koorts en hevige buikpijn. De eileiderontsteking wordt in het ziekenhuis met een hoge dosis antibiotica behandeld. (Eigen archief)</i>
Weefsel	Eileiderslijmvlies - Endoderm.
Conflictactief	Verhoging van de functie: celtoename in het eileiderslijmvlies > slijmvliesverdikking (adeno-ca). > Vermeerderde productie van slijm.
Biologische zin	In meer slijm kunnen de zaadcellen beter naar boven zwemmen in de eileider. Of na de bevruchting kan het bevruchte ei beter getransporteerd worden naar de baarmoeder.
Genezingsfase	Eileiderontsteking: tuberculeus-verkazende afbouw van de slijmvliesverdikking door schimmels of schimmelbacteriën. Aan het begin van de genezingsfase kan de eileider verstopt raken door de helingszwelling (zeker bij "het syndroom"). Etterig verlies via de schede (fluor vaginalis) of afscheiding in de buikholte. Koorts, pijn, nachtzweten.
Therapie	Het conflict is opgelost! Genezing begeleiden. Zie ook hieronder: middelen voor de baarmoeder.

ETTEROPHOPING IN HET EILEIDER-EIERSTOK-GEBIED (tubo-ovarieel abces)

Zelfde ZBS als hierboven

Voorbeelden • Een 18-jarige vrouw wordt verliefd op een aantrekkelijke jongeman. Het is haar eerste grote liefde. Van de ene dag op de andere laat hij haar vallen. Ondanks zijn belofte had hij het niet uitgemaakt met een eerdere vriendin. Nu gaat hij weer naar haar terug. Het meisje voelt zich als vrouw onteerd. > Celtoename in het eileiderslijmvlies. Als ze over deze breuk heen komt, krijgt ze koorts. (= genezingsfase = eileiderontsteking). Omdat de hele buikholte vol etter zit, besluit de arts tot een spoedoperatie. Door een latere, opnieuw ongelukkige affaire met deze man, ervaart ze opnieuw een recidief. Een paar weken later komt ze weer in genezing. Er worden verklevingen in de eileider vastgesteld. (Eigen archief)

Fase **Recidiverend conflict** of hangende genezing. Etterige weefselversmelting aan de overgang van de eileider naar de eierstok (fimbria ovarica). Afkapseling en verklevingen als gevolg van recidieven. Gevolg: onvruchtbaarheid (infertiliteit).

Therapie Conflict en sporen achterhalen en zo mogelijk reëel oplossen zodat de genezing wordt voltooid.
Zie hierboven: baarmoederslijmvlieskanker en zie hieronder: middelen voor de baarmoeder.

EILEIDERZWANGERSCHAP (tubagraviditeit, extra-uteriene graviditeit)

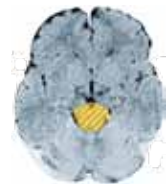
Zelfde ZBS als hierboven. (Zie p. 242 - 243)

Bij het uitblijven van de menstruatie, positieve zwangerschapstest en ongewone onderbuikpijn kan een zwangerschap in de eileider de oorzaak zijn.

Fase Door **conflict-recidieven** ontstaan verklevingen, vernauwingen en uitzakkingen in de eileider.
> Iedere ontsteking laat littekenweefsel na. > Belemmerde en vertraagde doorvoer van het bevruchte ei naar de baarmoeder. Een bevruchte eicel nestelt zich normaal in 6-7 dagen na de bevruchting. Indien er hindernissen zijn in de eileider zal het ei zich daar innestelen.

Therapie De zwangerschap operatief afbreken.

ZBS VAN DE BAARMOEDERSPIER



BAARMOEDERSPIERTUMOR (myoom, leiomyoom)¹

De baarmoederspier (myometrium) is in drie lagen opgebouwd. De binnenste laag is opgebouwd uit dwarslopende vezels, de 2 andere zijn opgebouwd uit in de lengterichting verlopende vezels.

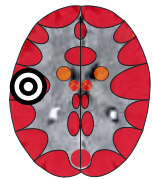
Conflict* Conflict, ongewenst zwanger te zijn of niet zwanger kunnen worden. Geen kind kunnen baren, of de vrucht niet kunnen vasthouden. - In brede zin: onvervulde kinderwens.
Opmerking: kan ook plaatsvervangend ervaren worden (bv. voor de dochter die geen kind kan krijgen).

Voorbeelden • Een vrouw wil graag kinderen, maar haar partner niet. = Conflict niet zwanger te zijn.
> Er groeien myomen in de actieve fase die verder niet storen. (Eigen archief).

¹ Zie Dr. Hamer, Tabellenbuch p.37, 38

	<ul style="list-style-type: none"> • Een vrouw heeft reeds twee kinderen. Als zij voor de derde keer zwanger wordt, laat zij het aborteren. Nadien ontstaan er myomen. (Eigen archief)
Weefsel	Gladde Baarmoederspier - Middenhersenen - Endoderm.
Conflictactief	Groei van een myoom, plaatselijk verhoogde spanning van de gladde spier.
Biologische zin	Versterking van de spier zodat de vrucht beter vastgehouden kan worden of dat de baby in een later stadium beter uitgedreven kan worden.
Genezingsfase	Normalisering van de spierspanning. De myomen blijven en storen normaal niet, evt. wat meer bloedverlies bij de menstruatie.
Therapie	Indien het myoom nog groeit: conflict en sporen oplossen. Als het niet meer groeit is het conflict opgelost. De eenvoudigste therapie (volgens Dr. Hamer) is zwanger worden. Affirmaties: "Ik benut deze kans voor een leven zonder kinderen". "Ik open mijn geest voor andere ervaringen". "Ik schenk mijn liefde aan andere mensen voor wie ik ook waardevol ben". Operatie indien het myoom te groot wordt. Men kan zonder problemen zwanger worden indien er kleinere myomen aanwezig zijn.

ZBS BAARMOEDERHALSSLIJMVLIES



BAARMOEDERHALSKANKER (Collum-ca , cervixcarcinoom)¹

Het hersenrelais voor de baarmoederhals en de hartkranaders liggen links in de grote hersenen dicht bij elkaar. Daarom verlopen deze beide ZBS-en meestal synchroon. Dit relais is het centrum van het vrouwelijk territorium-gebied en heeft grote betekenis.

(Zie verdere verklaring en nog meer voorbeelden bij het hart p. 158).

Conflict	Vrouwelijk sexueel frustratie- of territoriumverlies-conflict. Of mannelijk territoriumverlies-conflict (afh. van de handigheid, hormoongehalte en voorgaande conflicten).
Voorbeelden	<p>→ <i>Geen geslachtsgemeenschap hebben, zich afgewezen voelen, zich in de steek gelaten voelen.</i></p> <p>→ <i>Tegen je wil gedwongen worden tot sex (dwang of verkrachting).</i></p> <ul style="list-style-type: none"> • <i>Na de geboorte van hun kind maakt de echtgenoot van de 27-jarige patiënte een slippertje. Zij kan hem dit voorval nog vergeven. Wanneer hij kort daarna opnieuw vreemd gaat, ervaart zij een sexueel frustratieconflict. > De menstruatie blijft éénmaal uit (= conflictactieve fase). Bij een later gynaecologisch onderzoek wordt een verhoogde PAP-waarde vastgesteld. Daarvoor was deze altijd normaal. (Eigen archief).</i> • <i>Een meisje wordt in de kinderopvang door een even oude jongen sexueel lastig gevallen = sexueel territoriumconflict. Celafbouw in de baarmoederhals in de conflictactieve fase en wederopbouw in de genezingsfase. (Dit gebeurt vaak bij jonge kinderen bij "doktertje spelen".)</i> • <i>Een voedvrouw leeft na haar scheiding alleen. Op een dag treft zij een man die voor haar "de ware" lijkt. Reeds na korte tijd besluiten zij om samen te gaan wonen. Maar enkele dagen voor de verhuizing verdwijnt de man plotseling, zonder aanwijsbare reden. = Vrouwelijk sexueel territoriumverlies-conflict. Zes maanden later leert zij een andere man kennen met wie ze een stabiele relatie krijgt. = Genezing van het vrouwelijke territorium-</i>

¹ Vgl. Dr. Hamer, Tabellenbuch p. 128

verlies-conflict. Reeds na korte tijd krijgt zij bloedingen. De gynaecoloog diagnostiseert een baarmoederhals-carcinoom en onmiddellijk wordt een operatie gepland om de baarmoeder geheel te verwijderen. De patiënte vraagt bedenktijd en gaat zich verdiepen in het werk van Dr. Hamer. Nadat ze de genezingscrisis met een lichte longembolie heeft doorstaan, voelt ze zich weer helemaal gezond.

(Zie Claudio Trupiano, Danke Doktor Hamer, p. 325)

Weefsel	Baarmoederhals - Platenepitheel - Ectoderm.
Conflictactief	Plaatselijke celafbouw, meestal ongemerkt. Omdat de hartkransaders mee gaan reageren kan men een lichte angina pectoris (pijn op de borst) hebben.
Biologische zin	Door afname van weefsel vergroot de doorgang van de baarmoederhals > er kunnen meer zaadcellen opgenomen worden > meer kans op zwangerschap > oplossing sexueel frustratieconflict.
Genezingsfase	Herstel van het slijmvlies door celtoename = baarmoederhalskanker. Pijn, ontsteking (cervicitis), voorbijgaande helingszwellung van het baarmoederhals-slijmvlies. Onregelmatige bloedingen of sterke maandelijkse bloeding.
Genezingscrisis	3 - 6 weken na het begin van de helingsfase: sterke bloedingen met onderbuikkrampen, longembolie (vaak als benauwheid opgemerkt). Verhoogde rust- en belastingspols, rilkoorts.
PAP-uitstrijkje	Wat de PSA-waarde is voor man, is het baarmoederhalsuitstrijkje (PAP-test) voor de vrouw. Een onnodige met angst beladen kanker-zoektest met vaak fatale ziels- of therapeutische gevolgen. Een verhoogde PAP-waarde vertelt, vanuit het oogpunt van de biologische wetten, dat er in de baarmoederhals een ZBS loopt. De test geeft echter geen eenduidige uitkomst over de fase waarin de patiënte zich bevindt. Een PAP-test kan verhoogd zijn zowel in de conflictactieve fase als in de genezingsfase (meestal gaat het om genezingsfase!). Tegen PAP-uitstrijkjes kan men slechts waarschuwen, zeker als men geen kennis heeft van de 5 biologische natuurwetten.
Therapie	Conflict en sporen achterhalen en zo mogelijk oplossen in geval het conflict nog actief is. Affirmaties: <i>"Ook wanneer het niet zo goed gelopen is, houd ik ten volle van mezelf en accepteer ik mijzelf volledig." "Ik ben als vrouw beminnelijk, moedig en sterk"</i> Opgelet: longemboliën worden in de RG behandeld met bloedverdunnende medicatie. Daardoor kan de bloeding in de baarmoederhals extreem worden. > Geen bloedverdunnende medicatie nemen! De vaccinatie tegen baarmoederhalskanker is zoals alle vaccinaties schadelijk en beschermt NIET tegen sexuele conflicten!!! Na een baarmoeder- en eierstokoperatie moet men de ontbrekende hormonen van buitenaf toedienen zodat men "vrouw" blijft. Voor natuurlijke hormoon-substituttherapie: zie www.dr.rimkus.ike.de .

SLIJMVLIESVERDIKKING VAN DE BAARMOEDERHALS (platenepitheel-metaplasie) - BAARMOEDERHALS WRATTEN (condylomata)

Zelfde ZBS als hierboven.

Fase	Hangende genezing > overdreven opbouw van platenepitheel > slijmvliesverdikking of lokale vorming van wratten (condylomata).
Therapie	Conflict en sporen achterhalen en zo mogelijk reëel oplossen zodat de genezing voltooid kan worden. Evt. de wratten operatief laten verwijderen. Zie ook hieronder: middelen voor de baarmoeder.

TE STERKE MENSTRUATIE (hypermenorree)

Mogelijke oorzaken

- **Baarmoederslijmvliesontsteking** in de genezingsfase: afbouw van het verdikte slijmvlies (vlakgroeiende tumor), daardoor stinkende bloeding en slijmvliesresten in het bloed. Pijn, nachtzweeten. Wanneer de bloeding elke maand te sterk is: recidiverend conflict dat elke maand in heling gaat (sporen!)

- **Baarmoederhalsslijmvlies** in de genezingsfase: Herstel van het platenepitheel. Pijn, ontsteking (cervicitis). Zeer sterke, lang aanhoudende menstruatie. Ook tussen-tijdse bloedingen, meestal met verhoogde pols en vergezeld van ademnood (benauwdheid).

- **Eierstokcyste of endometriose:** na de helingsfase (zie p. 237).
- **Myoom van de baarmoeder:** bloeding in de genezingsfase of de genezingscrisis (zie p. 244).

Opmerking

Versterking van de bloeding door het Syndroom of door sterke vagotonie, bv. opgelost eigenwaardeconflict (pijn in het bewegingsapparaat > verdunning van het bloed).

Therapie

Natuurlijke hormonen-substitutie bv. naar Lee, Platt, Rimkus. Zie ook onderaan voor middelen voor de baarmoeder.

PIJNLIJKE MENSTRUATIE (premenstrueel syndroom)

Mogelijke oorzaken

- **ZBS baarmoederlichaamspier:** evt. in combinatie met het endodermale baarmoederslijmvlies: conflict ongewenst zwanger te zijn of niet zwanger kunnen worden: genezingsfase of crisis: krampen, pijn.

- **ZBS baarmoederhalsspieren:** evt. in combinatie met het ectodermale baarmoederhalsslijmvlies: vrouwelijk sexueel frustratieconflict. Genezingscrisis: krampen, pijn.

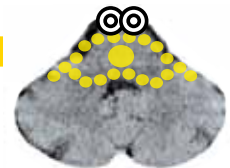
Vaak voorkomend conflict: een meisje heeft geslachts-gemeenschap en heeft grote angst om zwanger te zijn. Telkens, na elke gemeenschap (ook wanneer ze zorgt voor anticonceptie), of bij elke eisprong komt ze op een spoor. Wanneer ze merkt dat de menstruatie doorkomt, zet de genezingsfase in > pijn tijdens de menstruatie.

Therapie

Conflict achterhalen en oplossen!

Natuurlijke hormonen naar Lee, Platt, Lenard, Rimkus.

ZBS NIERVERZAMELBUIZEN



ZWANGERSCHAPSVERGIFTIGING (pre-eclampsie, eclampsie, EPG-gestosis)

Symptomen zijn: eiwituitscheiding, verminderde urine-uitscheiding, ophoping van vocht (oedeem), hoofdpijn, duizeligheid en zichtstoornissen.

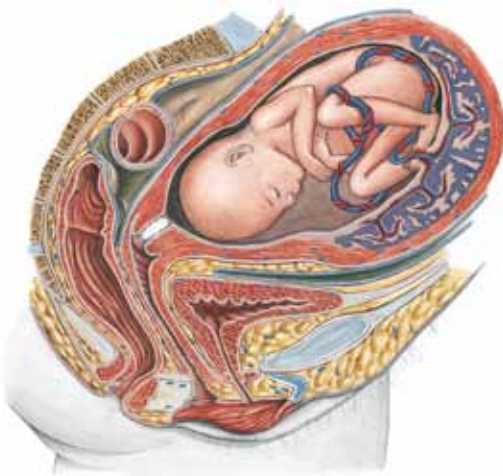Conflict Eenzaamheidsconflict, existentie- of vluchtelingconflict. Conflict te weinig water te hebben, zich niet goed verzorgd voelen, zich verwaarloosd voelen, zich hier niet veilig voelen (zie p. 227). Waarschijnlijk in combinatie met een ander conflict in genezing = Syndroom.

Voorbeelden → "Hoe zal ik mijn kind materieel (financieel) kunnen onderhouden?" "Wie zal ons verzorgen?"

- Een 33 jarige zwangere vrouw wordt door haar vriend onder druk gezet zich te laten aborteren. De patiënte is echter vastbesloten het kind ter wereld te brengen. = Existentieconflict: zich niet verzorgd of ondersteund voelen. Betrokken zijn de nierverzamelbuizen. Vanaf de 4e maand komt ze meer dan 30 kg aan en houdt ze massaal vocht vast. Ze blijft op het existentie-angst-spoor, ook na de bevalling. De huisarts schrijft haar kalium voor (wat de waterophoping wat verlicht), maar de patiënte komt bij het minste of geringste telkens weer terug op het spoor. (Eigen archief)

Weefsel	Nierverzamelbuizen - Endoderm.
Fase	Conflictactieve fase.
Opmerking	Opvallend is de frequentie bij zwaarlijvige, jonge of eerstbarende vrouwen = een bewijs voor een actief existentie (eenzaamheids) -conflict. Existentieconflict trachten op te lossen.
Therapie	Zie hieronder middelen voor de baarmoeder.

MISKRAAM (abortus), VROEGGEBORTE



Hier zijn er vele oorzaken mogelijk, vooral geestelijke-karmische. Om achter de coulissen van het leven te kijken is meestal niet mogelijk en daarom blijven de eigenlijke oorzaken ook verborgen. Wat we dankzij de 5 biologische natuurwetten weten, is dat conflicten tijdens de zwangerschap voor de ongeborene schadelijk zijn en in het ergste geval een beëindiging van de zwangerschap veroorzaken. In de eerste 3 maanden van de zwangerschap zijn de zwangere en het embryo licht sympathicotoon (licht gestresst). In deze periode moet er niet veel gebeuren om "de emmer te doen overlopen", m.a.w. dat een conflict inslaat.

Sterke inslagen: > verkramping van de placenta-bloedvaten > blokkade in de voeding en zuurstofvoorziening.

In de laatste 6 zwangerschapsmaanden ("de gelukkige tijd" genoemd), is dit gevaar niet meer zo groot omdat moeder en kind dan meer vagotoon zijn. Dan is er meer voor nodig om beide uit de rust te brengen. De natuur tracht nu de zwangerschap tot een goed einde te brengen, terwijl ze in de eerste 3 maanden eerder "de weg terug" open laat.

De ongeborene kan conflicten voor zichzelf lijden: bv. sterk geluid, geschreeuw, roepen, schokken, echografie (= zeer sterk en hoog geluid voor het embryo (zeer schadelijk), gehoorconflicten en motorische conflicten, vruchtwaterpuncties. Het embryo kan ook conflicten van de moeder ervaren. Bv. de moeder heeft angst, ergernis of ruzie met de partner. Interessant om te weten is dat de frequentie van keizersnedes toeneemt met het aantal zwangerschapsonderzoeken. Keizersnede-kinderen lijden tot 4x meer aan ademhalingsklachten (astma, benauwdheid) dan normaal geboren kinderen¹ (= als gevolg van territoriumangst- of schrikangstconflicten tijdens de geboorte).

Fase Aan de abortus ging een conflictactieve fase vooraf. De afgestorven vrucht wordt in de genezingscrisis uitgedreven.

Therapie De zwangere moet zich voor conflicten en stress behoeden. Harmonisch en rustig leven!
Moeder en vader zouden zich ervan bewust moeten zijn dat hun eigen ziels- en ervaringsstructuur de basis vormt voor het kind.

¹ Uit : faktor-L Neue Medizin 7, Monika Berger-Lenz & Christopher Ray, Faktuell Verlag, Görlitz 2009

Middelen voor de baarmoeder

- Natuurlijke hormonen naar Lee, Platt, Lenard, Rimkus.
- Buik en voeten warm houden.
- Osteopathie, segmentmassage, voetreflexzonemassage.
- Thee: melisse, duizendblad, vrouwenmantel, lindebloesem, venkel.
- Bloesempollen.

UITWENDIGE VROUWELIJKE GESLACHTSORGANEN

De uitwendige geslachtsorganen zijn opgebouwd uit de grote en kleine schaamlippen, de clitoris, schede-voorhof en schede (vagina).

De buitenste schaamlippen horen bij de buitenste huid en hebben lederhuid onder het platenepitheel.

De inwendige schaamlippen horen bij het uro-genitaal

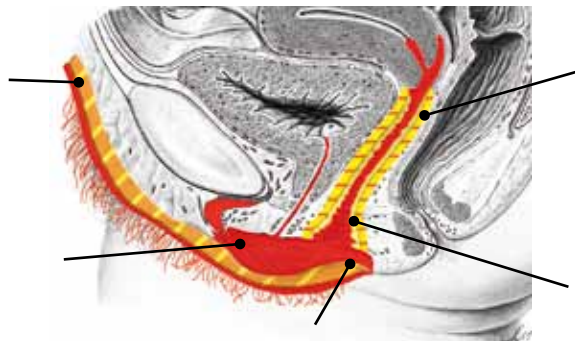
kanaal en hebben zoals de schede endodermale slijmvlies onder het oppervlakkige slijmvlies (ectodermaal).

De schede is een ca. 10 cm lange spierbuis die de buitenste geslachtsorganen verbindt met de baarmoeder.

In het schede-voorhof zitten kliertjes (klieren van Bartholin), die bij seksuele gemeenschap glijvloeistof vormen.

Lederhuid en uitwendige grote schaamlippen
Bezoedelingsconflict

Oppervlakkig slijmvlies en buitenste huid in het genitaalgebied
Scheidingsconflict

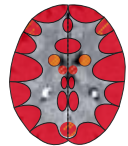


Schede-voorhofklieren
Conflict: te droge schede

Schede-spiers
Het binnendringen niet kunnen verhinderen, of de penis niet kunnen vasthouden.

Diepliggend schedeslijmvlies
De penis willen hebben of niet willen hebben

ZBS OPPERHUID of OPPERVLAKKIG SCHEDESLIJMVLIES



ONTSTEKING VAN HET BUITENSTE GENITAALGEBIED (vulvitis) - SCHEDE-ONTSTEKING (colpitis) - SCHEDE-PLATENEPITHEELKANKER (platenepitheel-kanker) - GENITALE WRATTEN (condylomata acuminata, HPV-geassocieerde proliferaties)

Conflict Scheidingsconflict. Aan het schaam- en schedegebied aangeraakt willen worden of juist niet. Geslachtsverkeer willen hebben of niet.

Voorbeelden → Een vrouw wil liever knuffelen, maar haar man verlangt sex = conflict het geslachtsverkeer niet willen.

• Een vrouw wenst na 2 wrange teleurstellingen een partner die het goed met haar meent en niet alleen "dat" maar wil. = Scheidingsconflict, niet het huidcontact krijgen wat men graag wil. > Afbouw van het platenepitheel in de actieve fase. Als ze een gepaste partner vindt, heeft ze een jaar lang last van jeuk in het buitenste genitaalgebied. = Genezingsfase: wederopbouw van het weefselverlies. (In de RG: vaginale schimmelinfectie = foute diagnose). (Eigen archief)

• Een vrouw werd in haar jeugd verkracht. Sindsdien is sex een 'spoor' geworden en krijgt ze telkens na geslachtsverkeer jeuk en ontsteking t.h.v. de uitwendige geslachtsorganen. (Eigen archief)

Weefsel Platenepitheelslijmvlies - Ectoderm

Conflictactief	Meestal ongemerkte celafbouw in het platenepitheel van de schaamlippen, schede of clitoris (= ulcus). Geen pijn, wel een "verdoofd" gevoel.
Biologische zin	Door de "verdoofdheid" (verminderde gevoeligheid) wordt het ontbrekende of ongewenste huidcontact tijdelijk vergeten.
Genezingsfase	Herstel van het oppervlakkige slijmvlies: ontsteking van schaamlippen, schede, clitoris (= platenepitheelcarcinoom), jeuk, pijn, roodheid, zwelling. In de RG meestal verkeerd gediagnostiseerd als "schimmelinfectie" of "herpes". Genitale wratten = overmatig herstel van het platenepitheel = hangende genezing .
Therapie	Het conflict is opgelost, genezing begeleiden. In geval van hangende genezing: sporen achterhalen en zo mogelijk oplossen. Bv. een partner kiezen die ook op seksueel gebied "past" en die je wensen respecteert. <i>Affirmaties: "Ik moet niets, als ik dat niet wil." "Ik mag lustgevoelens hebben." "Erotiek is mooi, maar ware vreugde en bevrediging liggen voorbij het lichamelijke".</i>

ZACHTE SJANKER (ulcus molle) bij de vrouw

Zelfde ZBS als hierboven.

Symptoom	Kleine, mogelijk pijnlijke huidzweer aan de buitenste geslachtsorganen.
Fase	Actieve fase: pijnloze afbouw van platenepitheel: lokaal weefselverlies = zweer.
Genezingsfase	Herstel van het platenepitheel met pijn.
Therapie	Conflict en sporen achterhalen en zo mogelijk reëel oplossen indien het conflict nog actief is.

ZBS LEDERHUID




"SCHIMMELINFECTIES" VAN DE BUITENSTE SCHAAMLIPPEN

Onder het platenepitheel van de buitenste schaamlippen ligt de lederhuid.

Conflict	Zich in het genitaalgebied beschadigd of bezoedeld voelen. Schending van de integriteit.
Voorbeeld	→ Ruwe, ongewenste praktijken, beledigingen, ongewenst seksueel verkeer.
Weefsel	Lederhuid - Kleine hersenen - Mesoderm.
Conflictactief	Lokale celdeling in de lederhuid. > Verdikking van de onderhuid.
Biologische zin	Versterking van de lederhuid om de beschadiging, aanval of schending van de integriteit beter te kunnen voorkomen.
Genezingsfase	Tuberculeus-verkazende afbouw door schimmel en schimmelbacteriën, zwelling, roodheid, jeuk.
Therapie	Het conflict is opgelost. Genezing begeleiden. Zie ook hieronder voor middelen voor de uitwendige geslachtsorganen.

ZBS DIEPLIGGEND SLIJMVLIES



"SCHIMMELINFECTIES" VAN DE BINNENSTE SCHAAMLIPPEN OF SCHEDE (spruwvulvitis - vaginaalmycose)

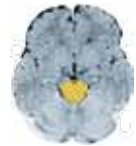Bij ontsteking en jeuk wordt meestal de diagnose "schimmelinfectie" gesteld.

De meeste van deze diagnoses zijn waarschijnlijk niet juist, omdat het meestal om een scheidingsconflict gaat.

Zoals in de mondholte is spruw in het genitaalgebied ook mogelijk, omdat onder het oppervlakkig slijmvlies van de binnenste schaamlippen en schede ook een laag endodermaal (darm)slijmvlies ligt.

Conflict	Brokconflict: de penis niet ontvangen of het binnendringen niet kunnen verhinderen. Eenvoudig gezegd: sexueel contact willen hebben of niet.
Voorbeelden	→ <i>Een vrouw wil geen geslachtsverkeer met haar partner.</i> → <i>Een vrouw hunkert naar geslachtsverkeer met een geliefde partner.</i>
Weefsel	Diep genitaalslijmvlies - Endoderm.
Conflictactief	Verhoging van de functie: verdikking van het onder het platenepitheel liggend (submucosa) slijmvlies.
Biologische zin	Hiermee kan de penis beter opgenomen of tegengehouden worden.
Genezingsfase	Tuberculeuze verkazing - witte aanslag - stinkende witachtige afscheiding, sterke jeuk.
Opmerking	Bij een ZBS van de darmen met darmschimmels in de genezingsfase, reageert vaak het diepliggend schede- en schaamlippenslijmvlies mee > vaginaalmycose zonder schedeconflict.
Therapie	Zie hieronder voor middelen voor de uitwendige vrouwelijke geslachtsorganen.

ZBS SCHEDESPIEREN




Schedekramp (vaginisme)

De schede is een buis bestaande uit gladde spieren. Die bestaat evenals de darm uit overlangslopende en ringvormige spieren. Bij schedekramp trekken de ringvormige spieren samen zodat het binnendringen van de penis onmogelijk of bemoeilijkt wordt.

Conflict	Het binnendringen niet kunnen verhinderen of de penis niet kunnen vasthouden.
Voorbeeld	→ <i>Een vrouw wordt gedwongen tot geslachtsgemeenschap. Of een vrouw wil wel, maar kan niet.</i>
Weefsel	Schederingspiers - Gladde spieren - Endoderm.
Conflictactief	Aanspanning van de gladde schederingspiers. Versterking van de schedespiers, vernauwing van de schede, schedespanning.
Biologische zin	Door versterkte spanning van de schederingspiers kan het ongewenste binnendringen beter verhinderd worden, of kan de penis (die men hebben wil) beter worden vastgehouden.
Genezingsfase	Vermindering van de spanning.
Genezingscrisis	Schedekramp (= clonisch-tonische krampen).
Opmerking	Wanneer het thema "sexualiteit" in de kindertijd zeer negatief beladen is, volstaan waarschijnlijk kleine complicaties (vb. bij het eerste sexuele contact) om dit ZBS te activeren.
Therapie	Conflict en sporen achterhalen en oplossen zodat de spanning kan oplossen. Zie ook hieronder voor middelen voor de uitwendige vrouwelijke geslachtsorganen.

ZBS SCHEDEVOORHOFKLIEREN



ONTSTEKING VAN DE KLIEREN VAN BARTHOLIN (bartholinitis - bartholinabces)¹

Conflict	Droogheid van de schede. Niet genoeg vaginaalslijm voor de coïtus kunnen produceren.
Voorbeeld	→ <i>Een man is te onstuimig en wil binnendringen, hoewel de vrouw nog niet zo ver is.</i> → <i>Een vrouw heeft pijn bij het sexueel verkeer omdat haar schede te droog is.</i>
Weefsel	Schedevoorhofklieren - Endoderm.
Conflictactief	Celgroei in de schedevoorhofklieren = adeno-ca met vermeerderde slijmafgeve.
Biologische zin	Verhoging van de slijmproductie zodat de penis beter kan binnendringen.
Genezingsfase	Tuberculeus-verkazende afbouw van de tumor > etterige -stinkende afscheiding, evt. licht nachtzweeten. Bij recidiverend conflict: Bartholin-cyste.
Opmerking	Wanneer de klier erg gezwollen is (ter grootte van een kippenei) bij het Syndroom, kan zich een etteroepenhoping voordoen (= Bartholin-abces of -empyeem) dat spontaan kan barsten.
Therapie	Het conflict is opgelost. Genezing begeleiden. In geval van recidieven: conflict en sporen achterhalen en zo mogelijke reëel oplossen. Enkel bij "zin in vrijen" geslachtsverkeer hebben. Glijmiddel gebruiken. Zie ook onderaan voor middelen voor de uitw. genitaliën.

¹ Uit : faktor-L Neue Medizin 7, Monika Berger-Lenz & Christopher Ray, Faktuell Verlag, Görlitz 2009

VAGINALE AFSCHEIDING (fluor genitalis), oude benaming: gonorrhoe

Een beetje afscheiding die helder is, is voor vrouwen in de leeftijd dat men kan baren normaal.

Geel, witachtig, bruinachtige of onwelriekende afscheiding kan de volgende oorzaken hebben:

- **Ontsteking van het baarmoeder- of eileiderslijmvlies** in de genezingsfase. Etterige afbouw van het slijmvlies. (Zie p. 241)
- **Ontsteking van de klieren van Bartholin** in de gene-

zingsfase. Stinkende-tuberculeuze afbouw van klierweefsel. (Zie hierboven)

- **Ontsteking van het oppervlakkige of diepliggende schedeslijmvlies** in de genezingsfase. (Zie hierboven)
- **Etterige blaasontsteking** in de genezingsfase: tuberculeus-verkazende afbouw van endodermaal blaas-slijmvlies in het gebied van de blaasdriehoek > geen afscheiding vanuit de schede, wel stinkende, troebele urine. (Zie p. 233)

Middelen voor de uitwendige genitaliën

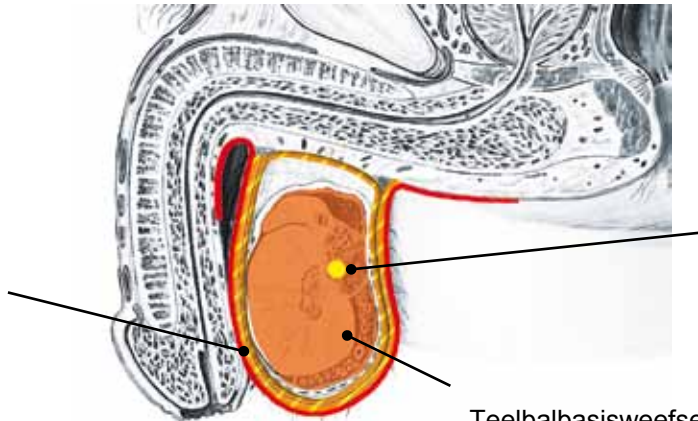
- Bachbloesems: Crab Apple, duizendguldenkruid.
- Thee: melisse, vrouwenmantel, lindebloesem, venkel, duizendblad.
- Zit- of volle baden met klei of aftreksel van duizendblad, kamille of eikenschors.

TEELBALLEN

Beide teelballen (testes) zijn met hun bovenste pool zwevend opgehangen in de teelbalzak (scrotum). De functie van de teelballen: productie van testosteron (mannelijk geslachtshormoon) en mannelijke zaadcellen (sperma).

De bijballen (epididymis), gelegen achter de teelballen, dienen voor de opslag en uitrijping van de zaadcellen.

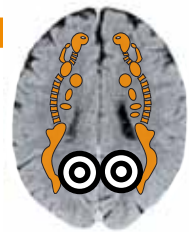Buikvlies van de teelbalzak
Aanval tegen de teelballen



Teratoom (speciale tumor, kiemceltumor)
Zwaar of intens verliesconflict

Teelbalbasisweefsel
Verliesconflict

ZBS TEELBALLEN



TEELBALKANKER (teelbal-carcinoom, seminoom, leydig-cel-tumor)¹

Conflict Verlies of angst voor verlies van een geliefd mens of dier.

- Voorbeelden
- Een geliefde dierbare of dier sterft.
 - Iemand wordt door zijn partner verlaten.
 - Een kind verhuist.
 - Iemand staat na een scheiding plots alleen.

- De moeder van een 13-jarige jongen sterft. = Verliesconflict. Als hij 58 is, sterft zijn echtgenote en komt hij opnieuw op het oude verlies-spoor. Wanneer hij de dood van zijn vrouw verwerkt heeft, merkt hij gedurende langere tijd een trekkend gevoel in de teelbal = genezingsfase. > Opbouw van teelbalcellen. Op de CT-scan van de hersenen kan men zien dat het oerconflict (de dood van de moeder), reeds lang geleden is gebeurd. (Eigen archief)

- Een nu 60-jarige rechtshandige man ervaart op 38-jarige leeftijd een zwaar verliesconflict. Zijn jongere vriendin laat hem plotseling vallen. Hij komt hier pas overheen wanneer hij twee jaar later een nieuwe vrouw leert kennen. In deze periode wordt een teelbalontsteking (= genezingsfase) gediagnostiseerd.

¹ Zie Dr. Hamer, Tabellenbuch p. 69, 80

Opmerking: de diagnose had evengoed "teelbalkanker" kunnen luiden.)

(Eigen archief)

- *De vrouw van een man heeft een ernstige epileptische aanval, waarbij ze blauw aanloopt.*

De man gelooft dat ze "in zijn handen sterft". = Verliesconflict.

(Bericht uit een forum)

- *Een man ziet zijn geliefde kat volledig onverwacht doodgereden op straat liggen. = Verliesconflict.*

(Eigen archief)

Weefsel	Teelbalbasisweefsel (-parenchym) - Medulla -Mesoderm.
Conflictactief	Afbouw van teelbalweefsel ("gaten" = teelbalnecrose) > verminderde aanmaak van zaadcellen + daling van het testosteron; meestal ongemerkt.
Genezingsfase	Wederopbouw van weefsel: teelbalontsteking (orchitis), zwelling, pijn. Uit de "gaten" groeit een cyste, die extra testosteron en zaadcellen produceert. In de RG duidt men dit als een teelbalkanker.
Biologische zin	Extra teelbalweefsel produceert meer testosteron en meer zaadcellen. > Versterking van de seksuele drift en verbetering van de vruchtbaarheid. Daardoor kan het geleden verlies snel weer gecompenseerd worden.
Opmerking	Handigheid en zijde (moeder/kind - partnerzijde) in acht nemen!
Therapie	Het conflict is opgelost! Genezing begeleiden. Operatie wanneer de tumor stoort of te groot is.

ONDERFUNCTIE VAN DE TEELBALLEN (testiculair hypogonadismus - Klinefelter-syndroom)

Zelfde ZBS als hierboven.

Fase	Conflictactieve fase: afbouw van teelbalweefsel (teelbalnecrose). > Daling van de testosteronspiegel. Verminderde voortplantingscapaciteit door vermindering van de zaadcellen (oligospermie). Meestal is onderfunctie met verkleinde teelballen verbonden. = Hangend-actief conflict.
Opmerking	In de genezingsfase moet men rekening houden met een kleinere of grotere teelbaltumor. De verminderde functie van de teelballen kan ook een gevolg zijn van een tekort of een teveel aan andere hormonen: bv. gonadotropinetekort of een teveel aan oestrogeen, prolactine of cortisone. (Bloed-hormoon-analyse laten maken.)
Therapie	Conflict en sporen achterhalen en zo mogelijk reëel oplossen. Affirmaties: <i>"Ik weet dat dit verlies voor mij een bedoeling heeft. Ik maak er het beste van en laat hem/haar in vrede rusten!"</i> Kracht- of wedstrijdporten. Hoogwaardige eiwitten: bv. eieren, honing, bloesempollen. Bij een tekort aan testosteron tijdelijk natuurlijk progesteron en evt. testosteron toevoegen. Opgelet bij jonge patiënten: bedoeling is om de lichaamseigen natuurlijke productie weer te stimuleren. Afhankelijkheid van substituuthormonen is niet goed. > Slechts kortstondige therapie toepassen! > Natuurlijke hormonen naar Dr. Lee, Dr. Platt, Dr. Lenard, Dr. Rimkus. Natuurlijk testosteron is aanwezig in ginsengwortel, damiana (pastroorskruidblad) in de vorm van thee of tabletten en in de Maca-knol (poeder). Deze therapie-suggesties gelden ook bij een verminderd libido door een tekort aan testosteron!

ZBS BUIKVLIES



WATERTEELBAL (hydrocele) BIJ GESLOTEN LIESKANAAL

Voor of net na de geboorte migreren de teelballen door het lieskanaal van de buikholte naar de teelbalzak (scrotum). Daarna sluit het lieskanaal zich.

Conflict	Aanval tegen de teelballen + Syndroom.
Voorbeelden	→ <i>Een man krijgt een klap tegen de teelballen.</i> → <i>Een verbale aanval: "Ik draai je ballen eraf!"</i>
Weefsel	Buikvlies van het scrotum - Kleine hersenen - Mesoderm.
Conflictactief	Celtoename (mesothelioom).
Biologische zin	Verdikking van het scrotum-buikvlies om de teelballen beter te kunnen beschermen tegen aanvallen.
Genezingsfase	Verkazend-tuberculeuze afbouw van de tumor. Vorming van vloeistof = waterteelbal. Ontstaat alleen in verbinding met het Syndroom.
Opmerking	Water in het scrotum kan ook ontstaan door een verwonding (een slag, een kneuzing) of een ontsteking van de teelballen.
Therapie	Het aanvalsconflict tegen de teelballen is opgelost. Existentieconflict nog oplossen! Lymfedrainage.

WATERTEELBAL (hydrocele) BIJ OPEN LIESKANAAL *

Wanneer het lieskanaal onvolledig gesloten is, kan vloeistof vanuit de buikholte in het scrotum lopen.

Mogelijke oorzaken

- **Buikvlies in genezingsfase:** vorming van buikwater (ascites), die in het scrotum loopt.
Conflict: "aanval tegen de buikholte". (Zie p. 205)
- **Scrotum-buikvlies in genezingsfase:** de vloeistof ontstaat in het scrotum zelf.
Conflict: aanval tegen de teelballen. (Zie hierboven)
- **Buikorganen zoals darmen, lever, alveesklier in genezing:** bij elke ontsteking ontstaat vloeistof. Bij een open lieskanaal kan deze vloeistof in het scrotum lopen.

Opmerking	Omdat deze aandoening meestal bij zuigelingen voorkomt, spreekt men in de RG van "aangeboren hydrocele". Altijd in combinatie met het Syndroom!
Therapie	Het conflict is opgelost. Genezing begeleiden. Existentieconflict oplossen. Operatie indien nodig.

KIEMCELTUMOR (teratoom)

Analoog aan het teratoom van de eierstok. (zie p. 240).

PROSTAAT

De prostaat is gedeeltelijk met de basis van de blaas vergroeid en vormt daarmee een complex van spieren met daar ingebed een endodermale klier. De prostaat vormt alkalisch prostaatvocht waarin de zaadcellen getransporteerd worden.

Midden door het kastanjegrote orgaan loopt de urinebuis.

In de prostaat monden ook de zaadleiters uit.

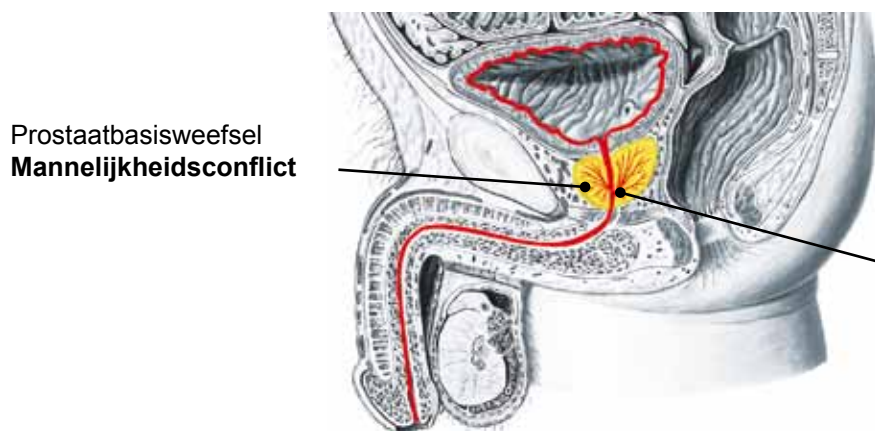
De ectodermale, met overgangsepitheel (urotheel) beklede uitvoergangen (ductuli prostatici) leiden prostaatvocht

van de prostaatklier in de urinebuis.

Zaadvloeistof bestaat voor 40 % uit prostaatvocht.

Bij de ejaculatie wordt het zaad met prostaatvocht vermengd en met behulp van glad spierweefsel via de urinebuis uitgestoten.

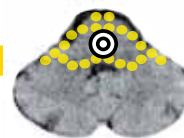Het prostaatvocht geeft zijn typische muskus-kastanjebloesem-geur aan het sperma. Deze geur van muskus werkt seksueel stimulerend (aphrodisiërend).



Prostaatbasisweefsel
Mannelijkheidsconflict

Prostaat-uitvoergangen
**Territorium-
markeringsconflict met
sexueel-genitaal aspect.**

ZBS PROSTAATBASISWEEFSEL



PROSTAATVERGROTING (prostaathyperplasie) - PROSTAATKANKER (adeno-ca).¹

Conflict	Mannelijkheidsconflict (naar Rainer Körner). Men voelt zich niet mannelijke (potent) genoeg. Men twijfelt aan zijn vermogen tot erectie of mannelijkheid. Meestal bij oudere mannen die niet meer met een territoriumconflict reageren (naar Dr. Hamer: "hatelijk genitaal conflict").
Voorbeeld	<p>→ <i>Een man wil wel, maar kan niet (potentieproblemen), of een man wil wel, maar mag niet (vrouw wil geen sex of wil een andere man).</i></p> <p>• <i>Gedurende de scheiding van zijn vrouw leert de patiënt een jonge vrouw kennen die hem op sexueel gebied alles geeft. Tijdens de scheidingsprocedure komt hij er achter dat deze vrouw aan de advocaat van van zijn ex-vrouw belangrijke informatie doorgeeft. Hij heeft het gevoel "verraden" te zijn. = Mannelijkheidsconflict.</i></p> <p><i>In de conflictactieve fase stijgt de PSA-waarde net over de 4. Ofschoon de man geen klachten heeft, wordt een punctie verricht. Men vindt enkele onregelmatige cellen en stelt de diagnose: "kanker". Na de verwijdering van de prostaat is de man impotent en gedeeltelijk incontinent. Als men hem chemotherapie wil toedienen, zoekt de man naar een alternatief en leert de biologische natuurwetten kennen. Door de incontinentie en impotentie lijdt hij nu echter een mannelijkheidsconflict. > Verhoogde celdeling in het gebied van de sluitspier. > Moeilijk kunnen</i></p>

urineren > operatie en bestraling. (Eigen archief)

- *Drie jaar geleden maakte de nu 46-jarige werknemer een slippertje. Als hij de affaire wil beëindigen, verkondigt zijn geliefde dat zij zijn familie zal inlichten ... = Mannelijkheidsconflict. In de actieve fase stijgt de PSA-waarde tot 46. De patiënt leert de 5 natuurwetten kennen en verwerpt de RG-therapie. Hij "biecht" alles op aan zijn vrouw en deze vergeeft hem. = Conflictoplossing. In de genezingsfase kan de patiënt 2 dagen zeer moeilijk plassen. De PSA-waarde daalt daarna weer naar 2. Als gevolg van het vreemd gaan krijgt de patiënt parodontose (zie p. 177).* (Eigen archief)

- *Een patiënt merkt dat zijn vrouw vreemd gaat. 15 Jaar blijft hij conflictactief omdat hij dit niet kan vergeten.* (Eigen archief)

- *Een vader hoort van zijn dochter dat zij regelmatig door haar partner tot sex gedwongen wordt. = Plaatsvervangend ervaren mannelijkheidsconflict.* (Eigen archief)

Weefsel	Prostaat-klierweefsel - Endoderm.
Conflictactief	Verhoging van de functie: groei van een bloemkoolachtige tumor (adeno-ca). Celgroei in de prostaat, stijging van de PSA-waarde.
Biologische zin	Meer vorming van prostaatvocht. > Door de versterkte muskus-geur in de urine en het sperma, signaleert het wijfje potentie en voortplantingsbereidheid. > Met een grotere hoeveelheid sperma heeft de man meer troeven. De oudere man laat zo weten dat hij nog niet hoeft onder te doen voor zijn jongere rivalen.
Genezingsfase	Normalisering van de functie, tuberculeus-verkazende necrotiserende afbouw van de tumor. Stinkende, troebele, evt. bloederige urine. Pijn, ontsteking (prostatitis), zwelling, nachtzweten. Indien er geen bacteriën voorhanden zijn: symptoomloze inkapseling van de tumor. Niet altijd geeft een prostaatvergroting urineretentie, omdat de prostaat genoeg plaats heeft om naar buiten toe te groeien. (Bij groei naar binnen toe wordt de urinebuis dichtgedrukt).
PSA-waarde	Het enzym PSA wordt hoofdzakelijk in de prostaatklier aangemaakt en is de voornaamste parameter om de grootte van de prostaat of de tumor in te schatten. Spijtig genoeg geldt: hoe vaker de PSA-waarde wordt bepaald, hoe meer (praktisch gezonde) mannen sterven aan prostaatkanker. Preventieve PSA-bepalingen en puncties zijn vanuit het oogpunt van de 5 biologische natuurwetten niet zinvol. Voor patiënten die deze samenhangen niet kennen, kan alleen al het bericht dat er iets niet in orde is met hun prostaat, een hatelijk-halfgenitaal conflict of een mannelijkheidsconflict veroorzaken.
Opmerking	Vaak ontstaat er een negatieve spiraal wanneer een man eenmaal de diagnose prostaatkanker heeft gekregen. Door de verwijdering van de prostaat wordt men incontinent en impotent > lokaal eigenwaarde-conflict t.h.v. het bekken. > In de RG aangeduid als botmetastasen.
Therapie	Conflict en sporen achterhalen en zo mogelijk reëel oplossen! Zie ook therapie prostaat.

"Druiper" (gonorroe)

Zelfde ZBS als hierboven.

Hoofdsymptoom is etterige afscheiding. Vooral 's morgens komt er voor de eerste urine een beetje etter naar buiten.

Fase **Genezingsfase of hangende genezing:** afbouw van prostaat-tumorweefsel. Etter in de urine, stinkende, troebele, evt. bloederige urine, nachtzweten.

Opmerking Gonorroe wordt tegenwoordig nauwelijks nog gediagnostiseerd. Geen wonder, want prostaat-tumoren worden meteen geopereerd. > Tot prostaatontsteking komt het ook niet meer, omdat de menselijke chirurgen onze organische microchirurgen (schimmels en

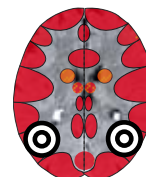schimmelbacteriën) voor zijn!

Na een lang actief territoriummarkerings-conflict kan er in de genezingsfase ook etter naar buiten treden, wanneer er ook bindweefsel onder het slijmvlies betrokken was.

In dit geval: geen nachtzweten.

Therapie Het conflict is opgelost. Genezing begeleiden!
Zie therapie prostaat.

ZBS PROSTAATUITVOERGANGEN



URINERETENTIE zonder noemenswaardige PSA-verhoging (intra-ductaal prostaatcarcinoom - prostatiche intraepitheliale neoplasie = PIN)*

Conflict Territoriummarkerings-conflict met sexueel-genitaal aspect.

Voorbeelden

- Een 60-jarige werknemer heeft een vrouw, die altijd al weinig interesse in sex had. Na de geboorte van het tweede kind wil ze echter helemaal geen sex meer. = Territoriummarkerings-conflict met sexueel-genitaal aspect. In de loop van de jaren kan hij steeds moeizamer plassen. = Recidiverend conflict in hangende genezing > chronische genezingszwelling van de prostaat-uitvoergangen. (Eigen archief).

- De dochter van een patiënt is met een man getrouwd die hij eigenlijk niet kan verdragen. Het paar heeft een kind, dat zeer veel voor de patiënt betekent. Telkens wanneer hij en zijn vrouw hun kleinkind willen bezoeken, rijdt de schoonzoon met het kleinkind weg zodat de grootouders het kleinkind niet kunnen zien. Sindsdien lijdt hij aan urineretentie = territoriummarkeringsconflict met sexueel-genitaal aspect. (Eigen archief)

- Een boer heeft een vrouw die 10 jaar jonger is dan hij. Omdat hij niet wil dat ze in huis rookt, gaat zij regelmatig roken en koffie drinken bij de buurman. Wanneer de boer zijn vrouw een keer nakijkt, ziet hij haar aan de arm van zijn buurman en aan zijn andere arm de dochter van de buurman. Ofschoon hij zichzelf vertelt dat het maar kameraadschappelijk bedoeld is, is hij toch constant in gedachten hiermee bezig. Hij krijgt problemen bij het plassen. Als het paar ingelicht wordt over de mogelijke oorzaak, stopt de vrouw met de bezoeken aan de buurman. = Territoriummarkerings-conflict met sexueel aspect. (Zie Berger-Lenz, Ray, Faktor-L, Neue Medizin, Band 1)

Weefsel Prostaatuitvoergangen (urotheel) - Ectoderm.

Conflictactief Celfbouw in de uitvoergangen, meestal ongemerkt > verwijding van het lumen.

Biologische zin Vergroting van de doorgang > verbetering van de doorstroming > betere afgave van prostaatvocht om het territorium beter te kunnen markeren en om een vrouw beter het hof te kunnen maken.
> De muskusgeur wordt door het vrouwtje gesignaleerd als bereidheid tot voortplanten.

Genezingsfase Wederopbouw van het epitheel. Genezingszwelling: daardoor urineretentie of residu.
RG: "intraductaal prostaat-ca" = bij de opbouw van het weefsel is er meer weefsel dan voordien.
Belangrijkste kenmerk: bijna geen verhoging van de PSA-waarde.

Therapie prostaat

- Affirmaties: "Er zijn belangrijker zaken dan sex en lichamelijke potentie. Ik identificeer mij hier niet meer mee." "Deze afhankelijkheid laat ik los! Ik geniet van mijn vrijheid en mijn nieuwe levenskwaliteit."
- Bij ernstige afsluiting van de urinebuis kan men tijdelijk een catheter aanleggen tot de genezingszwelling voorbij is. De urineretentie gaat voorbij wanneer het conflict definitief opgelost is en opgelost blijft.
- Yamwortel (natuurlijk progesteron), lijnzaadolie, granaatappel, zegepalm, wierook, brandnetelpreparaat.
- Bij ontsteking: Schussler-zout nr. 3.
- Selenium, zink, coënzym Q10, vit B6, C, E.
- Cayce: regelmatige massage van het bekken en benen osteopathie, chiropraxie.
- Basische voeding, met name pompoen, asperge, soja, tomaten, oesters.
- Thee: wilgenroosje, brandnetelblad en -wortel, groene thee.
- Ontstekingsremmende, spierontspannende medicatie indien nodig.
- Het "afschrapen" van de prostaat is alleen maar zinvol wanneer de urine-afvloeit voortdurend bemoeilijkt blijft. (Stuwing en rest-urine in blaas of nierbekken.) = Recidiverend conflict of hangende genezing.
- De veel toegepaste hormoonblokkade van testosteron in de RG na een prostaatoperatie is zinloos en geeft veel bijwerkingen. > Niet aan te bevelen! Deze behandeling is gebaseerd op de foutieve aanname dat een hoge testosteronspiegel een prostaattumor doet groeien. In werkelijkheid correspondeert enkel de PSA-waarde met de testosteronspiegel. Na een operatie kan men het beste een bloed-hormoonanalyse laten maken. Bij een tekort is het zinvol om natuurlijk progesteron en evt. testosteron toe te voegen. Natuurlijke (natuur-identieke) hormonen bv. naar Dr. Lee, Dr. Platt, Dr. Lenard, Dr. Rimkus.

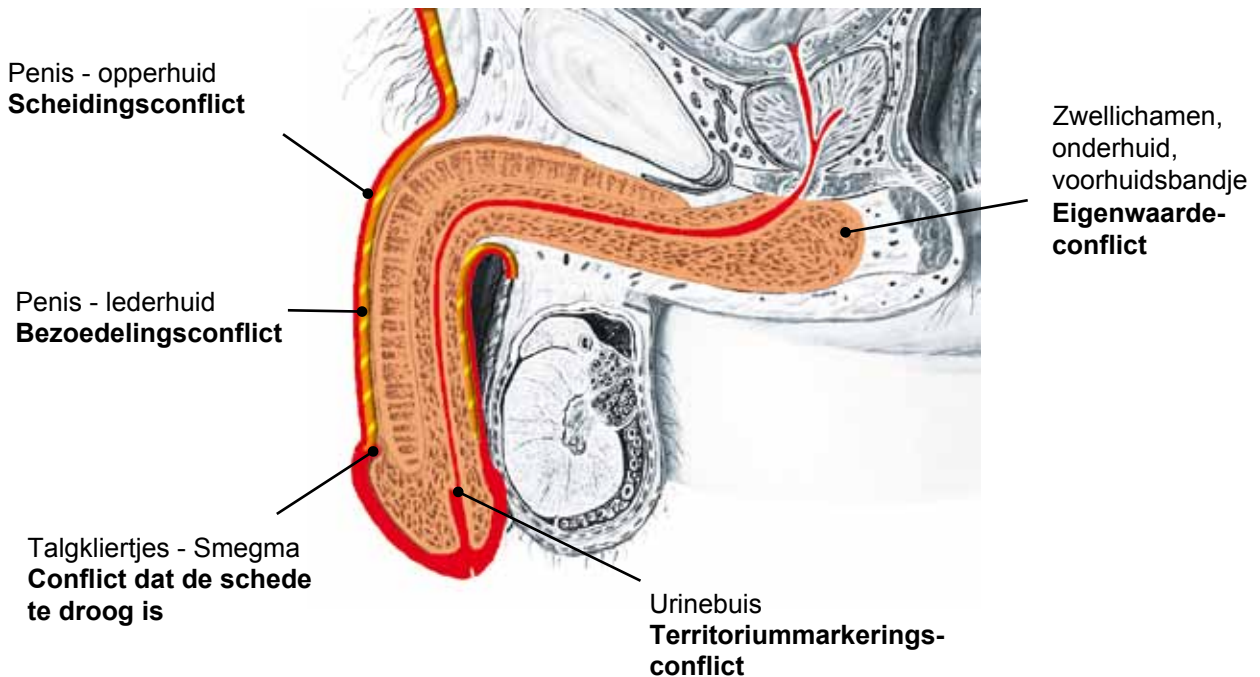
PENIS

De penis wordt ingedeeld in de wortel, de schacht en de eikel (glans). De mesodermale zwellichamen zorgen voor de verstijving van de penis (erectie).

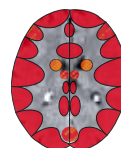
De voorhuid is een verdubbeling van de schachthuid in de vorm van 2 huidlagen.

In het binnenste voorhuidblad liggen endodermale kliertjes die het smegma (talgachtig smeermiddel) afscheiden.

De schachthuid en de eikel zijn aan de binnenzijde met ectodermaal platenepitheel bekleed, evenals de urinebuis.



ZBS OPPERHUID PENIS



GENITALE HERPES, VOORHUIDONTSTEKING (posthitis) - EIKELONTSTEKING (balanitis) - WRATTEN (condylomata acuminata) - PUNTHOORN AAN DE EIKELRAND (hirsuties papillaris penis)

Conflict	Scheidingsconflict - aanraking met de penis willen hebben of niet willen hebben.
Voorbeelden	<p>→ Een man wil meermaals per week vrijen, maar zijn vrouw wil dat niet. = Scheidingsconflict, niet het huidcontact verkrijgen dat men wil.</p> <p>→ Een man wil door zijn partner oraal bevredigd worden, maar zij verwerpt dit. = Scheidingsconflict.</p> <p>→ Een man wil geen geslachtsverkeer of geen enkele andere manier van sexueel contact. = Scheidingsconflict: met de penis geen huidcontact willen.</p>
Weefsel	Voorhuid - Eikel-platenepitheel - Ectoderm.
Conflictactief	Lokale celafbouw van het platenepitheel van de voorhuid of eikel. Bleke en evt. "verdoofde" huid (meestal ongemerkt).
Biologische zin	Door verminderde gevoeligheid wordt het ontbrekende of ongewenste huidcontact tijdelijk vergeten.
Genezingsfase	<p>Herstel van de opperhuid = "herpes genitalis" (= eigenlijk penis-platenepitheelcarcinoom). > Voorhuid- of eikelontsteking, pijn, roodheid, zwelling. Hangende genezing: wratten op de penisschacht of de voorhuid of 'punthoortjes' aan de rand van de eikel = lokale overmatige groei van platenepitheel.</p>
Therapie	<p>Bij ontsteking: het conflict is opgelost, genezing begeleiden. Wratten, hoornpuntjes = hangende genezing: conflict en sporen achterhalen zodat het conflict helemaal tot een einde komt! Indien nodig: operatief verwijderen van de wratten.</p>

ZACHTE SJANKER (ulcus molle) BIJ DE MAN

Zelfde ZBS als hierboven.

Symptoom: kleine, deels pijnlijke huidzweer aan de penis.

Fasen	<p>Conflictactieve fase: afbouw van platenepitheel, lokaal weefselverlies zonder pijn = zweer. Genezingsfase: wederopbouw van het platenepitheel met pijn.</p>
-------	---

Therapie Conflict en sporen achterhalen en zo mogelijk reëel oplossen indien het conflict nog actief is.

HARDE SJANKER (syfillis, lues)


Zelfde ZBS als hierboven.

De RG beschrijft syfillis als een voortschrijdende infectieziekte (Lues I - III). In werkelijkheid zijn deze verschillende Lues-stadia een samenraapsel van verschillende speciaalprogramma's: hoofd- en ledematen-pijn, lymfeknopen-zwelling, huiduitslag, maag-, lever-, milt-, nieren-, en zenuwaandoeningen.

Het eerste-Lues-stadium dat op grond van deze diagnose gesteld wordt, is een pijnloze zweer (ulcus) aan de uitwendige genitaliën. Het weefseldefect heelt met littekenweefsel en verhardt: vandaar de benaming: "harde sjanker".

Fase	Recidiverend conflict: vorming van hard littekenweefsel.
Therapie	Conflict en sporen achterhalen en zo mogelijk reëel oplossen zodat de genezing voltooid kan worden.

ZBS SMEGMA-PRODUCERENDE KLIEREN



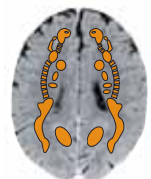VOORHUIDONTSTEKING 2 (ontsteking van de smegma-producerende klieren)¹

De smegma-producerende klieren liggen aan de binnenzijde van de voorhuid en scheiden een witgeel-achtige smearstof af (= glijmiddel en geurstof).

Conflict	Brokconflict: de schede waar de man wil binnendringen is te droog.
Voorbeelden	→ <i>Een man kan bij het geslachtsverkeer niet genieten omdat de schede te droog is.</i> → <i>Sex willen hebben, een vrouw willen "verslinden", maar niet durven.</i>
Weefsel	Smegma-producerende (talg) klieren - Endoderm.
Conflictactief	Verhoging van de functie: groei van de voorhuidkliertjes en versterkte smegma-productie.
Biologische zin	Met meer glijmiddel beter de schede kunnen binnendringen.
Genezingsfase	Tuberculeus-verkazende afbouw van het overbodige celmateriaal. Klierontsteking van de voorhuid, pijn, zwelling, roodheid, waarschijnlijk vaak als "voorhuidontsteking" gediagnostiseerd.
Therapie	Het conflict is opgelost! Genezing begeleiden. Conflict en sporen achterhalen en zo mogelijk reëel oplossen in geval van recidiverend conflict. Aan de behoeften van de vrouw aandacht schenken. Evt. glijmiddel gebruiken.

¹ Zie Dr. Hamer, Tabellenbuch p. 29

ZBS PENIS, BINDWEEFSEL



VOORHUIDVERNAUWING (phimosi)s - VERKORTING VAN HET VOORHUID-BANDJE (frenulum breve)

Conflict	Eigenwaardeconflict met betrekking tot de voorhuid of de penis.
Voorbeelden	→ <i>Een moeder is bij een baby te ruw bij het terugschuiven en reinigen van de voorhuid.</i> → <i>Een kind denkt: "Hier ben ik niet goed genoeg omdat ik hier altijd vies ben."</i> = <i>Lokaal eigenwaardeconflict.</i>

Weefsel	Voorhuid, voorhuidbandje - collagene en elastische vezels - Medulla - Mesoderm.
Conflictactief	Celafbouw van collagene en elastische vezels.
Genezingsfase	Wederopbouw van het weefselverlies. Ineenschrompeling door recidieven > voorhuidvernaauwing, verkorting van het voorhuidbandje.
Therapie	Conflict en sporen achterhalen en zo mogelijk reëel oplossen indien het conflict nog actief is. Indien mogelijk bij kinderen zo lang mogelijk wachten met opereren (op oudere leeftijd is het beter te verwerken). Vaak herstelt de voorhuidvernaauwing zich vanzelf!

VERHARDINGEN IN DE PENIS (ziekte van peyronie - induratio penis plastica) - PENISVERKROMMING (penisdeviatie)

Conflict	Eigenwaardeconflict met betrekking tot de penis.
Voorbeelden	<ul style="list-style-type: none"> → Een jongen die zich laat ontwikkelt, wordt vanwege zijn kleine penis geplaagd. → Een man heeft potentieproblemen. → Een man heeft een pijnlijke afbuiging van de penis gedurende het geslachtsverkeer.
Weefsel	Peniszwellichamen - Medulla - Mesoderm.
Conflictactief	Celafbouw van de zwellichamen en andere mesodermale delen van de penis.
Genezingsfase	Hangende genezing of toestand na recidieven: herstel van het weefselverlies, evt. overmatig herstel van weefsel. Er vormen zich bulten, vlakke of langwerpige knobbels, ineenschrompelingen, verhardingen, zandlopervormige insnoeringen, flessenhals-versmallingen in het gebied van de zwellichamen. Hierdoor misvorming van de penis. > Vaak aanleiding tot nieuw eigenwaardeconflict!
Biologische zin	Versterking van de betrokken weefsels.
Opmerking	In de literatuur wordt beschreven dat patiënten met deze aandoening een verhoogd risico hebben op prostaatkanker. Vanuit het standpunt van de 5 biologische natuurwetten is dit begrijpelijk omdat een onesthetische penis "hatelijke genitale conflicten" kan provoceren.
Therapie	Conflict en sporen achterhalen en zo mogelijk reëel oplossen indien het conflict nog actief is.

ZBS PENIS, LEDERHUID



MELANOOM AAN DE PENIS

Conflict	Bezoedelings- of misvormingsconflict, schending van de integriteit met betrekking tot de penis.
Voorbeelden	<ul style="list-style-type: none"> → Een man walgt van geslachtsverkeer of bepaalde sex-praktijken. → Ook plaatsvervangend ervaren: een vader gruwt bij de voorstelling van sexuele handelingen die zijn homoseksuele zoon verricht. → Een verbale aanval tegen de penis, of tegen een man zijn vermogen om "de daad" te verrichten.

Weefsel	Onderhuid van de penis – Kleine hersenen – Mesoderm.
Conflictactief	Lokale celvermeerdering, groei van een melanoom.
Biologische zin	Versterking en verdikking van de lederhuid, zodat het individu beter beschermd is tegen bezoedeling of een aanval.
Genezingsfase	Verkazende afbouw van de tumor.
Therapie	Het conflict is opgelost! Genezing begeleiden. Zie ook hoofdstuk: huid p. 276.

VERSTORING VAN DE POTENTIE (erectiestoornissen, verminderd libido), MANNELIJKE ONVRUCHTBAARHEID

Mogelijke oorzaken

- **Vergiftiging door medicatie:** vooral bloeddrukverlagende medicatie, psychofarmaca, cholesterolverlagende medicatie. > Verstoring in het samenspel tussen sympathicus en parasymphaticus > potentiestoornissen.
- **Voortdurende sympathicotonie:** door stress (of meerdere conflictactieve speciaalprogramma's en sporen). Lust is de voorwaarde voor een erectie; lust heeft men enkel in ontspanning (vagotonie).
- **Territoriumconflicten of -constellaties:** "vervrouwelijking" door wissel van de rechter "mannelijke" naar de linker "vrouwelijke" hersenhelft > potentiestoornissen, evt. homosexualiteit.
- **Teelballen in hangende conflictactiviteit** > verminderde productie van testosteron > verminderde sexuele drift > potentiestoornissen (zie p. 252).
- **Eigenwaardeconflict in actieve fase** > verlaagd energieniveau > potentiestoornissen.
- **Hypofyse in CA-fase:** gestegen prolactine-productie > potentiestoornissen (zie p. 104).

TE KLEINE PENIS (micropenis)

Mogelijke oorzaken

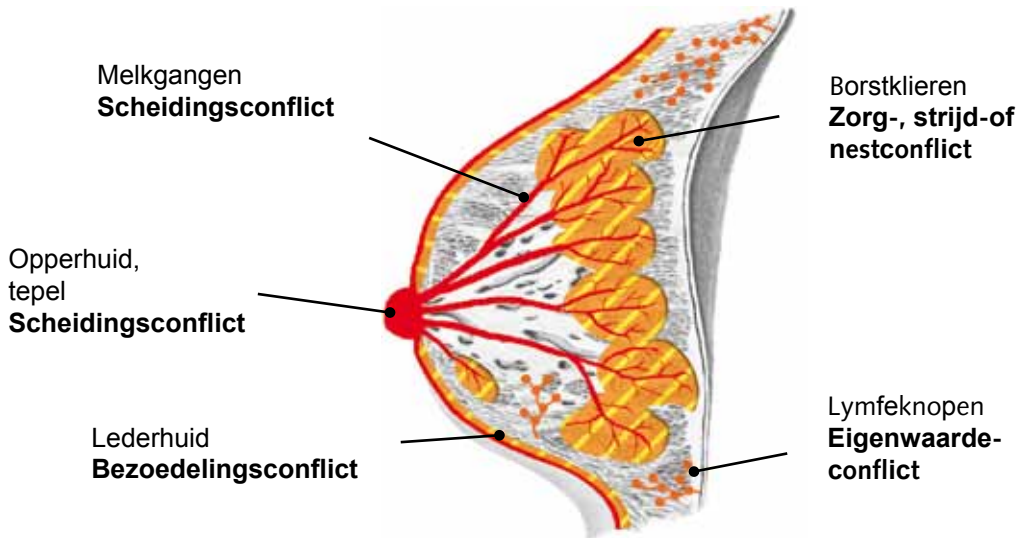
- **Eigenwaardeconflict met betrekking tot de penis in de groeiperiode** (RG: "idiopathische micropenis). Bv. vernederende uitspraken over het aanzien of de grootte van de penis, evt. ook plaatsvervangend ervaren. = Lokaal eigenwaardeconflict ("hier ben ik niets waard"). Hangende conflictactiviteit: celafbouw of groei-stop in het mesodermale penisweefsel.
- **Teelballen in hangende conflictactiviteit gedurende de groeiperiode** > verminderde productie van testosteron > onderontwikkeling van de mannelijke geslachtsorganen (zie p. 252).
- **Te weinig groeihormoon (somatotropine) gedurende de groeiperiode** (zie p. 104).

BORST

De vrouwelijke borst is in principe een uitstulping van huid over de borstspier (m. pectoralis).

Ingebed in vetweefsel bevinden zich in de borsten mesodermale borstklieren (glandulae mammaria) die vanuit de evolutie uit zweetklieren ontstaan zijn.

De borstuitvoergangen (ducti lactiferi) zijn met ectodermale platenepitheel bekleed, wat vanuit de buitenste huid in de melkgangen gemigreerd is. Zij leiden melk van de borstklier naar de tepel (mamille).



Afbeelding naar de grafiek van Dr. Hamer, Wetenschappelijke Tabel van de Nieuwe Geneeskunde, omslag p. 3, links boven, Uitgeverij : Amici di Dirk

BORSTKANKER (mamma-ca, inflammatorisch mammacarcinoom)

Er bestaan 2 soorten borstkanker. De benaming mamma-ca geeft geen informatie over welk type borstkanker het gaat. Volgens Dr. Hamer betreft het in 80% de melkgangen en in 20 % de borstklieren.²

ZBS BORSTKLIEREN



BORSTKLIERKANKER (mamma-ado-ca, lobulair mamma-ca, lobulair carcinoma in situ = LCIS)¹

Conflict	Rechtshandige – Linker borst: zorg- of strijdconflict met betrekking tot moeder/kind, of nestconflict. Rechter borst: zorg- of strijdconflict met betrekking tot de partner. Bij linkshandigen is het omgekeerd. Verklaring "nestconflict ": het "nest" (huis/thuis) is in gevaar, men vreest voor huis of woning, strijd (ruzie) in of vanwege de woning/ het huis.
Voorbeelden	<ul style="list-style-type: none"> • Een 43-jarige linkshandige vrouw wordt door haar dochter beschuldigd haar huwelijk verwoest te hebben. = Moeder/kind-strijdconflict.

¹ Zie Dr. Hamer, Tabellenbuch p. 45 ff, 50 ff

² Zie Dr. Hamer, Brustkrebs – Der häufigste Krebs bei Frauen S. 23, Amici-di-Dirk Verlag 2010, zie bronvermelding

Er ontstaat een tumor in de rechter borstklier. (Eigen archief)

- *Nogmaals de casus van p. 26:*

In de zomer vliegt de patiënte met vriendinnen voor een week naar Turkije. Intussen past haar ex-man op hun licht gehandicapte dochter. Op de eerste vakantiedag krijgt ze een oproep van haar ex-man: hij bericht dat de dochter een zware epileptische aanval heeft gehad en in het ziekenhuis ligt. Hij geeft zijn ex-vrouw hiervan de schuld. Zij wil onmiddellijk terug naar huis vliegen, maar heeft geen vlucht. = Moederkind-zorgconflict met gedurende een week zeer hoge conflict-activiteit. Er groeit een borstkliertumor in de linker moeder/kind-borst. In de volgende jaren blijft de patiënte steeds licht conflictactief, omdat ze steeds rekening houdt met mogelijke epileptische aanvallen van de dochter. Pas wanneer deze meerdere jaren stabiel is, komt zij in genezing. De patiënte zweet 's nachts, de borst wordt rood, zwelt op en breekt na 6 weken open. = Open borst-TBC. Twee jaar lang blijft de borst open en scheidt stinkende etter af. De patiënte doorstaat alles goed, mede door de liefdevolle ondersteuning van haar omgeving.

(Eigen archief)

- *Een Spaanse jonge vrouw verhuist voor haar studie naar een grote stad in Duitsland, waar ze genoeg moet nemen met een donkere woning. Zij is in deze woning zeer ongelukkig omdat ze het zonlicht zo mist. Ze meent dat "alles zo donker is in Duitsland": "Nestconflict". Als noodmaatregel zet ze haar bed bij het raam om toch maar een beetje licht te krijgen. Kort daarna wordt een borstklierkanker gediagnostiseerd.*

(Archief Antje Scherret).

- *Een 44-jarige patiënte heeft een puberende dochter die haar "het bloed onder de nagels vandaan haalt". Er zit continue ergernis, maar men gaat elkaar uit de weg. = Moeder/strijdconflict. Er groeit een borstkliertumor. Als hun relatie dan plotseling toch beter gaat, gaat de tumor in genezing. (Eigen archief)*

- *Een 65-jarige rechtshandige vrouw past dagelijks op haar kleinkind. In de zomer organiseert zij een kinderfeest in de tuin. Zij heeft ook een grote hond. Overmoedig gaan de kinderen "ruitertje" spelen op de hond. Deze laat dat echter niet gebeuren en bijt een kind. De wond is niet zo erg, maar er wordt een klacht neergelegd bij de patiënte (eigenares van de hond). De patiënte is bang dat ze haar hond niet zal kunnen houden. = Moeder-zorgconflict om haar hond. Er groeit een borstkliertumor.*

Als er een rechtszaak begint, komt ze in genezing. Op dat moment wordt er een mamma-ca gediagnostiseerd. (Eigen archief)

Weefsel Borstklieren - Kleine hersenen - Mesoderm.

Conflictactief Celvermeerdering in het borstklierweefsel. Groei van één of meerdere tumoren (=adeno-ca).

Hoe langer het conflict duurt, hoe groter de tumor wordt.

Wanneer er een biopsie gedurende de tumorgroei genomen wordt, spreekt de RG van "kwaadaardige kanker". Vindt men onder de microscoop echter geen cellen meer die qua celdeling boven het gemiddelde zitten (= opgelost conflict), dan kan de diagnose "goedaardig" luiden.

Biologische zin Met meer borstklierweefsel kan meer melk geproduceerd worden. Door het extra voedingsaanbod kan het kind of partner die in nood is, sneller weer gezond worden.

Genezingsfase Verkazend-tuberculeuze afbouw indien TBC-bacteriën voorhanden zijn. Celresten worden via lymfebanen afgevoerd. Ofschoon de tumor niet meer groeit, zwelt de borst in het begin van de genezingsfase, o.a. door verhoogde vochttoevoer. Symptomen: pijn, evt. lichte koorts, nachtzweeten. Pas in het verdere verloop van de genezingsfase wordt de tumor of de borst kleiner. Bijzonder sterke zwelling bij het Syndroom > paniekgevaar! Indien er geen schimmelbacteriën voorhanden zijn: inkapseling v.d. tumor en afsluiting v.d. stofwisseling. (RG: "goedaardig"). De tumor blijft, maar stoort verder niet.

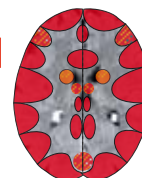
Genezingscrisis	Rilkoorts of koudegevoel, sterke pijn.
Opmerking	De tumor kan naar buiten openbreken (bv. na een punctie: dan is de opperhuid niet meer intact en daarlangs kan de etter in de genezingsfase door de druk naar buiten komen). > Bloederige- etterige-stinkende afscheiding. = Open borst-TBC. Gevaar voor emotionele vervolgc conflicten. Links- of rechtshandigheid (moeder/kind- of partnerzijde) is van toepassing.
Therapie	Conflict en sporen achterhalen en zo mogelijk reëel oplossen indien het conflict nog actief is. Affirmaties: " <i>Maak je geen zorgen, leef!</i> " " <i>Mijn zorgen helpen niemand!</i> " " <i>Ik laat alle mensen los. Het lot weet wat het beste is!</i> " " <i>Het leven is te kort om over kleinigheden te strijden!</i> " Operatie: ja of nee? Wanneer de tumor groot is, is het de vraag of de patiënte een langdurende borst-TBC kan doorstaan. Daarom is een operatie vaak zinvol wanneer men een redelijke arts vindt die enkel de tumor verwijdert en de lymfeknopen laat zitten! Let op: na een borstoperatie t.g.v. een tumor, komt vaak ook een licht borst-eigenwaardeconflict in genezing. > Groei van borst-lymfeknopen in de oksel (tot de grootte van een pingpongbal!) > Gevaar van negatieve spiraal van vervolgc conflicten, wanneer men geen kennis heeft van de 5 biologische natuurwetten. Zie hieronder ook middelen voor de borst.

VERGROEIINGEN AAN DE BORSTKLIER (scleroserende adenose, fibroadenoom)

Zelfde ZBS als hierboven.

Fase	Toestand na genezingsfase of na recidieven = littekenvorming als gevolg van een geheel adeno-carcinoom.
Therapie	Het conflict is opgelost! Zachte massage of lymfedrainage met goudsbloemzalf, zodat het weefsel weer soepel kan worden.

ZBS VAN DE MELKGANGEN



MELKGANGKANKER (intraductaal mamma-ca, lobulair carcinoma in situ = LCIS, invasief lobulair carcinoom, ductale hyperplasie, papillair adenoom, ziekte van Paget)¹

Conflict	Rechtshandige vrouw: linker borst: scheidingsconflict met betrekking tot moeder/kind of nest. Rechter borst: scheidingsconflict met betrekking tot de partner. Bij linkshandigen is het omgekeerd. Verklaring: moeder/kind of partner heeft zich van de borst gerukt. "Nest ": men wordt gescheiden van zijn "thuis": vb. uit zijn woning gezet worden of men verlaat zijn geboortestreek.
----------	---

¹ Zie Dr. Hamer, Tabellenbuch p. 120, 133

Voorbeelden	<p>→ De dochter van een moeder verhuist naar een verre stad. (De moeder lijdt een scheidingsconflict).</p> <p>→ Een vrouw merkt dat haar partner vreemd gaat.</p> <ul style="list-style-type: none"> • Een linkshandige, gelukkig gehuwde vrouw heeft een zoon die ze erg liefheeft. Bij het begin van zijn studie woont hij nog bij zijn ouders. De moeder wordt "als door de bliksem getroffen", wanneer de zoon haar meedeelt, dat hij zelfstandig wil gaan wonen. Ze had niet gedacht dat haar zoon zo snel het huis uit zou gaan. Voor haar is hij nog steeds "haar kindje". = Conflict dat haar zoon van de borst gerukt wordt. > Onopgemerkte celafbouw in de melkgangen in de actieve fase. Nadat de patiënte zich gerealiseerd heeft dat het weggaan van de zoon qua ontwikkeling normaal en goed is, merkt zij op een dag bij het douchen een knobbel in haar rechter moeder/kind-borst. Volgens de RG: "infiltrerend melkgangcarcinoom"! (Zie Claudio Trupiano, Danke Doktor Hamer, p. 298) • Een 39-jarige, rechtshandige patiënte heeft meerdere hevige discussies met haar man. Het gaat om de ex-vrouw van de man. Zij vindt dat haar man t.o.v. de ex "te vriendelijk en te meegaand" is. = Partner-scheidingsconflict (de vrouw wil gescheiden worden van de ex-vrouw van haar man) wat de rechter melkgangen betreft. > Celafbouw in de conflictactieve fase en wederopbouw (= "melkgangkanker") in de genezingsfase. (Eigen archief). • Een 41-jarige, kinderloze, rechtshandige patiënte heeft een hond, Benni, die haar na aan het hart ligt. Zij vraagt aan haar moeder die bij haar op de boerderij woont, geen rattengif te strooien, omdat Benni dat zou kunnen opeten. De moeder negeert de vraag van haar dochter en het ongeluk gebeurt: Benni eet het gif en sterft. > Het "huisdier/kind" wordt van haar borst gerukt. Zij kan er met niemand over spreken, omdat het "maar" een hond is. > Celafbouw in de actieve fase. Pas na een jaar komt de patiënte hier overheen. In de genezingsfase ontdekt zij een witachtige korst aan de linker tepel. Er ontstaat een 2x2x4 cm grote knobbel in de melkgangen. De patiënte is opgelucht als ze de samenhangen leert kennen en laat door de RG niets doen. De knobbel bouwt zich binnen een half jaar volledig af. (Eigen archief). • Een 42-jarige rechtshandige gehuwde patiënte, moeder van 2 kinderen, heeft een man die erg onder de invloed van zijn moeder staat. De schoonmoeder probeert de kinderen van de patiënte naar zich toe te trekken. Daardoor is het huwelijk van de patiënte eigenlijk al bijna stuk. Op 24 december gaat de echtgenoot met hun 2 kinderen 'eventjes' naar zijn ouders. De patiënte bereidt thuis het kerstfeest voor. Doch haar man en haar kinderen blijven bij de schoonouders om kerstavond te vieren. = Moeder/kind- scheidingsconflict. Haar kinderen worden haar "van de borst gerukt". (Eigen archief).
Weefsel	Melkgangen – Platenepitheel – Ectoderm.
Conflictactief	Afbouw van platenepitheel in de melkgangen (ulcera) > vergroting van de doorsnee. Bij langere conflictactiviteit schrompelen de melkgangen pijnlijk-trekkend ineen. De tepel kan bv. naar binnen getrokken worden. Bij lange of intense conflictactiviteit die vele melkgangen treft, kan de borst in zijn geheel verschrompelen en kleiner worden (= melkgangcirrose).
Biologische zin	Vergroting van de doorgang van de melkgangen zodat de melk niet opstuwt, maar spontaan kan afvloeien, nadat kind of partner door de scheiding de melk niet meer kan zuigen.
Genezingsfase	Heropbouw van het platenepitheel-slijmvlies (RG = "intra-ductaal Mamma-ca" of "peri-ductale mastitis"). Zwelling, jeuk, pijn. De opperhuid reageert bij dit ZBS vaak mee. > Roodheid van de borst in de genezingsfase. Vorming van secretie (bloederig of helder) in de melkgangen door verhoogde stofwisseling. Terwijl de melkgangen opgezwollen zijn, kan er zich vloeistof achter de tepel opstuwten,

vooral bij actieve nierversamelaars = Syndroom. Na volledige heling kan de borst op bepaalde plaatsen ineens geschrumpd zijn ("deuken") en kunnen er verhardingen overblijven.

Genezingscrisis	Koudegevoel, evt. rilkorts, sterke pijn.
Opmerking	Kanker van de tepel wordt in de RG als "Paget-carcinoom" beschouwd. > Behoort qua weefsel tot de melkgangen > het gaat hier ook om een scheidingsconflict. Links- of rechtshandigheid (moeder/kind- of partnerzijde) is van toepassing.
Therapie	Het conflict is opgelost. Genezing begeleiden. Indien het conflict nog actief is, conflict en sporen achterhalen. Affirmaties: " <i>Ik hou van je, ik laat je los.</i> " " <i>Ik laat je vrij!</i> " Bij stuwing: iemand (partner of kind) moet de afscheiding met de mond opzuigen, zoals een zuigeling. Operatie wanneer de tumor wegens recidieven te groot wordt. Opgelet: na een operatie komt ook vaak een licht borst-eigenwaardeconflict in genezing. > Groei van borst-lymfeknopen (tot de grootte van een pingpongbal!). > Gevaar voor een negatieve spiraal van volgcyclen wanneer men geen kennis van de 5 biologische natuurwetten heeft! Zie hieronder ook middelen voor de borst.

KLEINE VERKALKINGEN IN DE BORST (microcalcificaties)

Zelfde ZBS als hierboven.

Verkalkingen, meestal slechts een speldekop groot, worden vaak bij een mammografie gevonden en gelden als "kankerverdacht".

Voorbeeld	Zie inleiding op p. 24.
Fase	Toestand NA genezingsfase. Afgesloten of recidiverend ZBS van de melkgangen. In principe: ingedroogde door helingszwelling veroorzaakte littekenvorming in de melkgangen met "achtergebleven" ingekalkte melk.
Opmerking	Na een borstklierkanker-TBC blijven er ook vaak verkalkingen achter, maar deze worden niet als "microcalcificaties" gediagnostiseerd.
Therapie	Het conflict is opgelost. Men hoeft niets te doen.

BORSTKLIERONTSTEKING (mastitis), TEPELONTSTEKING (thelitis)

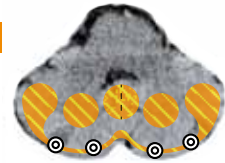Beide ZBS-en van de borst komen in aanmerking!

Meestal komt deze aandoening voor in het kraambed (mastitis puerperalis).

De ontsteking van de borstklieren, alsook een ontsteking van de tepel of een ontsteking van de melkgangen worden in de RG als mastitis beschouwd.

Voorbeeld	→ <i>de baby is gezond geboren, de zuigeling ligt aan de borst, alles gaat goed. De zorgen die de zwangere zich maakte zijn vergeten.</i> = Begin van de genezingsfase = borst(tepel)-ontsteking.
Fase	De genezingsfase van beide ZBS-en zijn mogelijk.
Opmerking	Een tepelontsteking kan ook mechanisch veroorzaakt zijn, wanneer de baby te sterk zuigt.
Therapie	Het conflict is opgelost. Genezing begeleiden. Zie hieronder: middelen voor de borst.

ZBS BORST - LEDERHUID



MELANOOM VAN DE BORST

Conflict	Zich misvormd of bezoedeld voelen aan de borst. Schending van de integriteit.
Voorbeelden	<ul style="list-style-type: none"> • Een borstkanker-patiënte voelt zich door de tumor in haar borst 'misvormd'. Er ontstaat een groot vlakgroeiend melanoom. Zeer vaak voorkomend vervolgcconflict, in de RG als "metastase" geïnterpreteerd. > Gevaar voor negatieve spiraal van vervolgcconflicten. (Eigen archief). • Nadat een vrouw van drie kinderen gestopt is met borstvoeding te geven aan de jongste, zit ze op de rand van het bed en bekijkt haar slap hangende borst. Ze denkt : "Oh God, wat ziet mijn borst er nu toch uit ?" = Misvormingsconflict, betreft de lederhuid. Precies op de plek die ze vooral lelijk vindt, ontstaat een melanoom van 5 mm. = Groei in de conflictactieve fase. (Eigen archief).
Weefsel	Lederhuid - Kleine hersenen - Mesoderm.
Conflictactief	Celdeling in de lederhuid, groei van een melanoom. = Het meest voorkomende borst-volgconflict!
Biologische zin	Versterking als bescherming voor misvorming of schending van de integriteit.
Genezingsfase	Verkazende afbouw door schimmels of schimmelbacteriën.
Therapie	Conflict en sporen achterhalen en zo mogelijk reëel oplossen indien het conflict nog actief is (zie p. 274).

VORMVERANDERINGEN VAN DE BORST*

Knobbels

- **Borstklieren:** in actieve- of genezingsfase.
- **Melkgangen:** in genezingsfase.
- **Door een actief existentieconflict** (nierverzamelbuizen) kunnen oude knobbels "opgepompt" worden, wat kan lijken op een actueel borst-ZBS.

Huid-indeukingen of ingetrokken tepel

- Melkgangen in conflictactieve fase of toestand na recidieven.

Hangborsten

- Bij vrouwen met een algeheel "zwak bindweefsel" gaan ook de borsten al vroeg hangen omdat de collagene vezels uitgedund zijn. = Bewijs voor verminderd zelfvertrouwen (licht gegeneraliseerd eigenwaardeconflict).

Middelen voor de borst

- Bachbloesems: rode kastanje, chicorei, wilg.
- Thee, thee-kompressen: goudbloem, duizendblad, venkel, kamille, smeerwortel, savooiekool bladeren fijn hakken en er opleggen.
- Hildegard von Bingen: verveine afkoken en er in een doek warm opleggen.
- Schüssler zouten: nr. 3, 11, 12.

Meestal loopt dit conflict al over meerdere generaties.

- Bij vrouwen met normaal-goed bindweefsel kunnen hangborsten een gevolg zijn van ZBS-en van de borstklieren. Wanneer de tumor in genezing gaat, ontstaat er een holte waarbij de borst op die plek slap is.
- Een vrouw kan strakke borsten hebben door een actief existentieconflict. Na oplossing worden de borsten dan slap > is een goed teken! Aanwijzingen hiervoor: wateruitscheiding, gewichtsafname, nachtzweeten.

Strakke borsten

- Actieve nierverzamelbuizen geven mooie, strakke, volle borsten. Keerzijde: meestal overgewicht, water- en vetopslag door existentieconflict. Als het conflict wordt opgelost, zijn de borsten meestal niet meer zo mooi.

- Enzympreparaat bij borstontsteking.

- Lymfedrainage, zachte massage.

- Bij open borst:

Honing aanbrengen en verband regelmatig verwisselen. Savooiekool fijnhakken en er opleggen. Een zilver-actief-kool-verband (Actisorb Silver 220) werkt zeer goed bij onaangename TBC-geur.

HUID - HAREN - NAGELS

De huid (cutis) is het orgaan dat ons zowel **verbindt** met, als **afgrenst** van onze omgeving.

Daarbij heeft de **ectodermale opperhuid (epidermis)** samen met de haren de **verbindingfunctie**.

De door de kleine hersenen gestuurde mesodermale **lederhuid (corium)** heeft de **begrenzingsfunctie**.

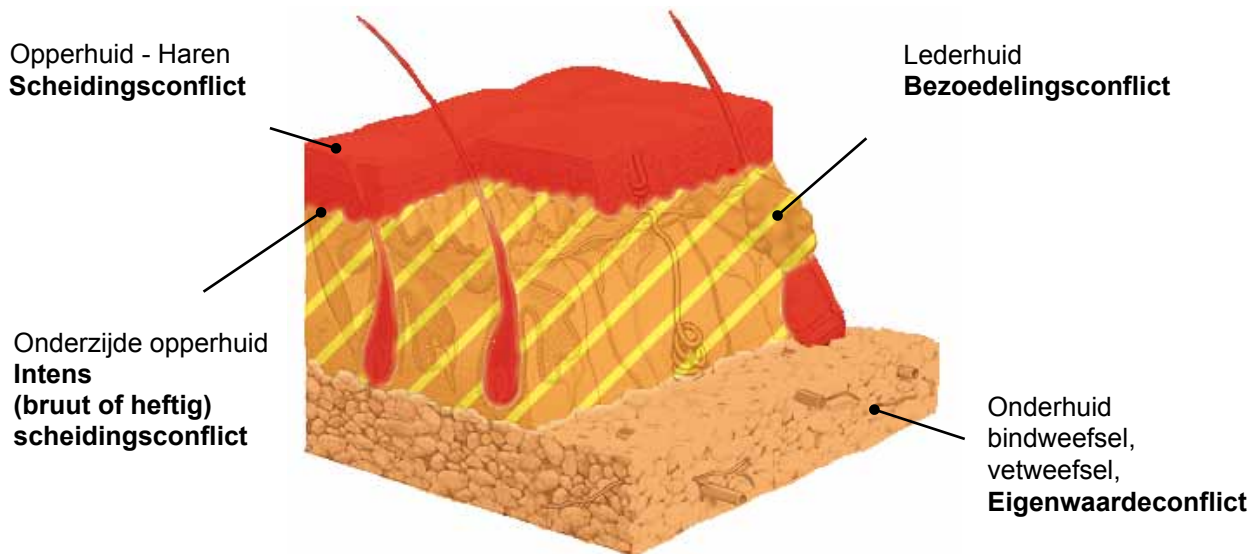
Onder de lederhuid ligt de medulla-gestuurde mesodermale

bindweefsel- en vetlaag.

Vanuit het standpunt van de 5 biologische natuurwetten is de huid een "dankbaar" gebied.

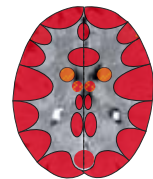
De locatie van het huidletsel heeft altijd betekenis. Niets is toevallig daar waar het is!

De kunst is te achterhalen wat er precies t.h.v. die plaats gebeurt is.



Afbeelding naar de grafiek van Dr. Hamer, Wetenschappelijke Tabel van de Nieuwe Geneeskunde, omslag p. 3, rechts onder, Uitgeverij Amici di Dirk

ZBS OPPERHUID



HUIDUITSLAG (Exantheem), ONTSTEKING VAN DE OPPERHUID (Neurodermitis), ECZEEM, RODE HUID (Erytheem), NETELROOS (Urticaria), KNOBBELTJES (Lichen ruber), BLAASJES (Pemphigus), WONDROOS (Erysipelas), AUTO-IMMUUNZIEKTE VAN DE HUID (Lupus erythematoses), PLATENEPITHEELKANKER, WITTE HUIDKANKER (Basaliom)¹

Conflict Scheidingsconflict. Huidcontact willen of niet willen hebben.
 Scheidingsconflict in de zin van "contact-willen-hebben": het huidcontact wordt verbroken, men verliest het contact met een geliefd mens of dier. In de steek gelaten worden.
 Vaak ook een gevaar niet opmerken, iets niet kunnen voelen.
 Getroffen zijn de binnenzijden van het lichaam (yin-meridianen): buik, borst, arm- en been-binnenzijden. Met de binnenzijden van de armen en benen omarmen we. Met buik en borst

¹ Vgl. Dr. Hamer, Tabellenbuch p. 118, 131

maken we huidcontact wanneer we iemand graag mogen.

Scheidingsconflict in de zin van: "geen-contact-willen-hebben": iemand komt dichterbij dan gewenst is. Getroffen zijn de buitenzijden van het lichaam (yang-meridianen): rug, zitvlak, armen en been- buitenzijden, ellebogen, polsgewricht-, kniegewricht-, enkelgewricht- buitenzijden.

Met ellebogen, vuist, scheenbeen, knie, verdrijven we ongewenste personen of dingen.

Bij scheidingsconflicten van het hoofd of het gezicht gaat het om het gemiste strelen van moeder of vader (typische ouder-kind-contact).

Voorbeelden

• *De nu 53-jarige patiënte verliest op haar 19e de "partner van haar leven". Hij is musicus en neemt een betrekking aan in het buitenland. Uit verantwoordelijkheidsgevoel voor haar 3 zussen blijft ze thuis, omdat haar moeder met 3 kinderen en een zware ziekte overbelast is. = Scheidingsconflict > opperhuid: celafname in de actieve fase. Pas na vele jaren komt ze in genezing. Er ontstaat een neurodermitis over haar hele lichaam (herstel van de opperhuid). > Scheidingsconflict, betreffende de binnenzijden, omdat zij haar geliefde vriend moest laten gaan + scheidingsconflict, betreffende de buitenzijden, omdat zij haar 3 zusters eigenlijk weg wil hebben, om haar vriend te kunnen volgen.*

(Eigen archief).

• *Een kind lijdt een scheidingsconflict, omdat zijn alleenstaande moeder opnieuw een partner heeft en de jongen niet meer bij zijn moeder mag slapen zoals hij gewend was.*

(Eigen archief).

• *In het bedrijf van de patiënt is het de gewoonte dat de collega's elkaar begroeten met een handdruk. Hij heeft echter een afkeer van een nieuwe collega, omdat die het niet zo nauw neemt met de hygiëne. Hij moet zichzelf telkens weer overwinnen, om hem een hand te geven. = Scheidingsconflict in de zin van geen-contact-willen-hebben. Als hij dan een andere werkplek krijgt en deze collega geen hand meer hoeft te geven, komt hij in genezing (= huiduitslag). Het is de buitenzijde van de rechterhand die getroffen is. (Zie www.germanische-heilkunde.at)*

• *Een moeder van een 4-jarig meisje gaat na een half jaar verlof weer werken. Weliswaar maar voor 20 u per week, maar het kind moet dan 2,5 dag naar de grootouders. Het kind mist haar moeder. = Scheidingsconflict. Sindsdien lijdt het kind aan neurodermitis. Twee jaar geleden bracht de hele familie de vakantie door in Kroatië. De eerste paar dagen verergert de neurodermitis als nooit tevoren. = Genezingsfase. Tegen het einde van de vakantie wordt de huid helemaal schoon. = Afgesloten genezingsfase. Wanneer de moeder echter opnieuw gaat werken, herhaalt zich de geschiedenis.*

(Eigen archief)

• *Een 16-jarige rechtshandige intelligente leerlinge kreeg drie weken geleden aan de linker hiel, en kort daarna aan de rechter hiel, huiduitslag. Op de vraag of ze mogelijk een scheidingsconflict met de moeder of met beide huiskatten, of met iemand anders heeft ervaren, antwoordt ze negatief. Op de vraag of er iets gebeurd is m.b.t. haar schoenen of voeten, dat 3 weken geleden opgelost werd, komt het volgende incident weer in haar op: het meisje gaat, zoals dat op deze leeftijd normaal is, graag uit. Drie weken geleden trekt zij voor het eerst weer haar schoenen met hoge hakken aan wanneer ze 's avonds uitgaat. Het is een geweldige avond, ze voelt zich helemaal in haar element, mede door haar "hoge-hakken", meent zij. = Scheidingsconflict in genezing. Therapie-advies: de schoenen niet meer zo belangrijk vinden. Indien dit geen oplossing biedt, de schoenen met hoge hakken zo vaak laten aantrekken als ze zin heeft. (Eigen archief).*

• *Een 39-jarige, kinderloze, rechtshandige vrouw werd in haar kindertijd door haar moeder geslagen. De relatie met haar moeder is tot op vandaag zeer slecht. Op haar 25ste verbreekt ze uit zelfbehoud het contact met haar moeder. Drie jaar geleden zoekt haar moeder weer toenadering en het komt tot een ontmoeting. De patiënte overweegt een verzoening, maar bespeurt bij zichzelf een*

*innerlijke afwijzing naar de moeder toe. = Scheidingsconflict: geen contact willen hebben.
Een voorval: zij zit op een bank in het park wanneer haar moeder toevallig langs komt. De patiënte verstopt haar gezicht achter haar handen om toch maar niet door haar moeder aangesproken te worden. In hangende genezing ontstaan in de loop van de jaren platenepitheel-carcinomen (RG: "oppervlakkig verspreide melanomen") aan de buitenzijden van haar onder- en bovenbeen en haar bovenarm. De RG stelt voor om "ver in het gezonde weefsel" te opereren. De patiënte voelt zich opgelucht als zij de 5 biologische natuurwetten leert kennen en leert dat deze "melanomen" in principe "wratten" zijn, zonder kwaadaardigheid, en dat ze onnodig geopereerd zou worden. Zij besluit het contact met de moeder opnieuw stop te zetten om het hangende conflict op die manier te beëindigen. (Eigen archief).*

Weefsel	Opperhuid – Platenepitheel – Ectoderm.
Conflictactief	Celafbouw (ulcera) van het ectodermale opperhuid-platenepitheel, meestal ongemerkt. De huid voelt op de getroffen plaats evt. wat koud, ruw, bleek of slecht doorbloed aan. De gevoeligheid is min of meer verminderd. Storing van het korte termijngeheugen bij 2 actieve scheidingsconflicten (gelijktijdig links en rechts = constellatie). Lang durende, sterke scheidingsconflicten kunnen daarom tot het ziektebeeld van dementie leiden. Ook de "sensorische verlamming" bij MS (multiple sclerose), is niets anders dan de actieve fase van een scheidingsconflict.
Biologische zin	Door het verdoofde gevoel ("verminderde sensitiviteit") wordt het ontbrekende of het ongewenste huid-contact tijdelijk vergeten.
Genezingsfase	Herstel van de opperhuid. Verhoging van de stofwisseling, ontsteking, roodheid, zwelling, Jeuk, evt. brandende pijn. Nu lijkt het alsof de huid ziek is! In werkelijkheid wordt ze echter hersteld. – "Ziek" was ze in de conflictactieve fase!
Genezingscrisis	Koudegevoel, evt. rilkoofts, pijn, "black-outs" (= absences).
Opmerking	Handigheid en moeder/kind- of partnerzijde is van toepassing. Versterking van de klachten door het Syndroom. Niet alleen mensen of dieren kunnen scheidingsconflicten veroorzaken, maar ook bv. te nauwe, drukkende of niet-passende schoenen, akelige kleren (bij kinderen), ijzige kou, zaken die irriteren, enz. <u>Basaliom</u> : hangende genezing: het is de onderste opperlaag waar het hier om gaat. <u>Wondroos of erysipelas</u> : hangende genezing met Syndroom > sterke zwelling en roodheid. <u>Lupus erythematoses</u> : volgens de RG een collageenziekte. Vanuit de GG: eigenwaardeconflict. In de praktijk vaak opperhuid-ZBS met syndroom. > Scheidingsconflict. Elke patiënt individueel beluisteren aan de hand van zijn symptomen en conflictgeschiedenis!
Therapie	Het conflict is opgelost: genezing begeleiden. In geval van recidieven: conflict en sporen achterhalen en oplossen. <i>Affirmaties: "Ik aanvaard de scheiding en kijk naar de toekomst".</i> "Vriendschapsband" bij een scheidingsconflict van een kind van moeder of vader. Tesaamen vlechten beiden met touw een band. De moeder voor het kind en het kind voor de moeder. In een feestelijke ceremonie wordt deze wederzijds om de pols gebonden. De band is het symbool voor de verbinding en door deze telkens te zien, weet men dat men met elkaar verbonden is. Zich veel laten aanraken en laten strelen. Bv. zich laten masseren. Zie ook hieronder: middelen voor de huid.

ALLERGISCHE CONTACTECZEEM, ZONNEALLERGIE

Zelfde ZBS als hierboven.

Voorbeeld	<ul style="list-style-type: none">• Een meisje is voor bakker aan het leren. Wanneer ze aan een machine staat, nadert de leraar haar van achteren en grijpt haar onder de rok. Sedertdien lijdt de patiënte aan een meelallergie. (Uit het forum van: www.neue-mediz.in)• In de zomervakantie valt een 5-jarig meisje in slaap onder een zonnescherm aan het strand. Wanneer ze ontwaakt, raakt ze in paniek omdat haar moeder weg is. = Gegeneraliseerd scheidings-conflict. Sporen: zon, strand en zee. Al meer dan 40 jaar lijdt de patiënte aan een zonneallergie, maar alleen in de zomer aan het strand. (Zie Claudio Trupiano, Danke Dr. Hamer, p. 371)
Fase	Genezingsfase - door sporen: recidiverend conflict.
Opmerking	Allergieën zijn geen "systeemziektes", maar wel "waarschuwingssignalen" van de natuur. Allergieën functioneren altijd op basis van sporen. Om deze sporen terug te vinden is "detective-vaardigheid" noodzakelijk.
Therapie	Conflict en sporen achterhalen en zo mogelijk reëel oplossen zodat aan het ZBS een einde komt! Indien dit niet lukt: "allergenen" vermijden. Zie ook hieronder middelen voor de huid.

SCHUBVLECHT (Psoriasis)²

Zelfde ZBS als hierboven. (Zie p. 269 - 271)

Voorbeelden	<ul style="list-style-type: none">• Psoriasis van kinds af aan (bericht van een jonge vrouw op een forum): <i>Ik kwam te vroeg ter wereld: met 7 maanden. Ik was ook te klein en te licht. Toch ben ik hier dapper doorgekomen en heb daarvan geen merkbare schade opgelopen. Deze geboorte was voor mij te vroeg en ik heb te lang geborgenheid en beschutting moeten missen. Niemand was in deze uren bij mij.</i> <i>Na ongeveer ½ jaar bracht mijn moeder mij naar het kindertehuis. Ik had intussen een gebroken arm, omdat mijn oudere zusje mij van de bank had geduwd. Voordien wilde ze mij met een kussen laten stikken. Ik ben niet lang in het kindertehuis geweest. Kort daarna werd ik geadopteerd. Mijn vader was een zeer liefdevol mens, mijn moeder was eerder rationeel. Na 5 jaar scheidde mijn adoptieouders. Ik moest bij mijn moeder blijven. Alles draaide om haar. Niemand gaf mij aandacht. Mijn grootouders waren er enkel voor mijn moeder. Een alleenstaande vrouw met een kind – nee, dat kon toch niet. Dat mijn hart bloedde, interesseerde niemand. Opnieuw voelde ik mij heel alleen. Kort daarop leerde mijn moeder een andere man kennen. Zij waren een jaar samen en wilden trouwen. Hij verliet haar één dag voor de plechtigheid. Ik had hem reeds als "papa" aangesproken (waar ik al veel voor moest overwinnen!).</i> <i>Daarna kwam de derde man die ik vandaag de dag als mijn vader beschouw. Hij was het langst als mijn vader in mijn leven. Dit huwelijk eindigde echter ook in een scheiding. Ik was toen al het huis uit en had mijn eigen leven. Het vreet echter nog aan mij. Drie maanden geleden heb ik mijn baby in de 10e week verloren.</i> <i>Dit is een "pakkend" bericht: > scheidingsconflicten reeds in de baarmoeder: enkele in activiteit, enkele in genezing.</i> (www.faktor-l.de/viewtopic.php?f=18&t=2251)
-------------	--

- Een 64-jarige, rechtshandige, gescheiden patiënt heeft een volwassen dochter met wie hij een zeer goede relatie heeft. Op een dag leert deze dochter een man kennen, die de patiënt helemaal

² Zie Dr. Hamer, Tabellenbuch p. 118, 131

niet mag. Daardoor distantieert de dochter zich van haar vader. = Scheidingsconflict: de vriend van de dochter weg willen hebben. > Sterke psoriasis aan beide onderbenen – buitenzijden: recidiverend conflict. (Eigen archief)

Fase	Twee scheidingsconflicten overlappen elkaar in hetzelfde huidgebied. Een is in genezing (= rode huid) en het andere is in conflictactiviteit (= schubvorming).
Opmerking	Links- of rechtshandigheid (moeder/kind of partnerzijde) is van toepassing. De lelijke plekken kunnen "bezoedelings- of misvormingsconflicten tot gevolg hebben." > Weg met de spiegel !!
Therapie	Conflicten en sporen achterhalen en zo mogelijk reëel oplossen! Zie hieronder: middelen voor de huid.

MAZELN, RUBELLA, WINDPOKKEN (Varicella)

Zelfde ZBS als hierboven. (Zie p. 269 - 271)

Conflict	Algeheel scheidingsconflict – Huidcontact willen hebben of niet willen hebben.
Voorbeelden	<p><i>De leerlingen van een school houden van hun lerares. Plotseling gaat deze midden in het jaar op zwangerschapsverlof. = Collectief scheidingsconflict. Als de studenten de nieuwe leerkracht in hun hart sluiten, komen ze gemeenschappelijk in genezing. > Mazelen in de genezingsfase.</i></p> <p><i>→ Enkele kinderen moeten voor hun gevoel te vroeg naar de kleuterschool. Zij waren liever nog wat langer bij hun mama gebleven. Als ze nieuwe vriendjes maken en de kleuterjuf als surrogaat-mama aanvaarden, krijgen ze gezamenlijk waterpokken of mazelen. = Genezingsfase van het scheidingsconflict.</i></p> <p><i>• Drie kinderen van een echtpaar (met telkens 2 jaar leeftijdsverschil), lijden onder de afwezigheid van het huidcontact van mama en papa, omdat ze naar school moeten. In de vakantieperiode genieten ze ervan dat ze thuis mogen blijven en uitgebreid kunnen knuffelen en spelen. Gelijktijdig krijgen alle 3 waterpokken = Genezingsfase. (Eigen archief)</i></p>
Fase	Genezingsfase: herstel van de opperhuid in de vorm van kleine, rode vlekken (zgn. "mazelenexanthem"). Bij waterpokken met vorming van blaasjes.
Opmerking	<p>Waarom worden meerdere kinderen van eenzelfde familie of klas gelijktijdig ziek?</p> <p>Groepsleden ervaren bepaalde situaties gemeenschappelijk. > Er bouwen zich energetische groeps- en gedachtenvelden op (Rupert Sheldrake – "Morfogenetische Velden"). Hoe homogener de groep is, des te gelijker de ervaringen van de groepsleden zijn. En gelijke ervaringen leiden tot gelijke conflicten.</p> <p>Tegenwoordig komen, in tegenstelling tot vroeger, geen grote massa-epidemieën meer voor, omdat familie- en groepsverbanden minder hecht zijn. (Er is veel meer "individualisering".)</p> <p>Meestal komen ook meerdere organen met gelijke conflict oorzaak gelijktijdig in genezing. > Keel-, neus-, bindweefsel-, spierweefsel-, of lymfeklierontstekingen.</p> <p>De "groeisprong" of de "ontwikkelingssprong" bij kinderziekten komt niet, zoals vaak verondersteld wordt, door de "ziekte", maar gebeurde daarvoor. De "groeisprong" = conflictoplossing = het startschot voor de genezingsfase. Ook volwassenen maken een "groeisprong" door, voordat ze ziek werden. Anders zouden ze niet ziek worden!</p> <p>Opgelet: deze "groeisprong" niet verwarren met wat Dr. Hamer ontdekte bij de territoriumconflicten als "rijpingsstop". Scheidingsconflicten vallen niet onder de territoriumconflicten en veroorzaken geen rijpingsstop.</p>
Therapie	Het conflict is opgelost. Genezing begeleiden. Zie hieronder: middelen voor de huid.

WRATTEN, VOETZOOLOWRATTEN, GENITALE WRATTEN, VERRUCAE

Zelfde ZBS als hierboven. (Zie p. 269 - 271)

- Voorbeelden
- *Een meisje houdt zielsveel van haar rijpaard "Neptunus". Op een dag komen moeder en dochter in een lege paardenstal. Neptunus is dood. = Partner-scheidingsconflict (niet meer op het paard kunnen zitten.) Er vormen zich meerdere wratten (knobbeltjes) op het rechter zitvlak van het meisje. Het paard werd als partner ervaren. Voortdurend komen er nieuwe wratten, omdat moeder en dochter de manege blijven bezoeken. (= Recidieven). Wanneer zij de 5 biologische natuurwetten leren kennen, zoeken zij een andere manege, waar het meisje meteen een nieuw paard in haar hart sluit. > De wratten verdwijnen. (Zie www.germanische-heilkunde.at)*
 - *Een 21-jarige volgt met tegenzin een opleiding tot postbode. Er ontstaan wratten aan de binnenzijde van zijn vingers, precies waar hij contact heeft met de brieven. Ze verdwijnen wanneer hij met dit werk stopt. (Zie www.gnm-forum.eu)*

Fase **Hangende genezing:** – plaatselijk overmatig weefselherstel van de opperhuid.

Therapie Conflict en sporen achterhalen en oplossen, zodat het ZBS stopt.
Ritueel: op een vollemaans avond de wratten inwrijven met een gehalveerde ui, dan de ui achter zich gooien, niet omdraaien en zich van de wratten "afschieden". Daarna niet meer aan het conflict of de wratten denken.
Met citroensap, azijn of met een vers gesneden ui de wratten deppen.
Hildegard von Bingen: stinkende gouwe-zalf.
Een chirurgische verwijdering is zelden effectief: meestal komen de wratten terug en bovendien blijven er littekens over. Meestal verdwijnen de wratten vanzelf!

OUDERDOMSWRATTEN (seborroïsche keratose)

Zelfde ZBS als hierboven. (Zie p. 269 - 271)

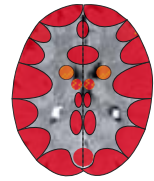
Fase **Hangende genezing** – plaatselijk overmatig weefselherstel van het platenepitheel.

Opmerking In de natuurgeneeskunde neemt men aan dat deze ouderdomswratten een gevolg zijn van een verminderde uitscheidingscapaciteit, waardoor het lichaam "slakken" vormt in de vorm van bruine wratten op de huid. Volgens de auteur is dit ten dele waar, maar waarschijnlijk in verbinding met het hier bovengenoemde conflict.

VERSPRINGENDE ROODHEID (erythema migrans, borreliose, z.v. Lyme)

Borreliose wordt vanuit de RG verklaard door een tekenbeet. Eén ding is zeker, de meeste symptomen worden onterecht aan een tekenbeet toegeschreven. Indien men daadwerkelijk een tekenbeet of insectensteek heeft, kan de ringvormige roodheid (= ontsteking) het gevolg zijn van de eiwitten in het speeksel van het insect. (= lokale vergiftiging). Maar hoe verklaart men dan de gewrichtspijn?
Ik heb hier helaas te weinig ervaring mee, maar mijn hypothese is dat deze spirocheten hoog-potente "biocatalysatoren" zijn, die "sluimerende" genezingsfasen in de huid, bot en gewrichten op gang brengen of "triggeren". Ik denk hierbij aan een patiënte met een typische ringvormige roodkleuring van de huid aan de schouder na een tekenbeet.

Drie weken later begonnen, zoals beschreven wordt in de RG, massieve botpijn, precies uitgaand van deze plek. De botpijn breidde zich stapsgewijs uit over het hele lichaam. Deze patiënte had helemaal geen angst voor insecten of infecties. (Dit was dus geen conflict voor haar). Interessant was dat zij in de tijd voor de beet een grote "sprong" in haar eigenwaarde had gemaakt.
Zij had voor het eerst tegen haar vader kunnen zeggen wat zij werkelijk voelde. Deze patiënte genas van de borreliose met natuurgeneesmiddelen, zonder antibiotica. Wel nam zij 2 weken lang pijnstillers (anti-reumatica). Vragen die nog niet beantwoord zijn: waarom is er geen direct "borreliose-bewijs"?
Rekening houden met vaccinatie-schade. (Is er voorheen gevaccineerd?)



ZBS ONDERZIJDE OPPERHUID

WITVLEKZIEKTE, PIGMENTSTOORNISSEN (Vitiligo)¹

Conflict	Intens of bruto scheidingsconflict. Zeer pijnlijke, moeilijke, overweldigende of als onrechtvaardig ervaren scheiding.
Voorbeelden	<ul style="list-style-type: none"> • <i>Een vrouw heeft over haar hele lichaam witte vlekken. Zij vermijdt de zon zodat op die manier de vlekken nauwelijks zichtbaar zijn. Ze heeft te weinig melanine.</i> <i>Conflictgeschiedenis: de patiënte is gehuwd met een aan alcohol-verslaafde man. Ondanks talloze pogingen om los te komen van zijn verslaving, lukt het de man niet. Na lang afwachten beslist de patiënte om te scheiden van haar man. Zij is overweldigd door een gevoel van onmacht en onrechtvaardigheid omdat zij deze stap moet zetten, ook in het belang van haar kinderen.</i> (Zie Claudio Trupiano, Danke Dr. Hamer, p. 283) • <i>Een getrouwde vrouw komt vanwege drie witte vlekken aan beide arm- en been- binnenzijden bij een therapeut. Als deze naar een scheiding van haar echtgenoot vraagt, ontkent ze resoluut. Wanneer de therapeut echter niet loslaat en blijft navragen of ze toch een "onrechtvaardige" scheiding heeft ervaren, vertelt de patiënte het volgende: een jaar geleden werd ze verliefd op een man uit een andere stad. De relatie is gestopt omdat de man niet de moeite deed om haar te bezoeken, zij moest altijd naar hem toe komen. = Intens onrechtvaardig ervaren scheidingsconflict. Omdat ze beiden ondanks deze scheiding nog steeds sms-en, blijft het scheidingsconflict voortdurend actief.</i> (Claudio Trupiano, Danke Doktor Hamer, p. 282).
Weefsel	Opperhuid, onderste laag (melanoforenlaag) - Ectoderm.
Conflictactief	Weefselafbouw (ulcera) in de onderste laag van de opperhuid. Deze laag bevat het bruine kleurpigment melanine. > Witte vlekken omdat de melanine verdwijnt.
Biologische zin	Verhoging van de sensitiviteit door verwijdering van de onderste opperhuidlaag > diegene die gemist wordt, kan bij deze brute scheiding beter aangevoeld worden.
Genezingsfase	Herstel van de melanoforenlaag > afname van de witte vlekken (meestal aan de randen).
Opmerking	Links- of rechtshandigheid en zijde (moeder/kind- of partnerzijde) is van toepassing.
Therapie	Conflict en sporen achterhalen en zo mogelijk reëel oplossen indien het conflict nog actief is. Zie hieronder middelen voor de huid.

ROODVONK (scarlatina)

De ziekte "roodvonk" omvat meerdere symptomen, dus meerdere ZBS-en die afzonderlijk bekeken moeten worden.

Hoofdsymptoom = framboostong (zie p. 166).

Rode uitslag = zelfde ZBS als hierboven.

Voorbeelden	<ul style="list-style-type: none"> • <i>De oudere broer van een 4-jarig jongetje viert zijn verjaardag. De familie gaat naar een speelgoedwinkel en de oudste jongen mag daar iets kiezen. Hij kiest een skelter. De kleinste jongen ziet de skelter, rent er op af en zou daarop willen rijden. Moeder houdt hem tegen en zegt : "Dat is voor de verjaardag van je broer". De kleinste begint te huilen. = Intens scheidingsconflict van moeder/broer. Er volgt een rode uitslag in de genezingsfase. = Herstel van de opperhuid.</i> (Zie www.germanische-heilkunde.at/index.php/erfahrungsberichte)
Fase	Genezingsfase – herstel van de onderste opperhuidlaag = rode-uitslag.
Therapie	Het conflict is opgelost. Genezing begeleiden. Zie ook hieronder middelen voor de huid.

¹ Zie Dr. Hamer, Tabellenbuch p. 120, 132

ZBS LEDERHUID



HUIDKANKER (Melanoom, amelanotisch melanoom, nodulair maligne melanoom)¹

Conflict	Zich verminkt, lelijk, bezoedeld of aangevallen voelen. Schending van de integriteit. <u>Verklaring:</u> reële kwetsing (slag, stoot, oorvijg) of bezoedeling (stoelgang, urine, braaksel...) of aanval door woorden. Vaak voorkomend bij discussies, scheldpartijen of medische diagnoses.
Voorbeelden	<ul style="list-style-type: none"> • <i>Een vrouw wordt wegens botkanker aan de bovenarm geopereerd. De bestraling laat een bruin verbrandingslitteken na. = Conflict zich misvormd te voelen. Ze kan dit litteken niet vergeten en ze zit er steeds weer aan te pulken en houdt zo het conflict actief. Er groeit een melanoom. = Groei in de conflictactieve fase.</i> • <i>Een succesvol rechtshandig zakenman wordt voorzitter van een grote voetbalclub. Toeval wil dat de club na zijn aanstelling de ene nederlaag na de andere lijdt. De pers geeft de voorzitter hiervan de schuld. In de kranten komt een spervuur van kritiek. De man voelt dit als een aanval tegen het hart en de buikzone. = Schending van de integriteit. Aan de rechter bovenbuikwand (= partnerzijde) groeit een groot melanoom in de actieve fase. Wanneer de club eindelijk weer wedstrijden gaat winnen, gaat het melanoom bloedend in genezing. In de RG wordt het als "goedaardig" gediagnostiseerd.</i> • <i>Een man heeft telkens weer ruzie met zijn vrouw. Deze heeft de gewoonte om hem te beschuldigen met de woorden "jij vriendje, ..." en dan steekt ze met haar vingernagel pijnlijk tegen de borst van de man. De man voelt zich hierdoor altijd weer aangevallen. = Aanvalsconflict met celtoename (melanoom) op die plaats. (Zie www.germanische-heilkunde.at/index.php/erfahrungsberichte)</i>
Weefsel	Lederhuid – Kleine hersenen – Mesoderm.
Conflictactief	Locale celtoename in de lederhuid. Groei van een melanoom.
Biologische zin	Versterking van de lederhuid om zich beter te kunnen beschermen tegen aanvallen, letsels, misvormingen, bezoedelingen of schendingen van de integriteit.
Genezingsfase	Tuberculeuze afbouw door schimmels, schimmelbacteriën of bacteriën. Wanneer het melanoom openbreekt, spreekt men van "open huidtuberculose". Deze ziet men tegenwoordig nog zelden, omdat melanomen voordat ze in genezing gaan al "ver in het gezonde weefsel" onnodig weggesneden worden.
Opmerking	Links- of rechtshandigheid en zijde (moeder/kind- of partnerzijde) is van toepassing.
Therapie	Conflict en sporen achterhalen indien nog actief. Affirmaties: "Ik ben sterk en goed beschermd!" "Ik laat alleen goede dingen op mij afkomen." Operatie indien het melanoom mechanisch of optisch storend is. Enkel het melanoom laten verwijderen!! Bestrijken met honing. Zie ook middelen voor de huid (p. 284).

GORDELROOS (herpes zoster)

Zelfde ZBS als hierboven.

Voorbeelden	<ul style="list-style-type: none"> • <i>Een moeder ontdekt dat haar dochter lesbisch is. Zij voelt zich door de omarming van haar dochter bezoedeld. > Toename van de lederhuid in de conflictactieve fase. In de genezingsfase ontstaat er gordelroos. (Zie Dr. Hamer, Tabellenbuch p. 49)</i> • <i>Een 12-jarig rechtshandig meisje heeft een zeer dominante vader. Op een avond betast hij</i>
-------------	--

¹ Vgl. Dr. Hamer, Tabellenbuch p. 44, 49

zijn dochter aan de borst. Het meisje voelt dat dit geen "normale" aanraking is. = Schending van de integriteit. Veertig jaar later komt ze op een spoor, wanneer ze zich door de harde woorden en kritiek van haar vader opnieuw aangevallen voelt. > Er vormt zich gordelroos aan de linker borst. (Eigen archief).

Conflictactief	Groei van kleine lederhuid-tumoren langs een zenuwbaan.
Biologische zin	Versterking van de lederhuid om beter te kunnen beschermen.
Genezingsfase	Pijnlijk, tuberculeus-verkazende tumorafbouw. Bij open gordelroos vormen zich pijnlijk brandende blaasjes die verder in de genezingsfase verdrogen en korstjes vormen.
Opmerking	Komt vaak gecombineerd voor met een ZBS van de opperhuid (scheidingsconflict in genezing) Verergering door Syndroom. Handigheid is van toepassing.
Therapie	Het conflict is opgelost. Genezing begeleiden. Witte koolbladeren fijnhakken en er opleggen. Zie ook middelen voor de huid.

TALG- EN ZWEETKLIERONTSTEKING (Acné)

Zelfde ZBS als hierboven. (Zie p. 276)

Acné is DE huidaandoening van pubers. Kinderen zijn er nog niet mee bezig hoe ze eruit zien, maar in de puberteit wordt dit belangrijk: "Hoe kom ik over bij de anderen?" "Ben ik aantrekkelijk?" Daarom zijn jongeren ontvankelijk voor dit soort conflicten (aanvals- of bezoedelingsconflicten, zich niet mooi of misvormd voelen). De acné-tijd is normaal gesproken voorbij wanneer jongeren voor zichzelf gaan erkennen dat het belangrijker is wie ze zijn dan hoe ze eruit zien, of wanneer ze merken, dat ze ondanks hun acné, toch geliefd zijn.

Voorbeelden	<p>→ <i>Een jongen wordt gepest, omdat hij afstaande oren heeft.</i></p> <ul style="list-style-type: none"> • <i>Een meisje uit het voormalige Joegoslavië wordt in Oostenrijk op school geplaatst, zonder dat dat zij een woord Duits kan. Zij lijdt eronder dat haar medestudenten achter haar rug stom zitten te kletsen en te roddelen en dat ze een "vreemde" is en geen Duits spreekt. = Bezoedelingsconflict dat van achter komt. > Celtoename van de lederhuid in de actieve fase. Telkens wordt het conflict getriggerd (recidieven). In de tussentijdse genezingsfasen ontstaat acné op de rug. Gelijktijdig lijdt zij daarbij een moreel-intellectueel eigenwaardeconflict, betreffend de halswervelkolom. (Eigen archief).</i> • <i>Een 15-jarig mooi meisje voelt zich buitengesloten door haar dansgroep bij een wedstrijd. Ze voelt zich bijzonder 'in de steek gelaten' wanneer een oudere jongen, waar ze veel voor voelt, kiest voor een ander meisje. = Zich niet mooi genoeg voelen met betrekking tot haar gezicht en hoe ze eruit ziet. Wanneer ze over deze teleurstelling heenkomt (= genezingsfase), ontstaat acné in haar gelaat en begint een 2 jaar lange vicieuze cirkel. (Telkens wanneer ze in de spiegel kijkt, voelt ze zich opnieuw onaantrekkelijk = recidief van het conflict). (Eigen archief)</i>
Weefsel	Zweetkliertjes – Lederhuid – Kleine hersenen – Mesoderm.
Fase	Genezingsfase. Meestal recidiverend conflict. Tuberculeus-verkazende afbouw = acné. Door de acné-knobbels voelt men zich dan echt 'bezoedeld'. > Ontstaan van vicieuze cirkels.
Therapie	Conflict en sporen terugvinden en zo mogelijk oplossen zodat er een eind kan komen aan het conflict. Affirmaties: "Het is niet belangrijk hoe anderen over mij denken." "Ik vind mijn uiterlijk OK." "Ik ben in orde zoals ik ben." Zonnebaden, basische voeding. Goede reiniging en verzorging van de huid.

VOETSCHIMMEL, NAGELSCHIMMEL (tinea, onychomycose, dermatomycose)

Zelfde ZBS als hierboven. (Zie p. 276)

- Voorbeelden
- *Iemand krijgt een blauwe teennagel door te kleine schoenen. = Reële misvorming > het lichaam versterkt het nagelbed of de nagel om soortgelijke druk in de toekomst te kunnen opvangen. In de genezingsfase ontstaat nagelschimmel = afbouw van het nagelbed. (Eigen archief)*
 - *Een jongen, die erg op zijn hygiëne is gesteld, moet noodgedwongen tijdens een treinreis 3 dagen lang dezelfde sokken dragen. Hij heeft zelf een afkeer van de stank van zijn zweetvoeten en dat is voor hem pijnlijk. = Bezoedelingsconflict. > Weefseltoename van de lederhuid in de conflictactieve fase. Thuis krijgt hij voetschimmel tussen de tenen. = Genezingsfase met afbouw van de lederhuid. Als hij zijn sokken langer dan 1 dag draagt, komt hij weer op een spoor. Wanneer hij elke dag van sokken wisselt, is er geen probleem. (Eigen archief)*
- *Een kind wordt door de ouders verteld dat haren in de douche afschuwelijk zijn en dat men daar niet op mag trappen. Het kind trapt toch op een pluk haren = bezoedelingsconflict. (Eigen archief)*
- Conflictactief Versterking en verdikking van het nagelbed of van de lederhuid van de voet.
- Biologische zin Versterking, zodat toekomstige aanvallen of bezoedelingen beter voorkomen kunnen worden.
- Genezingsfase** Stinkend-verkazende afbouw door schimmels of schimmelbacteriën. Daardoor voelt men zich dan meestal pas echt "bezoedeld". = Vaak levenslange vicieuze cirkel.
- Therapie
- Conflict en sporen achterhalen en oplossen zodat het ZBS voltooid kan worden.
- Goede voethygiëne en voetzorg, zodat men zijn voeten weer mooi kan vinden.
- Aan de voetschimmel zelf geen aandacht meer schenken om zo de vicieuze cirkel te doorbreken.
- Baden of aanstippen met levermos-extract.
- Bachbloesems: crab apple (= wilde appel).

ETTERIGE ONTSTEKING VAN HET NAGELBED (Panaritium)

Zelfde ZBS als hierboven. (Zie p. 276)

- Voorbeeld
- *De moeder van een 42-jarige rechtshandige vrouw bemoeit zich telkens met de opvoeding van haar kleinzoon. Zij doet dit op een zeer opdringerige manier. Op een dag breekt er een hevige ruzie uit, omdat de moeder weer eens de grenzen overschreden heeft. De patiënte voelt zich door de moeder "op de tenen getrapt" = aanvalsconflict met celtoename t.h.v. het nagelbed in de conflictactieve fase. In de genezingsfase krijgt ze een etterende nagelbedontsteking aan de linker moeder/kind-zijde. = Tuberculeus-verkazende afbouw van het verdikte nagelbed. (Eigen archief)*
- Fase **Genezingsfase:** etterig-verkazende afbouw van het nagelbed door schimmels of schimmelbacteriën.
- Therapie
- Het conflict is opgelost! Genezing begeleiden.
- Open schoenen dragen. Tenen koel houden.
- Kwarkcompressen.
- Witte koolbladeren fijnhakken en de getroffen teen daarmee inwikkelen. Daarover een kous aantrekken.

LEPRA, BUILENPEST

Zelfde ZBS als hierboven. (Zie p. 276)

"Ziekte" van arme mensen in de middeleeuwen of in ontwikkelingslanden. > Miserabele hygiënische toestanden (urine, drek, stank, ...), ontsierende wonden, brutale-ruwe omgangsvormen = "ideale" omstandigheden voor aanvals- of bezoedelingsconflicten.

Lepra = Tuberculeus verkazende afbouw van de lederhuid door de "mycobacterium leprae" = **genezingsfase**.

Pest Het directe contact of de aanblik van de stinkende builenpest-zieke volstaat om zichzelf bezoedeld of ontsierd te voelen. Het geloof in "besmetting" of de angst daarvoor zorgden ervoor dat steeds meer mensen zich "bezoedeld" voelden. > Vicieuze cirkel door stigmatisering > recidiverende conflicten. Toen de levensomstandigheden verbeterden, verdween deze "ziekte".

MELAATSHEID (lepra)

Melaatsheid is geen "ziekte in de eigenlijke zin van het woord, maar kwam vooral voor bij arme mensen die in de middeleeuwen verbannen of "buitengezet" werden. Vanaf 1100 werden er gezondheidsrichtlijnen uitgevaardigd door het heilige Roomse Rijk. Op grond van een symptoomcatalogus (gaande van kipevel tot koorts) werd door een geestelijke beslist wie er in de stad mocht blijven en wie eruit gezet werd. Men tatoeëerde mensen en zette deze buiten de stadsmuur.

Een zeker doodsoordeel in die tijd!
Het lijdt geen twijfel dat deze verbannen naast alle materiële ellende allerlei mogelijke conflicten leden: bv. territoriumconflicten (omdat ze familie en huis verloren), existentieconflicten (omdat ze niet wisten hoe ze aan eten of onderdak zouden kunnen komen), scheidingsconflicten (omdat het huidcontact met geliefden werd verbroken), bezoedelingsconflicten (omdat men zich vies voelde).

SCHIMMELINFECTIE VAN DE HUID (Dermato-, Candida-, Epidermo-mycose)

Men moet ervan uitgaan dat het merendeel van de diagnoses niet juist is, omdat er vaak geen kweek in het laboratorium wordt gedaan. Waarschijnlijk gaat het meestal om scheidingsconflicten (zie ontsteking van de opperhuid), evt. met Syndroom. Wanneer de diagnose bevestigd wordt door een laboratoriumonderzoek en er werkelijk schimmels gevonden worden, gaat het om een ZBS van de lederhuid.

Zelfde ZBS als hierboven.

Fase **Genezingsfase**: verkazende afbouw van lederhuidweefsel door schimmels .

Therapie Het conflict is opgelost. Genezing begeleiden. Zie ook hieronder : middelen voor de huid.

VOORSTADIA VAN HUIDKANKER (precancereuze toestand) : bv. leverschade (pigment-naevus, lentigo maligna), lichtbeschadigde opperhuid (actinische keratose)

Of deze ZBS-en behoren tot de opperhuid of de lederhuid, moet men telkens afzonderlijk bekijken. Men moet aan beide mogelijkheden denken en bekijken

of de aandoening oppervlakkig zit (= scheidingsconflict), of uit de diepte komt (= bezoedelingsconflict).

ZONNEBRAND – HUIDKANKER DOOR UV-STRALING

De zon wordt vaak voorgesteld als agressief en schadelijk. Dit is volledig onterecht. Het zonlicht is van levensbelang en helend voor vele ziels- en lichaamsaandoeningen. De zon is het grootste bewustzijn van ons zonnestelsel. We kunnen haar stralen als "heilig geschenk" in dank aanvaarden. Zonnebrand doet de huid uiteraard geen goed, maar is niet de oorzaak van huidkanker.

Interessant is dat melanomen vaak voorkomen op plaatsen die nauwelijks blootgesteld zijn geweest aan de zon (borsten, zitvlak). Bij zoonaanbidders worden vaker melanomen gediagnostiseerd, omdat men hier veel gericht naar zoekt. Gevaarlijk wordt de zon, wanneer men ervan overtuigd is dat de zon gevaarlijk is! = Self fulfilling prophecy. > Conflict zich ontsierd of bezoedeld voelen door de zon. > Celgroei in de lederhuid > melanoom.

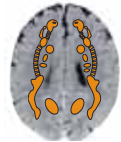EKSTEROOG –LIKDOORN (Clavus)

Een likdoorn is een lokale verdikking van de opperhuid met een centrale diepe, pijnlijke kern. Het ontstaat meestal op plaatsen waar druk of wrijving op de huid wordt veroorzaakt.

Mogelijke oorzaken:

- Aanpassingsreactie van de opperhuid door bv. drukkend schoeisel. > Verdikking van de hoornlaag.
- Scheidingsconflict in hangende genezing: bv. gescheiden willen worden van een drukkende schoen.

ZBS ONDERHUID-BINDWEEFSEL



HUIDSTRIEMEN, ZWANGERSCHAPSSTRIEMEN (Striae cutis atrophica)¹

Conflict	Eigenwaardeconflict, zich op die plaats van het lichaam niet esthetisch of niet mooi voelen.
Voorbeelden	<ul style="list-style-type: none">• Een mooie, slanke, voedingsbewuste 40-jarige vrouw heeft zeer kleine borsten, waaronder zij lijdt. = Lokaal eigenwaardeconflict, zich daar niet mooi voelen. > Celafbouw in de actieve fase, herstel van weefsel in de genezingsfase met vorming van rode striemen. De borsten zitten vol huidstriemen. (Eigen archief)• Een amateur-bodybuilder werkt hard aan zijn bovenarmspieren. Doch ze blijven naar zijn gevoel gevoel te klein. = Eigenwaardeconflict m.b.t. de bovenarmen. > Er ontstaan huidstriemen. (Eigen archief)
Weefsel	Onderhuid-bindweefsel – Medulla – Mesoderm.
Conflictactief	Afbouw (atrofie) van collageen en elastische vezels. > Verzwakking en inkrimping van de netachtige vezelstructuur van het onderhuid-bindweefsel. > Uitzetting van het weefsel.
Genezingsfase	Herstel van de vezels. De uitgezette gebieden blijven uitgezet. Op de breuklijnen wordt bindweefselachtig herstel materiaal opgebouwd. > De striemen zijn aanvankelijk rood gekleurd. Nadat het hele ZBS is afgelopen, worden ze bleek. (= Toestand na genezingsfase).
Biologische zin	Versterking van het bindweefsel.
Opmerking	Links- en rechtshandigheid (moeder/kind- of partnerzijde) zijn van toepassing.
Therapie	Conflict en sporen achterhalen en zo mogelijk reëel oplossen indien het conflict nog actief is. Affirmaties: "Ik zit goed in mijn 'vel' en ben tevreden met mijn uiterlijk!" "Mijn lichaam is vergankelijk, maar mijn ziel is onsterfelijk!" Ochtendritueel naar Anton Styger (zie p. 321). Basische voeding, gymnastiek, beweging, koude-warmte-behandelingen (sauna, koude douches). Krachtige massages met kamfer, rozemarijnolie of kaneelolie. Bachbloesems: lariks.

¹ Zie Dr. Hamer, Tabellenbuch p. 60, 71

VETTUMOR (lipoom)

Zelfde ZBS als hierboven.

Voorbeelden • *Een 45-jarige rechtshandige man gaat regelmatig fitnesssen. Wanneer hij door zijn werk plotseling geen tijd meer heeft om te gaan sporten, verwaarloost hij zijn lichaam 2 jaar lang. Wanneer hij zijn ongetrainde armen bekijkt, is hij ongelukkig over het “verval” = Eigenwaardeconflict, zich onesthetisch vinden. Als het project op zijn werk afloopt, besluit hij om opnieuw te gaan trainen. In de volgende 2 weken ontstaat een boonvormig lipoom aan de rechter onderarm. = Genezingsfase.*
(Eigen archief).

Fase **Hangende genezing** > lokaal overmatige nieuwvorming van vet- en bindweefsel. Ontstaan van lipomen of fibromen.

Therapie Het conflict is opgelost, geen maatregelen noodzakelijk.
In geval er nieuwe lipomen groeien: conflict en sporen achterhalen en zo mogelijk oplossen.

VERHARDING VAN DE HUID (sclerodermie)

Zelfde ZBS als hierboven. (Zie p. 280)

Symptomen De huid wordt hard en onelastisch door verharding van het onderhuid-bindweefsel.

Weefsel Collagene en elastische vezels – Onderhuid-bindweefsel – Medulla – Mesoderm.

Fase **Recidiverdend, hangend actief conflict.** Af- en opbouw leidt tot verharding en littekenachtige inkrimping van de huid.

Therapie Conflict en sporen achterhalen en oplossen zodat het ZBS kan stoppen.
Zie ook hieronder: middelen voor de huid.

SINAASAPPELHUID (cellulitis, lipoedeem)

Conflicten Eigenwaardeconflict, zich op die plaats in het lichaam niet mooi vinden en gelijktijdig een actief existentieconflict (= Syndroom).

Voorbeelden → *Een vrouw heeft dikke benen en heeft daar problemen mee.*
→ *Een man voelt zich in de sauna bespot wegens zijn dikke buik.*

Weefsel Onderhuid-vetweefsel – Medulla – Mesoderm.

Conflictactief Afbouw van vetweefsel (= vetweefselnecrose).

Genezingsfase Herstel van het vetweefsel. In **hangende genezing**: overmatige vorming van nieuw weefsel. Gelijktijdig loopt op de achtergrond een **actief nierverzamelbuis ZBS (Syndroom)** > water en vetopstapeling = cellulitis.

Biologische zin Toename van vetweefsel, versterking van de vetlaag. In de natuur geldt: “dik is mooi”.
Dik = teken dat er genoeg te eten is, er is overvloed.

Therapie Eigenwaardeconflict en existentieconflict achterhalen en zo mogelijk oplossen zodat het ZBS kan stoppen.
Ochtendritueel naar Anton Styger (zie p. 321).
Bachbloesems: lariks, crab apple (=wilde appel) (zie ook hierboven).

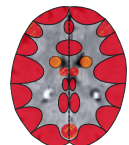
LITTEKENWOEKERING, VERDIKKING VAN HET LITTEKEN (Keloïd)

Conflict	Eigenwaardeconflict met betrekking tot de beschadigde of geopereerde plaats.
Voorbeeld	• <i>Een vrouw is er zeer ongelukkig over, dat zij zich moet laten opereren aan haar buik. Er ontstaat een lelijke littekenwoekering = hangende genezing.</i> (Eigen archief)
Weefsel	Onderhuid-bindweefsel – Medulla – Mesoderm.
Conflictactief	Celafbouw in het littekengebied.
Genezingsfase	Herstel van het weefsel. Overmatige nieuwvorming van litteken-bindweefsel. Het keloïd blijft.
Biologische zin	Versterking van het litteken.
Therapie	Het conflict is opgelost. Litteken masseren met kamfer- of kaneelolie. Energetisch ontstoren door acupunctuur of drukpuntmassage.

ONTSTEKING VAN DE HAARFOLLIKEL: STEENPUIST (Furunkel, Karbunkel)

Een ontsteking van de haarfollikel kan zowel afkomstig zijn van een ZBS van de lederhuid, als van de onderhuid. Conflict Misvormingsconflict of eigenwaardeconflict m.b.t. de plaats in het lichaam.

Voorbeeld	• <i>Een kassière heeft steeds weer een steenpuist op haar bil en aan de binnenzijde van haar dijbeen. Omdat ze licht incontinent is, draagt ze inlegkruisjes. Wanneer het echter zeer druk is, kan ze het verband soms niet op tijd verwisselen en voelt ze zich "vies". = Bezoedelingsconflict.</i> > <i>Genezingsfase > vorming steenpuist.</i> (Eigen archief)
Weefsel	Haarfollikel - Medulla-mesoderm of kleine hersenen - Lederhuid.
Fase	Genezingsfase
Therapie	Het conflict is opgelost. Genezing begeleiden. Middelen: er fijngesneden ui opleggen. Zo nodig de etterhaard openen zodat de druk vrij komt. Er witte koolbladeren opleggen. Insmeren met thee van bijvoet, arnica, fenegriekzaad, kamille, hibiscus. Hildegard von Bingen: goudsbloemzalf (speciaal recept).



ZBS OPPERHUID

SCHILFERS, HAARUITVAL (Alopecia totalis), CIRCULAIRE HAARUITVAL (Alopecia areata)¹

Volgens de RG komt haaruitval bij mannen voor door een hoge testosteronspiegel (dihydrotestosteron). Dan zouden alleen jonge mannen er onder lijden. Vanuit de 5 biologische wetten is dit niet duidelijk: waarom zouden mannen kaal worden? Ofwel: waarom zouden alleen mannen scheidings- of afgrenzingsconflicten t.h.v. hun hoofd lijden en vrouwen niet? Veel medicijnen kunnen haaruitval veroorzaken: cytostatica, de "pil", pijnstillers, antireumatica, bloedverdunners, bloeddruk- en cholesterolverlagers, enz.

Indien er geen medicijnen in het spel zijn, heeft circulaire of plotselinge haaruitval zeker een conflict oorzaak.

Conflict	Scheidingsconflict m.b.t. het getroffen lichaamsgebied (hoofd).
Voorbeeld	• <i>Het eerste scheidingsconflict m.b.t. het hoofd ervoer de nu 20-jarige rechtshandige vrouw op haar 8ste, toen haar grootmoeder plotseling, volledig onverwacht stierf. De grootmoeder had de</i>

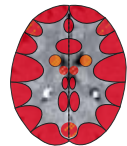
¹ Vgl. Dr. Hamer, Tabellenbuch p. 119, 131

gewoonte, het hoofd van het meisje aan haar buik te drukken. En dat vond het meisje zeer prettig. Een tweede, nog heftiger scheidingsconflict gebeurde een jaar geleden, toen ineens haar twee beste vriendinnen op een zeer kwetsende manier de vriendschap stop zetten. Alle pogingen om het contact opnieuw te herstellen, mislukten. Ten gevolge van deze scheiding ontstond circulaire haaruitval en ca. 70% van het hoofd is kaal. (= Conflictactieve fase.) (Eigen archief)

• *Een 6-jarig meisje wordt uit het bed van haar ouders "verbannen". Daarbij lijdt zij een scheidingsconflict t.h.v. het hoofd. Zij krijgt haaruitval. (Eigen archief)*

Weefsel	Haarwortel - Opperhuid - Ectoderm.
Conflictactief	Haaruitval, droge, slecht doorbloede hoofdhuid, vorming van schilfers.(= symptoom van conflictactiviteit.)
Biologische zin	Door verlies van de gevoeligheid van de hoofdhuid, wordt het ontbrekende of ongewenste huidcontact tijdelijk vergeten.
Genezingsfase	Verhoogde stofwisseling van de hoofdhuid: zwelling, roodheid, jeuk. Vorming van nieuw haar. De resterende schilfers vallen nog af, maar er komen geen nieuwe meer.
Therapie	Conflict en sporen achterhalen en zo mogelijk reëel oplossen indien het conflict nog actief is. Kuur van 4 weken: witte koolbladeren fijnsnijden en op het hoofd leggen. Thee uitwendig: bijvoet, brandnetel, klitwortel. Hoofdmassage of pakking met sesamolie. Gymnastiek, inwendige reiniging door basische voeding. Darmspoelingen.

ZBS OPPERHUID-ONDERZIJDE



GRIJZE HAREN

Door verminderde pigmentproductie (melanine) vergrijst het haar. Waarschijnlijk een normaal verouderingsproces. Buitengewoon vroeg of plotseling vergrijzen hangt zeker samen met conflicten.

Conflict	Intens of bruut scheidingsconflict, meestal met generatie-aspect. (Familie-, afstammelingen-thema)
Voorbeelden	<ul style="list-style-type: none"> • <i>Een 49-jarige alleenstaande ouder van 3 kinderen moet voor een operatie naar het ziekenhuis. Zij belooft haar kinderen onmiddellijk na de operatie weer naar huis te komen. Wanneer ze ontwaakt uit de narcose, merkt ze dat ze op de intensive care ligt. Zij vraagt aan de verpleegkundige hoe laat het is. Deze vertelt haar dat de operatie al een dag daarvoor is uitgevoerd. = Intens scheidingsconflict van haar kinderen. Binnen 3 dagen vergrijst de patiënte volledig. = Conflictactieve fase. (Eigen archief)</i> • <i>Een 40-jarige vrouw met kinderwens laat zich onderzoeken door een vrouwenarts. Deze deelt haar ijskoud mee dat ze geen kinderen meer kan krijgen. = Intens scheidingsconflict met generatie-aspect. Op één nacht wordt ze helemaal wit. (Eigen archief)</i>
Weefsel	Opperhuid-onderste laag (melanoforenlaag) - Postsensoriek - Ectoderm.
Conflictactief	Celafbouw, vermindering van de stofwisseling > verminderde melanineproductie. > Vergrijzen van het haar.
Biologische zin	Verhoging van de gevoeligheid: de vermiste kan na de intense scheiding beter opgespoord worden.
Genezingsfase	Herstel van de melanoforenlaag. Repigmentering van de haren.
Therapie	Conflict en sporen achterhalen en zo mogelijk reëel oplossen indien het conflict nog actief is.

Middelen voor de huid

- Natuurlijke prikkels zoals licht (zonnebaden), water, regen, wind.
- Vit. B in gistprodukten (bv. biergist).
- Vit. A en E in koudgeperste plantaardige olie, met name lijnzaadolie.
- Cayce: basische voeding, letten op een goede uitscheiding (darm) en circulatie (gymnastiek), dagelijks 2 amandelen eten. Massage (met olijfolie) om te reinigen.
- Thee voor de huid (inwendig en uitwendig): berberis, berkenblaadjes, braambladeren, salie, kamille, ereprijs, chicorei.
- Baden of inwrijven met effectieve microorganismen (EM zie p. 55).
- Zeezout-baden.
- Hildegard von Bingen: wilde thijm, kweepeer, rode biet.
- Bij ontstekingen: kamille, klei, leem, azijnzure kleigrond-kompressen, er gekookte aardappel opleggen, Schüssler zouten: nr. 1, 3, 11.
Miracel-Mineral-Supplement van Jim Humble (MMS).
- Open wonden: bloemenhoning aanbrengen, koolbladeren opleggen, goudsbloem- of propoliszalf aanbrengen.
- Huidzorg: olijfolie of andere olie uit de keuken aanbrengen. Olijfolie is ideaal, maar vanwege de typische geur en beperkte houdbaarheid soms minder aangewezen. Alternatief: zonnebloemolie. De goedkopere, niet koud-geperste plantaardige olie heeft als voordeel dat ze goed houdbaar is en niet zo snel ranzig worden.

BOTTEN EN GEWRICHTEN

De botten geven structuur en stevigheid aan het lichaam. Het dragende deel van het bot is de "schors" (substantia corticalis): deze omsluit het beenmerg (substantia spongiosa).

Het bot zelf is bekleed met het botvlies (periost). Buiten dit ectodermaal periost bestaan alle structuren van het bewegingsapparaat zoals banden, pezen, spieren, tussenwervelschijven, meniscus, en slijmbeurzen uit mesodermaal weefsel.

Het bewegingsapparaat is "het dankbaarste" deel van het lichaam, wat betreft het bepalen van conflicten. Ook als beginneling kan men hier "succes boeken", wanneer men zorgvuldig te werk gaat.

De voornaamste conflictinhoud is het EIGENWAARDE-CONFLICT. Voor elk deel van het bewegingsapparaat is er echter een bepaalde nuance.

Ook voor de Ziel is het ZELFVERTROUWEN het structuur-vormende, dragende element.

In het lichaam stemt het bewegingsapparaat overeen met het zelfvertrouwen.

Ernstige of zware eigenwaardeconflicten manifesteren zich in het bot: het meest harde weefsel.

Lichtere eigenwaardeconflicten komen tot uiting in de zachtere structuren zoals kraakbeen en banden.

Wanneer er spieren en pezen bij betrokken zijn, heeft het eigenwaardeconflict meer te maken met beweging.

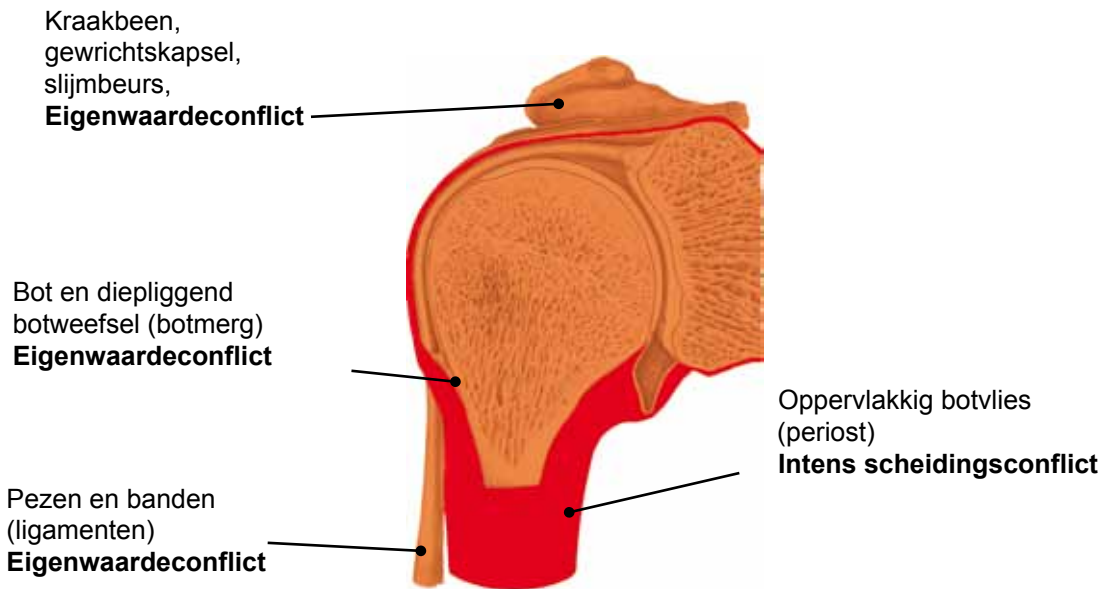
Het bewegingsapparaat wordt gestuurd door de medulla. Dit hersendeel heeft een sponsachtige structuur, waardoor de Hamerse Haarden zich onduidelijk afbeelden. Dr. Hamer wijst er hier op dat deze groep een uitzondering vormt en dat er hier niet altijd een dramatische conflictshock aan vooraf hoeft gegaan te zijn.

Deze eigenwaarde- speciaalprogramma's worden ook door niet-dramatische, sluipende, knagende ervaringen opgestart. *Bv. wanneer men gelooft dat men een slechte partner is (schouder), of wanneer men de overtuiging heeft dat men iets niet kan dragen of doorstaan (heupen).*

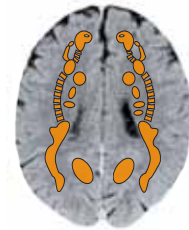Niet alle klachten in het bewegingsapparaat hebben naar mijn mening (B.Eybl) een conflict-oorzaak.

Te veel (bv. extreme sportbeoefening), eenzijdige of te weinig beweging (bv. bureau-arbeid, teveel achter het computerscherm zitten, teveel autorijden) zijn schadelijk. Onze spieren en gewrichten hebben beweging nodig, maar wel in de juiste dosis!

Ons lichaam is niet gemaakt om urenlang te zitten of om jarenlang op de knieën te zitten (bv. een vloerlegger). Gevolgen: vorming van een spierpantser, verstoorde gewrichtsstofwisseling > verhoogde vatbaarheid voor letsels, pijn zonder conflictinslag, maar wel potentieel voor volgc conflicten: *bv. "Mijn knie is versleten !"* > Lokaal eigenwaardeconflict.



ZBS BOTTEN-KRAAKBEEN-BANDEN

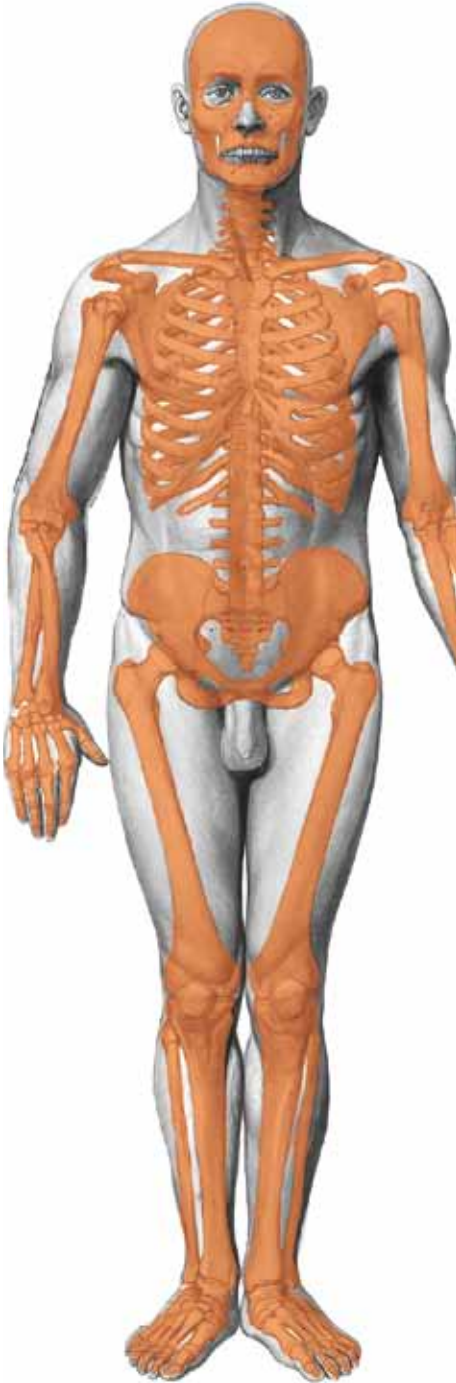

ALGEMEEN VERLOOP¹

Conflict	Eigenwaardeconflict, overeenkomstig de locatie: zie hieronder.
Weefsel	Bot, kraakbeen, spieren - Medulla - Mesoderm.
Conflictactief	Celafbouw (osteolyse) in het bot, gewricht of de spieren. Geen pijn. Verminderde stofwisseling, evt. 'koudegevoel'. Zelden komt het tot een spontane breuk omdat het botvlies als een "zwachtel" werkt. Verminderde bloedaanmaak (haematopoëse) in het beenmerg. > Bloedarmoede (zie p. 124).
Genezingsfase	Verhoging van de stofwisseling = ontsteking. Wederopbouw van het weefsel met behulp van bacteriën. Zwellung, roodheid, pijn. (bv. nek-, lage rug-, gewrichtspijn). Uitzetting van het botvlies = "botkanker" (osteosarcoom), overmatige productie van bloedcellen (in RG gediagnostiseerd als "bloedkanker" of "leukemie". Verergering van de klachten in rust of 's nachts. Hier helpen pijnstillers wel. (Bij periostpijn niet.)
Biologische zin	Zin van de pijn: het individu tot rust manen zodat het lichaam zichzelf kan herstellen. Algemene zin: versterking van de botten, banden, kraakbeen, pezen of spieren. Wanneer het ZBS helemaal afgesloten is, is de betreffende plek sterker dan daarvoor (zoals een geheelde botbreuk) en blijft het wat "verdikt". (Dr. Hamer noemt dit de "luxegroep"). Deze groep vormt een uitzondering: de biologische zin ligt hier aan het eind van het ZBS.
Opmerking	Bij pijn t.h.v. de gewrichtjes van de wervelkolom weet men meestal niet precies of het ZBS het bot of de andere structuren zoals kraakbeen of banden betreft. Dit heeft echter een louter academische betekenis. Wanneer men pijn heeft, wil dit zeggen dat het conflict is opgelost en dat de patiënt in de genezingsfase is. Uitzondering is het minder voorkomend "intens of bruut scheidingsconflict". Dit betreft het botvlies. Hier treedt er wel pijn op in de conflictactieve fase. (Zie bij reuma)

¹ Zie Dr. Hamer, Tabellenbuch p. 63, 75

SPECIFIEKE EIGENWAARDECONFLICTEN¹



SCHADEL, HALSWERVELKOLOM, NEK

Moreel-intellectueel eigenwaardeconflict. Ervaren ongerechtigheid, onvrede, onvrijheid, oneerlijkheid, ondankbaarheid, onfatsoenlijkheid, intolerantie, ontrouw. Zich dom of onintelligent voelen.

OOGHOLTES (Orbita)

Eigenwaardeconflict m.b.t. het oog

BOVEN- en ONDERKAAK

Eigenwaardeconflict, niet kunnen toebijten of van zich afbijten.
Of lokaal eigenwaardeconflict m.b.t. de kaken of de kin.

SCHOUDER

Eigenwaardeconflict te geloven geen goede moeder, geen goed kind (re-handig: linkerschouder) of geen goede partner (re-handig: rechterschouder) te zijn. Zich schuldig voelen.

ELLEBOGEN

Eigenwaardeconflict, niet kunnen omarmen, vasthouden, werpen, schieten, stoten, slaan of afwerpen. De ellebogen zijn het equivalent van de knieën. > Conflict van niet bevredigde ambitie (bv. tennisspeler, handbalspeler, handwerker).

HANDEN en VINGERS

Eigenwaardeconflict, zich onhandig voelen. Geloven iemand slecht behandeld te hebben, een zaak verkeerd aangepakt te hebben. Bij een taak met de handen mislukt te zijn (vaak bij "perfectionisten").
Of lokaal eigenwaardeconflict, omdat de hand minder belastbaar is (bv. na een breuk).

BORSTWERVELKOLOM

Eigenwaardeconflict, onder het leven gebukt gaan. Zich ontmoedigd of minderwaardig te voelen. Zich vernederd of klein voelen. Of lokaal eigenwaardeconflict dat er iets in het borstkas-gebied niet in orde is.

BORSTBEEN en RIBBEN

Lokaal eigenwaardeconflict, bv. bij borstkanker.

LENDEWERVELKOLOM

Centraal eigenwaardeconflict. Bv. men denkt de druk niet meer aan te kunnen. Of lokaal eigenwaardeconflict, bv. door een darmkanker-diagnose of haemorroïden.

STUITBEEN - SCHAAMBEEN - BEKKEN

Lokaal eigenwaardeconflict, vaak m.b.t. sexualiteit of potentie.

ZITBEEN

Eigenwaardeconflict, iets niet kunnen bezitten of kunnen uitzitten.
Of een lokaal eigenwaardeconflict.

HEUPEN en DIJBEENHALS

Eigenwaardeconflict, iets niet kunnen doorstaan of doorzetten.
Of lokaal eigenwaardeconflict.

KNIE

Sportiviteits-eigenwaardeconflict. Conflict van onvervulde ambitie of erkenning. Of lokaal eigenwaardeconflict, niet kunnen lopen, springen, trappen, enz.

ENKELGEWRIGHT - VOETEN - TENEN

Iemand of een situatie niet kunnen uitstaan. Eigenwaardeconflict, niet kunnen lopen, balanceren, springen, dansen, trappen, remmen, enz.

¹ Zie Dr. Hamer, Tabellenbuch p. 63, 75

Hieronder worden eerst alle aandoeningen beschreven naar "fase", daarna naar "locatie" van hoofd tot tenen.

GEWRICHTSSLIJTAGE (arthrose)

Conflict	Eigenwaardeconflict, overeenkomend met de locatie (zie p. 286).
Weefsel	Kraakbeen, tussenwervelschijven en meniscus - Medulla – Mesoderm.
Fase	Hangende conflictactiviteit of recidiverend conflict: meestal worden lange conflictactieve fasen afgewisseld met kortere genezingsfasen. > Vervanging van functieweefsel door minderwaardig littekenweefsel. > Verminderde elasticiteit en belastbaarheid.
Opmerking	Gevaar voor vicieuze cirkels, omdat het pijnlijke gewricht een nieuw eigenwaardeconflict uitlokt: <i>"Ik kan geen lange wandelingen meer maken."</i> <i>"Mijn heupen houden dit niet meer vol."</i> <i>"Mijn knie deugt niet meer."</i> <i>"Ik heb een zwakke rug"</i> . Links- en rechtshandigheid (moeder/kind- of partnerzijde) is van toepassing.
Therapie	Conflict en sporen achterhalen en zo mogelijk reëel oplossen.

Affirmaties: *"Pijn is genezing!!"*

"Ik ben vol zelfvertrouwen en kijk vol zekerheid naar de toekomst."

"Ik vertrouw op mijn innerlijke leiding."

Bachbloesems: lariks, veldiep, guldenroede, bronwater.

Bij alle fysieke maatregelen geldt het principe: energie toevoeren!

Cayce: regelmatige massages met olijfolie of kamferolie.

Warme baden, sauna, infra-roodlicht, zonnebaden.

Krachtige massages. Acupunctuur, drukpuntmassage, reflexzonemassage.

Gymnastiek, yoga, stretching, beweging, maar wel in een rustig tempo!

Bij oudere patiënten helpen vaak natuurlijke hormonen bv. naar Dr. Lee, Dr. Platt, Dr. Lenard, Dr. Rimkus. (Deze hebben een verjongend effect, ook voor de gewrichten).

BOTONTKALKING (osteoporose)

Volgens de RG is dit een ouderdomsziekte met verlies van botmassa: daardoor verminderde kracht en verhoogde kans op breuken. Boven de 70 jaar lijdt de helft van de bevolking hieraan. Vrouwen dubbel zo veel als mannen.

Conflict	Minder of meer gegeneraliseerd eigenwaardeconflict.
Voorbeelden	→ <i>Iemand wordt met pensioen gestuurd en voelt zich plotseling oud en nutteloos. "Nu ben ik afgedankt!"</i> • <i>Wanneer kinderen het huis uit gaan kan de vrouw zich afvragen: "Welk nut heb ik nog?" = Eigenwaardeconflict. > Botafbouw in de conflictactieve fase = osteoporose. Herstel en pijn in de genezingsfase, indien het conflict opgelost wordt.</i> (Eigen archief)
Fase	Overwegend conflictactieve fase . Meestal afgewisseld met korte genezingsfasen. > Afbouw van botweefsel > osteoporose.
Opmerking	Interessant om te weten is dat in Azië, waar oude mensen zeer gewaardeerd worden en hoog in aanzien staan, osteoporose vrijwel onbekend is. In grote families hebben de oudsten een vaste plaats en meestal het laatste woord. Het behoud van de eigenwaarde en zelfvertrouwen op hoge leeftijd is een maatschappelijke en individuele opgave.

Andere mogelijke oorzaken voor osteoporose.

- **Te weinig beweging:** wanneer botten niet belast worden, worden ze afgebouwd tot het noodzakelijke. Botmassa vergroot door regelmatige training (zoals bij spiertraining). Ook het eigenwaardegevoel heeft baat bij sport (als men zich daarbij niet onder druk zet!).
- **Inname van cortisone over lange tijd:** steroïden remmen de weefselopbouw en bevorderen de botafbraak.
- **Slechte voeding:** met name overmatige suikerconsumptie schaadt de botstofwisseling.
- **ZBS van de bijnieren** (komt zelden voor).

Therapie Conflict en sporen achterhalen en zo mogelijk reëel oplossen!
Affirmaties: "*Adieu jeugdroom!*" "*Wat telt, is de innerlijke wereld. Ik streef naar wijsheid en een sterk karakter!*" "*Ik ben sterk en moedig!*"
Beweging, vooral krachttraining.
Krachtige massages met warme olie.
Basische voeding. Wit meel en suiker vermijden. Natuurlijke Vit. D (koudgeperste plantenzie, visolie, ei, melkproducten), calcium (sesam, gierst, groenten, brandnetelzaad, melkproducten enz.).
Thee: paardestaart, brandnetel, groene haver, alssem.
In de RG worden bisfosfonaten gegeven, wat vanuit de 5 biologische natuurwetten zinloos en zelfs schadelijk is. Verdere therapiemogelijkheden, zie gewrichtsontsteking hieronder.

ONDERGANG VAN BEENMERGWEEFSEL (beenmergnecrose), BINDWEEFSELACHTIGE AANWAS VAN BEENMERC (beenmergfibrose, myofibrose, osteomyosclerose)

Conflict Eigenwaardeconflict, overeenkomstig de locatie (zie p. 286).
Fase **Conflictactieve fase** (beenmergnecrose) of **recidiverend conflict** (fibrose): afbouw van beenmerg en vervanging door minderwaardig bindweefsel.
Therapie Conflict en sporen achterhalen en zo mogelijk oplossen indien het conflict nog actief is.
Zie ook gewrichtsontsteking hieronder.

GLASBOTZIEKTE (osteogenesis imperfecta)

In de RG geduid als "erfelijke ziekte", gekenmerkt door onvolledige botvorming en extreme gevoeligheid voor botbreuken.
Conflict Gegeneraliseerd eigenwaardeconflict.
Fase **Conflictactieve fase:** vermindering van de celdeling of afbouw van botweefsel.
Opmerking Evt. eigenwaarde-inbreuken van voor de geboorte.
Therapie Conflict en sporen achterhalen en zo mogelijk reëel oplossen.
Zie ook gewrichtsontsteking hieronder.

ONTSTEKINGSACHTIGE VERDIKKING EN VERVORMING VAN BOT (morbus Paget)

Aan het begin van deze chronische ziekte staat een verhoogde activiteit van de bot-afbouwende cellen (osteoklasten). In het verdere verloop vervormt en verdikt het bot.
Conflict Eigenwaardeconflict, in overeenstemming met de locatie. (Zie p. 286)

Fase	Eerst hangend actief conflict (celvermindering, brozer worden van het bot). Dan wisselen genezingsfasen (celvermeerdering, verharding van het vervormde bot) af met conflictactieve fasen.
Therapie	Conflict en sporen achterhalen en zo mogelijk reëel oplossen zodat een einde komt aan het ZBS. Zie ook gewrichtsontsteking hieronder.

GEWRICHTSONTSTEKING (arthritis)²

Conflict	Eigenwaardeconflict, overeenkomstig de locatie (zie p. 286).
Weefsel	Bot, kraakbeen, tussenwervelschijven of meniscus – Medulla – Mesoderm.
Fase	Genezingsfase – herstel van het weefsel door verhoogde stofwisseling: pijn, zwelling, roodheid. Verergering door Syndroom.
Opmerking	Handigheid en zijde (moeder/kind- of partnerzijde) is van toepassing!
Therapie	Het conflict is opgelost! Genezing begeleiden. Beschermen van het gewricht. Beweging slechts in het pijnvrije gebied. Grondregel bij alle fysieke maatregelen: energie afleiden. Koude kompressen of omslagen, koude zoutwikkels. IJs, ijszak (direct op de huid max. 2 min erop houden, anders komt er de zgn. reactieve hyperemie met verwarmend effect!). Kompressen met kwark, leem of azijnzure klei. Witte koolbladeren opleggen. Alcoholisch inwrijven met Zweeds kruidenbitter, Franzbrandewijn of Myrretinctuur. Etherische oliën (in verdunde vorm): lavendel, munt, melisse, kamille. Lymfedrainage: drukpunt-, reflexzonemassage. Cayce: inwrijven met myrretinctuur of ricinusolie. Basische voeding, geen varkensvlees of nog beter helemaal geen vlees. Traumeel-zalf, Schüssler-zouten nr 3, 4, 9. Beschijnen met blauw licht. Indien nodig, medicatie: anti-reumaticum (zie p. 58). Alle ontstekingsremmende maatregelen hinderen de genezings symptomen, m.a.w. deze kunnen de genezing verlengen!!

SLIJMBEURSONTSTEKING (bursitis)

Slijmbeurzen helpen spieren en pezen over het bot te glijden. Ze dienen als tussenlaag en vangen de druk op.

Conflict	Eigenwaardeconflict, overeenkomstig de locatie (zie p. 286).
Weefsel	Slijmbeurs - Medulla - Mesoderm
Fase	Genezingsfase : ontsteking van de slijmbeurs; zwelling, pijn, roodheid.
Opmerking	Versterking door het Syndroom. Handigheid en zijde (moeder/kind- of partnerzijde) is van toepassing.
Therapie	Het conflict is opgelost. Genezing begeleiden. Zie ook gewrichtsontsteking.

² Zie Dr. Hamer, Tabellenbuch p. 63, 75

BEENMERGONTSTEKING (osteomyelitis)

Volgens de RG gaat het hier om een “bacteriële ontsteking” door staphylococcon.

Conflict	Eigenwaardeconflict, overeenkomstig de locatie (zie p. 286).
Weefsel	Beenmerg - Medulla - Mesoderm.
Fase	Intensieve genezingsfase > acute beenmergontsteking. Door vochtafscheiding (exsudatie) in het bot zet het botvlies (periost) uit. = Zeer pijnlijk. Bacteriën optimaliseren de genezing.
Opmerking	Verergering door syndroom. Bij chronische beenmergontsteking (= recidiverend conflict) kunnen er zich cysten en abscessen vormen. Handigheid en zijde (moeder/kind- of partnerzijde) is van toepassing.
Therapie	Het conflict is opgelost. Genezing begeleiden. Zie ook bij gewrichtsontsteking.

BEENMERTUMOR (plasmocytom, multiple myeloom, morbus Kahler)

Conflict	Eigenwaardeconflict, overeenkomstig de locatie (zie p. 286).
Fase	Genezingsfase : celdeling, wederopbouw van beenmerg.
Opmerking	Aan deze tumor gaat altijd een beenmergnecrose vooraf. Indien de platte beenderen zijn getroffen > leukemie (verhoogd aantal bloedcellen) in de genezingsfase. Handigheid en zijde (moeder/kind- of partnerzijde) zijn van toepassing.
Therapie	Het conflict is opgelost! Genezing begeleiden. Zie ook bij gewrichtsontsteking.

BOTTUMOR (osteoblastoom, osteoom, osteoïde osteoom, Ewing-sarcoom, osteosarcoom)

Conflict	Eigenwaardeconflict, overeenkomstig de locatie (zie p. 286).
Conflictactief	Celafbouw in het bot (osteolyse), geen pijn.
Genezingsfase	Herstel van de botmassa = in RG “bottumor”.
Biologische zin	Versterking van het bot.
Opmerking	De meeste bottumoren zijn in de RG “metastasen” (= secundaire tumoren). Dat komt omdat mensen bij een kanker-diagnose of door verminkende therapieën (amputaties, bestraling of chemo) lokale eigenwaardeconflicten lijden. Bv. na een borstkankerdiagnose: “ <i>Nu ben ik geen echte vrouw meer</i> ” = lokaal eigenwaardeconflict met botafbraak in het borstbeen of de ribben onder de borst. = in de RG: “botkanker”. Opvolgingsonderzoeken en apparaten die steeds betere beelden geven zorgen ervoor dat deze tumoren steeds vaker gevonden worden!!! Vaak wordt er dan een punctie verricht > de nog vloeibare botsubstantie (callus) loopt dan uit in de omgeving en verhardt dan in het omliggende weefsel. > Dit wordt dan gediagnostiseerd als een “osteosarcoom”. = in RG het bewijs voor “kwaadaardigheid”. > Osteosarcomen ontstaan echter meestal door puncties! Zogenaamde “primaire” bottumoren worden meestal ontdekt wanneer een patiënt klaagt over pijn. Vroeger verplichtte men dan de patiënt tot bedrust, vandaag zoekt men net zo lang tot men iets vindt. Op CT-beelden gelden niet alleen weefselverdichtingen (hyperdense plaatsen) verdacht van kanker, maar ook minder dichte (hypodense) plaatsen. = in RG “reuzenceltumor”, “osteoblastoom”.
Therapie	Het conflict is opgelost! Genezing begeleiden. In geen geval punteren!! Zie ook bij gewrichtsontsteking.

KRAAKBEENTUMOR (chondrosaroom, chondroblastoom, enchondroom, chondroom, osteochondroom)

Kraakbeentumoren worden zelden gediagnostiseerd. Analooq verloop als hierboven.

Conflict Eigenwaardeconflict, overeenkomstig de locatie (zie p. 286).

Voorbeeld • *een 40-jarige gehuwde, linkshandige vrouw heeft twee dochters, van 11 en 13 jaar. De eerste dochter was de eerste twee jaar een "huilbaby". De moeder is helemaal uitgeput geraakt. Ze kan moeilijk positieve moedergevoelens voor dit kind voelen. Vaak denkt ze aan haar mooie tijd zonder kind. = Centraal eigenwaardeconflict. Tijdens een vakantie in Italië, drie jaar geleden, realiseert ze zich dat haar kinderen nu al redelijk zelfstandig zijn. Zo kunnen ze bv. voor het eerst vrij zwemmen. = Conflictoplossing. Nu beginnen sterke pijnen in het rechter bekken, uitstralend naar het rechter "moeder/kind-been". = Herstelfase. Wanneer de klachten thuis niet verbeteren, doet een neurochirurg een punctie. Deze wordt "kwaadaardig" bevonden en wordt door een verdere operatie bevestigd. Doordat deze plek twee maal geopend wordt, loopt er callus in het kleine bekken en er vormt zich een chondrosaroom van 10,5 x 5,5 x 9 cm groot. Men wil de patiënte levenslang orale chemotherapie geven. (Eigen archief)*

Fase **Genezingsfase:** herstel van het kraakbeen.

Therapie Het conflict is opgelost. Genezing begeleiden. Zie ook gewrichtsontsteking.

VERKALKING VAN DE WERVELKOLOM (morbus Bechterew)

Geldt in de RG als "reumatische" aandoening van de wervelkolom. Verkalkingen veroorzaken voortschrijdende bewegingsbeperking. > Gaandeweg versmelten de wervellichamen.

Conflict Eigenwaardeconflict, betreffende de wervelkolom (zie p. 286).

Voorbeeld • *Een 52-jarige man lijdt al zijn hele leven onder een zeer dominante vader. Reeds in de kindertijd had de vader alleen maar kritiek op hem. Bovendien kan de patiënt zich nog een verschrikkelijke gebeurtenis herinneren: als jongen is hij getuige van een ongeval: een gehandicapte man valt met de fiets en sterft daarna. Dit vormt voor de jongen een eigenwaardeconflict. > Onder het leven gebukt gaan (borstwervelkolom) + een centraal eigenwaardeconflict (lendenwervelkolom). Het conflict recidiveert. > Wisselende opbouw- en afbouwfasen van de wervels. > Verkalking > diagnose Morbus Bechterew. (Eigen archief)*

Fase **Hangende genezing:** tijdens elke genezingsfase wordt extra botweefsel opgebouwd waardoor er op termijn overmatige verkalking en verstijving van de wervelkolom optreedt.

Opmerking Handigheid en zijde (moeder/kind- of partnerzijde) is van toepassing.

Therapie Conflict en sporen achterhalen en zo mogelijk reëel oplossen zodat een eind kan komen aan het ZBS.
Maatregelen in acute en in meer rustige chronische fasen: zie gewrichtsontsteking.

JICHT (uricopathie)

Volgens de RG is jicht een gevolg van verzuring: urinezuurkristallen zouden ontstekingen veroorzaken in de gewrichten.

Volgens dr. Hamer is jicht een combinatie-fenomeen: 2 ZBS-en lopen gelijktijdig, maar wel in verschillende fasen:

Conflict/Fase **Opgelost eigenwaardeconflict**, afhankelijk van de locatie + **actief existentieconflict** (nierverzamelbuizen) = **Syndroom**.

Weefsel	Bot, kraakbeen – Medulla – Mesoderm + Nierverzamelbuizen – Endoderm.
Opmerking	Verhoging van het urinezuur in het bloed, omdat er door het nierverzamelbuis-ZBS niet alleen maar water wordt vastgehouden, maar ook eiwitten in de vorm van urinezuur. Door het oedeem > zwelling en sterke pijn = acute jichtaanval. Links- of rechtshandigheid is van toepassing.
Therapie	Het eigenwaardeconflict is opgelost : vluchtelingconflict nog oplossen. (zie p. 227). Basische voeding. Sauna. Zie ook gewrichtsontsteking.

REUMA I (chronische polyarthritis)³

Volgens de RG is reuma een zgn. "auto-immuunziekte". Lichaamseigen cellen zouden zich (met onbekende reden) tegen het eigen weefsel richten en het vernietigen. Als bewijs gelden "reumafactoren" en een verhoogde bloedbezinkingssnelheid. Onder reumafactoren verstaat de RG "antilichamen" die "vechten" tegen het eigen lichaamsweefsel. Ter bepaling wordt de reactie van het bloedserum met andere eiwitten in een reageerbuis of testplaat vastgesteld.

Er bestaan verschillende testen om reuma vast te stellen : zoals de Waaler-Rose- of de ELISA-test.

Voor de GG heeft deze bepaling geen nut.

Met "antilichamen" veronderstelt men een strijd : Goed tegen Kwaad. Uit deze onjuiste voorstelling ontstaan de begrippen "immuunglobulines", "antilichamen" en "antigenen". Feit is dat men nergens in het lichaam processen kan vaststellen die zich in één of ander "kamp" laten indelen.

Het begrip "immuunsysteem" wordt in de GG niet gebruikt, omdat dit volgens Dr. Hamer niet bestaat.

Zo zijn er ook geen "immuunglobulines", "antilichamen" of "antigenen". Het is juist om gewoon te spreken van "globulines". Deze globulines vindt men verhoogd terug in het bloed na vergiftigingen (vaccinaties, antibiotica, drugs, alcohol, enz...), verwondingen (letsels, verstuikingen, enz...) of gedurende genezingsfasen.

Conflict Eigenwaardeconflict : locatie, zie p. 286.

Voorbeeld

- *"Reuma-opstoot" : Een 36-jarige rechtshandige lerares lijdt sinds meerdere jaren aan polyarthritis aan armen en benen. Ook tijdens de voorbereidingen van haar bruiloft heeft ze koorts en reuma-aanvallen. Haar moeder bemoeit zich er teveel mee en wil een ander menu. Hierover maakt de patiënte zich kwaad : het is tenslotte haar bruiloft ! = Sportiviteitsconflict t.a.v. de moeder (spoor = de moeder) (de dochter wil niet meer "knielen" voor de moeder). Zij beslist zelf het menu samen te stellen en kiest ook alleen de muziek uit voor de plechtigheid in de kerk. = Oplossing > Begin genezingsfase : ontsteking en zwelling in de linker (moeder/kind) knie. (Eigen archief).*

Weefsel Bot, kraakbeen, spieren – Medulla – Mesoderm.

Fase **Acute reuma = genezingsfase. Klachtenvrije periodes = conflictactiviteit.** Bij elke ontsteking wordt extra botweefsel aangemaakt. > Toenemende verdikking en deformatie van het getroffen gewricht.

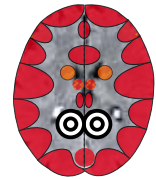
Opmerking Handigheid en zijde (moeder/kind- of partnerzijde) is van toepassing.

Therapie Conflict en sporen achterhalen en zo mogelijk reëel oplossen zodat het ZBS kan stoppen. Vooral werken aan het verstevigen van het eigenwaardegevoel : begrijpen dat reuma geen voortschrijdende ziekte hoeft te zijn, maar dat alles afhangt van hoe je jezelf en de omringende wereld waarneemt in de psyche ! (Je eigenwaardegevoel hoeft niet af te hangen van wat anderen van jou denken).

3 Zie Dr. Hamer, Tabellenbuch p. 63, 75

Affirmaties : "Ik neem niets meer zo tragisch op !" "Stop met hoge verwachtingen!"
 "Ik vertrouw mezelf."
 Zie ook maatregelen bij gewrichtsontsteking.

ZBS OPPERVLAKKIG BOTVLIES



REUMA II ¹

Symptomen	Pijn in de conflictactiviteit ! "Wandelende" pijn (pijn die zich verplaatst) in "koud" weefsel.
Conflict	Intens of bruto scheidingsconflict. Ook scheidingsconflict of pijn die men iemand anders heeft aangedaan, of die men zelf heeft geleden.
Voorbeeld	Zie p. 38 : "pijn aan het achterhoofd."
Weefsel	Oppervlakkig botvlies - Ectoderm ²
Conflictactief	Verspringende pijn overdag. Het getroffen gebied voelt koud aan of is werkelijk koud. Geen zwelling of roodheid. Belangrijkste symptoom : koude voeten, evt. ook koude kuit en meestal ook koude handen. Abnormale gewaarwordingen in het getroffen gebied.
Genezingsfase	Vermindering van de pijngevoeligheid.
Opmerking	Verergering van de pijn in sympathicotonie (overdag), verbetering 's nachts of in rust. (Bij eigenwaardeconflicten is het omgekeerd). Pijnstillers helpen niet. Handigheid en zijde zijn van toepassing. Het komt meer voor dat er 2 ZBS-en tegelijkertijd spelen : zowel periost-ZBS + eigenwaarde-ZBS.
Therapie	Conflict en sporen achterhalen en zo mogelijk reëel oplossen. Zie ook p. 287.

¹ Zie Dr. Hamer, Tabellenbuch p. 142, 147

² Dr. Hamer onderscheidt twee lagen in het botvlies : de diepere laag die onmiddellijk tegen het bot aanligt (deze hoort bij het bot-ZBS - eigenwaardeconflict) met pijn in de genezingsfase. De tweede, oppervlakkige laag is verantwoordelijk voor reuma, met pijn in de actieve fase - overdag en tijdens stress (= intens of bruto scheidingsconflict).

BOTBREUK (fractuur), VERMOEIDHEIDSBREUK

Botbreuken en verwondingen vallen niet onmiddellijk onder de 5 biologische natuurwetten. Toch kan er bij een botbreuk een ZBS in het spel zijn : in de conflictactieve fase is het bot bij een eigenwaardeconflict verzwakt en is de kans op breuken groter. > gevaar voor een "vermoeidheidsbreuk". Het botvlies vormt een zwachtel rond het bot. In de genezingsfase valt deze zwachtel-werking weg omdat het periost dan door zwellingsoedeem opgetild wordt van het bot. Bovendien is het botweefsel (vloeibaar botweefsel = callus) in de genezingsfase naar buiten getreden en is het bot op dat moment nog niet sterk en dus vatbaarder voor breuken.
 > De pijn zorgt er dan voor dat men zich rustig moet houden zodat het bot zich kan herstellen en verharden. (= biologische zin van de pijn).

Voor banden-, pezen-, en spierscheuren geldt hetzelfde.
 > Verzwakte structuren in conflictactieve fase. Men "voelt" niets en is "fit". > Gevaar voor verwonding. In de genezingsfase is men gewaarschuwd en gehinderd door de pijn.

Therapie

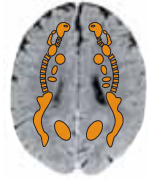Laten verzorgen door de RG : rust houden, zo nodig kort ingipsen.

Vers geplette smeewortel op de breuk leggen, of smeewortelzalf laten inwerken, indien men die kan aanbrengen.

Maatregelen na ingipsen : zie gewrichtsontsteking p. 289.

HET BEWEGINGSAPPARAAT VAN TOP TOT TEEN

ZBS VAN BOTTEN – KRAAKBEEN – BANDEN



NEKPIJN - CERVICAALSYNDROOM – SLAPENDE HANDEN

Door ruimte-innemende processen in het gebied van de nekwerfels kunnen zenuw- en bloedbanen van de armen gecomprimeerd worden. Daardoor kunnen de handen in rust (grotere druk door oedeem) gevoelloos zijn of "slapen". (Meestal is dit geen ZBS van de handen!).

Conflict	Moreel-intellectueel eigenwaardeconflict. Waargenomen ongerechtigheid, onvrede, onvrijheid, oneerlijkheid, ondankbaarheid, onfatsoenlijkheid, intolerantie, enz... Zich dom of onintelligent voelen.
Voorbeelden	<ul style="list-style-type: none"> • <i>Een gepensioneerde vrouw leidt een turnvereniging. Volledig onverwacht deelt de voorzitter mee dat ze "haar niet meer kunnen gebruiken". Ze komt in genezing wanneer andere leden van de club erop aandringen toch vooral door te gaan = Ongerechtigheids-eigenwaardeconflict. Afbouw van de halswerfels in de conflictactieve fase en herstel in de genezingsfase met nekpijn. (Eigen archief).</i> • <i>Een patiënt is student en leert voor het eindexamen. Hij heeft echter het gevoel te weinig tijd te hebben. = Intellectueel eigenwaardeconflict. Sedertdien loopt hij op een spoor telkens wanneer hij wat moet leren. > Nadien heeft hij telkens nekpijn. (Eigen archief).</i> • <i>Een secretaresse is geestelijk overbelast. Haar chef is perfectionist en wil dat alles altijd tot in de puntjes in orde is. = intellectueel eigenwaardeconflict. Als de chef door een hartinfarct tijdelijk niet meer kan werken, komt de secretaresse in genezing. > Nekpijn. (in RG : "Cervicaal syndroom"). (Eigen archief).</i> • <i>Een 48-jarige sportieve man (re-handig) heeft 2 dochters. De oudste (24 jaar) is sinds 1,5 jaar samen met een vriend waarvan de patiënt vindt dat hij niet bij zijn dochter past. Hij vindt het een "grote egoïst"! = Moreel eigenwaardeconflict betreft de linkerzijde van de halswervelkolom. (Moeder/Kind-zijde). Uiteindelijk gaat de dochter bij deze vriend weg en de patiënt voelt zich opgelucht dat deze zaak voorbij is. = Begin van de genezingsfase. > Vier maanden lang "slaapt" de linkerarm. (Eigen archief).</i>
Weefsel	Bot, kraakbeen of spieren – Medulla – Mesoderm
Fase	Genezingsfase , evt. "hangende genezing". Vaak recidiverend conflict.
Opmerking	Weinig beweging (vb. urenlang zitten) versterkt de klachten. Links- of rechtshandigheid (moeder/kind- of partnerzijde) zijn van toepassing.
Therapie	Conflict en sporen achterhalen en zo mogelijk reëel oplossen indien chronisch. Affirmaties : "Ik vertrouw op mijn vaardigheden!" "Alles tegelijkertijd gaat niet" "Wat ik niet veranderen kan, maakt mij niet meer overstuur." Maatregelen bij acute pijn : zie gewrichtsontsteking p. 289. In chronische fase : zie arthrose p. 287.

HERNIA VAN DE HALSWERVELKOLOM

Zelfde ZBS als hierboven.

Fase	Intensieve genezingsfase : het ruimte-innemende proces is zo groot dat de geleïchtige kern van de tussenwervelschijf naar buiten gedrukt wordt. Wanneer het oedeem afneemt, wordt ook de geleïchtige inhoud terug naar binnen gezogen en is het ZBS helemaal opgelost, behalve bij recidieven.
------	---

Opmerking	<p>Een hernia doet zich alleen maar voor bij het syndroom. De diagnose "hernia", vooral bij de halswervelkolom, wordt als zeer bedreigend ervaren. Vele patiënten geloven dat ze daarmee moeten leren leven, of denken aan blijvende verlammingen. > Eigenwaardeconflict m.b.t. deze plaats = diagnoseschok. Daardoor wordt dit ZBS een "zelf-loper" (= de negatieve overtuigingen zorgen voor volconflicten), bv. zoals bij MS (= multiple sclerose).</p> <p>Aan de genezingsfase ging een conflictactieve fase vooraf met celfabouw in de aangrenzende wervellichamen of in de tussenwervelschijf. > Daardoor kan de geleïachtige kern in de genezingsfase of evt. bij sterke belasting in de actieve fase naar buiten gedrukt worden.</p> <p>Handigheid en zijde zijn van toepassing. (Let op de zijde van de uitstralingspijn !)</p>
Therapie	<p>Het conflict is opgelost. Genezing begeleiden.</p> <p>Maatregelen, zie gewrichtsontsteking p. 289.</p> <p>Bij sterke pijn (mogelijk wekenlang !) : RUST ! Operatie slechts als laatste uitweg !</p>

TUMOR VAN DE OOGHOLTE

Conflict	Eigenwaardeconflict m.b.t. het oog.
Voorbeeld	→ <i>Iemand wordt met de volgende uitspraak geconfronteerd : "Je oog ziet er zo monsterlijk uit, dat ik ervan zou willen weglopen !"</i>
Weefsel	Oogholte - Medulla - Mesoderm.
Fase	Genezingsfase : wederopbouw van de oogholte = tumor.
Therapie	Het conflict is opgelost ! Genezing begeleiden. Geenszins punteren !

SCHOUDERPIJN

Conflict	<p>Eigenwaardeconflict, geloven dat men geen goede moeder (rechtshandige : linkerschouder) of geen goede partner (rechtshandige : rechterschouder) is. Bij linkshandigen is het net omgekeerd.</p> <p>Verklaring : het woord "schouder" (Duits: "Schulter") en "schuld" hebben dezelfde stam. Bij de schouder gaat het om een slecht geweten, schuldgevoel of zelfbeschuldiging.</p>
Voorbeelden	<ul style="list-style-type: none"> • <i>Een patiënte overweegt een abortus, tijdens haar zwangerschap. Zij weet dat het kind haar gedachten kan "opvangen" en voelt zich geen goede moeder. = Eigenwaardeconflict geen goede moeder te zijn. Een jongetje wordt geboren en is momenteel 14 jaar. Toch kan de moeder het schuldgevoel niet loslaten. Bij elke gelegenheid twijfelt zij aan haar kwaliteiten als moeder. = Recidiverend conflict met chronische pijn in de moeder/kind-schouder. (Eigen archief).</i> • <i>Een dochter van een patiënte klaagt erover dat zij niet op haar kinderen wil passen, terwijl ze dat wel doet bij de kinderen van haar andere dochter. > De patiënte gelooft hierdoor geen goede moeder en oma te zijn. > Het conflict recidiveert voortdurend omdat zij het gevoel heeft de dochter "geen recht" te doen. > Chronische schouderklachten. (Eigen archief).</i> • <i>Een patiënte kan haar baby niet voldoende voeden omdat haar tepel naar binnen getrokken is. (= Scheidingsconflict van de melkgangen). Als ze in het ziekenhuis komt, is de kinderarts boos omdat de baby ondervoed is. = Eigenwaardeconflict te geloven dat zij geen goede moeder is. Drie jaar later komt ze in genezing, wanneer de borstvoeding bij haar volgende kind wel goed gaat. > Herstel van botweefsel > Schouderpijn. (Eigen archief).</i> • <i>Een patiënte heeft ruzie met haar man. Daarbij verliest ze haar geduld en krijgt ze een woede-aanval. Daarna heeft ze schuldgevoelens over haar gedrag > schouderpijn in de genezing.</i>

Weefsel	Bot, kraakbeen, banden en spieren – Medulla – Mesoderm.
Fase	Genezingsfase : herstel van de gewrichtsstructuren, pijn, ontsteking.
Opmerking	Handigheid en zijde (moeder/kind- of partnerzijde) is van toepassing.
Therapie	Het conflict is opgelost. Indien chronisch : conflict en sporen achterhalen en oplossen zodat een einde komt aan het ZBS. Affirmaties : "Aan schuldgevoelens heeft niemand wat !" "Ik doe wat ik kan en ik doe mijn best !" "Zand erover!" "Ik neem het niet meer zo zwaar !" Bachbloesems : den, lariks, scleranthus Maatregelen bij acute pijn : zie gewrichtsontsteking p. 287. Bij chronische pijn : zie arthrose p 287. Operatie is zelden succesvol !

VERKALKING IN HET SCHOUDERGEWRIGHT

Zelfde ZBS als hierboven.

Fase	Recidiverend conflict – hangende genezing. Plaatselijk extra celopbouw > vorming van verkalkingen in de gewrichtsspleet.
Therapie	Conflict en sporen achterhalen en zo mogelijk oplossen zodat het ZBS definitief stopt. Meestal storen de verkalkingen niet. Wanneer echter deze verkalkingen te groot worden, moet men een operatie overwegen. Maatregelen bij acute pijn : zie gewrichtsontsteking p. 287. Bij chronische pijn : zie arthrose p. 287.

TENNISARM, GOLFELLEBOOG (epicondylitis)

= een zeer pijnlijke ontsteking van het elleboog- peesgewricht.

Conflict	Lokaal eigenwaardeconflict, niet kunnen vasthouden, werpen, schieten, stoten, wegduwen. Niet met "de ellebogen" kunnen werken. Naar de ervaring van de auteur (B. Eybl) zijn mensen die hun eigenwaarde afmeten aan de hand van het prestatievermogen van hun armen (tennis- en golfspelers, , kelners, enz...) vatbaarder voor een tennisarm. Idem voor de knieën (sporters).
Voorbeelden	<ul style="list-style-type: none">• Een 22-jarige patiënte heeft een vakantiebaantje in een restaurant bij familie. Zij doet er alles aan om haar familieleden te overtuigen dat zij goed kan presteren. Na twee weken hard werken, krijgt zij een hongerloon, wat ver onder haar verwachtingen ligt. = Eigenwaardeconflict door ontbrekende erkenning m.b.t. het werk dat ze doet met haar armen (serveerster). Ze komt in genezing wanneer ze haar familieleden haar hongerloon uit protest teruggeeft. > Acute tennisarm als teken van genezing : sterke zwelling vanwege van het syndroom. (Eigen archief).• Een semi-professionele bokser bereidt zich tijdens zijn training voor op een grote wedstrijd. Hij verliest de wedstrijd. = Eigenwaardeconflict : niet bevredigde ambitie, niet geslaagd zijn. Ondanks zijn "nederlaag" traint hij onder grote druk verder. Wanneer hij beslist alleen nog voor zijn plezier te boksen, krijgt hij pijn in beide ellebogen. = Genezingsfase. (Eigen archief).• Een bouwopzichter offert zich jarenlang op voor zijn bedrijf, echter zonder ooit hiervoor bedankt te worden. = Eigenwaardeconflict : geen erkenning te krijgen. Na een fase van totale uitputting besluit hij zijn werk niet meer zo serieus nemen en 'terug te schakelen'. = Conflictoplossing. In de genezingsfase krijgt hij een tennisarm die meerdere maanden duurt. (Eigen archief).

• Een 14-jarig rechtshandig meisje doet aan judo. 16 maanden geleden ontwricht zij bij een training haar elleboog. In het ziekenhuis wordt haar arm in het gips gelegd. = Lokaal eigenwaardeconflict. Nadat ze uit het gips komt, ontsteekt haar elleboog telkens na een training. Dit gaat zo 15 maanden door. Het meisje gaat telkens twifelen voor elke training of het gewricht "het wel gaat houden" = Recidiverend eigenwaardeconflict.
Haar therapeut adviseert haar de trainingen en de toestand van haar elleboog niet zo ernstig te nemen en haar ambitie terug te schroeven. = Conflictoplossing. Blijkbaar is de erkenning en de lof van de moeder voor het meisje erg belangrijk. Veel belangrijker dan de erkenning van haar vader of van andere mensen. Het is dan ook niet verwonderlijk dat het om de linker elleboog gaat! (Eigen archief).

Fase **Genezingsfase** : herstel van de pezen = Elleboogontsteking, tennisarm of golfarm.
Therapie Het conflict is opgelost ! Genezing begeleiden. Maatregelen zie gewrichtsontsteking p. 289.

ARTHROSE EN POLYARTHRITIS VAN DE VINGERS

Conflict Onhandigheids-eigenwaardeconflict. Men gelooft iemand slecht behandeld te hebben, een zaak verkeerd aangepakt te hebben, of iets verkeerd gedaan te hebben. Bij een activiteit met de handen, gefaald te hebben (perfectionisme). Of een lokaal eigenwaardeconflict, geloven dat de hand bv. na een breuk niet meer belastbaar is.

Voorbeelden

- Een vrouw twijfelt er voortdurend aan of ze de alledaagse dingen wel goed doet. Reeds als klein meisje werd haar geleerd om alles zo perfect mogelijk te doen. Haar perfectionisme leidt nu tot dagelijkse eigenwaardeconflicten m.b.t. haar handen. Het resultaat zijn gezwollen gewrichten.
- Een jongeman wil graag een ambacht leren, maar zijn moeder praat op hem in dat hij beter eerst zijn school kan afmaken. De jongen luistert naar zijn moeder = Eigenwaardeconflict geen handwerk te mogen doen. Celafbouw in de conflictactieve fase, gewrichtsontsteking in de genezingsfase. (Eigen archief).

Weefsel Hand en vingergewrichtjes – Medulla – Mesoderm.

Fase "acute ontsteking of polyarthritis" = genezingsfase. Arthrose = **recidiverend conflict**. Verdikte gewrichten door wederkerende ontstekingen > gevaar voor vicieuze cirkels !

Opmerking Handigheid en zijde is van toepassing. Polyarthritis vindt men vaak bij "perfectionisten".

Therapie Conflict en sporen achterhalen en zo mogelijk reëel oplossen, zodat het ZBS stopt.
Affirmaties : "Iedereen maakt wel fouten !" "Ik vertrouw op mijn capaciteiten en neem tegenslagen niet meer zo ernstig !"
Maatregelen bij acute gewrichtsontsteking zie p. 289.
Bij chronische gewrichtsontsteking zie p. 287.

ONTSTEKING VAN DE PEESCHEDEN VAN DE HAND (tendovaginitis)

Zelfde ZBS zoals boven.

Volgens de RG veroorzaakt door overbelasting.

Voorbeeld

- Een jonge vrouw staat aan het begin van de opleiding tot masseur. Zij twijfelt eraan of ze met haar kleine, tere handen wel geschikt is voor dit beroep. = ongeschiktheids-eigenwaardeconflict. Ze komt in genezing als ze door meerdere deskundigen geprezen wordt. In de genezingsfase krijgt ze ontstekingen aan de gewrichtjes van haar handen. Er ontstaat een vicieuze cirkel,

omdat ze haar aanvankelijke twijfel bevestigd ziet en vreest dat ze haar verlangen moet opgeven.

Fase	Genezingsfase : herstel van de pezen. De pees is na het ZBS sterker dan daarvoor. Biologische zin van de pijn : aansporing tot rust zodat het lichaam zich kan herstellen.
Therapie	Het conflict is opgelost. Genezing begeleiden. Maatregelen zie gewrichtsontsteking p. 289.

CARPAALTUNNELSYNDROOM

Zelfde ZBS als hierboven (zie p. 297)

De zgn. carpaaltunnel is de doorgang voor de hand-buigpezen en de middelhandszenuw.

Chronische ontstekingen veroorzaken vernauwing en wrijving.

Fase	Hangende genezing : overmatige weefselopbouw van de carpaaltunnel of de hand-buigpezen. > Versterking van de structuren, vernauwing van de carpaaltunnel, ontsteking, pijn. = Carpaaltunnel-syndroom. Biologische zin van de pijn : tot rust manen zodat het lichaam zich kan herstellen.
Therapie	Conflict en sporen achterhalen en zo mogelijk oplossen zodat de hangende genezing stopt. Na de acute fase : strekoefeningen. Maatregelen bij acute gewrichtsontsteking, zie p. 289. Bij chronische ontsteking, zie arthrose p. 287. Indien nodig, operatie.

VERKORTING VAN DE BUIGPEZEN (Contractuur van Dupuytren)

Conflict	Onhandigheids-eigenwaardeconflict. Conflict iets of iemand niet te kunnen vasthouden of niet te kunnen behouden. Iets niet kunnen "grijpen", geen "grip" kunnen krijgen op iets of iemand.
Voorbeeld	→ Iemand gelooft dat hij bij de verkoop van zijn stuk grond, te weinig geld heeft gekregen. = conflict het geld niet te pakken kunnen krijgen, of vast te grijpen. • Een man verliest zijn beste vriend bij een ruzie. = Conflict : de vriend niet kunnen behouden, vasthouden. Omdat ze elkaar regelmatig zien op het werk, recidiveert het conflict. > Contractuur van Dupuytren ("Koetsiershand").
Weefsel	Buigpezen van het handgewricht – Medulla – Mesoderm.
Conflictactief	Celafbouw in de buigpezen.
Genezingsfase	Herstel buigpezen. Contractuur van de pezen door recidiverende conflicten . > Blijvende littekenachtige verdikking van de pezen. > De hand kan niet meer volledig geopend worden. Grijpen kan nog wel. (Contractuur = blijvende samentrekking of kramp).
Biologische zin	Versterking van de buigpezen, om beter te kunnen vasthouden of grijpen.
Opmerking	Handigheid en zijde (moeder/kind- of partnerzijde) is van toepassing.
Therapie	Conflict en sporen achterhalen en zo mogelijk loslaten. Affirmatie : "ik laat los". Strekoefeningen. Maatregelen, zie arthrose p. 287.

BORSTBEEN – OF RIBBEN-PIJN

Conflict	Lokaal eigenwaardeconflict.
Voorbeelden	<ul style="list-style-type: none"> • Een vrouw voelt zich na een borstamputatie niet meer volwaardig als vrouw. = Lokaal eigenwaardeconflict. In de genezingsfase krijgt ze pijn aan de ribbenboog. Het botoedeem wordt in de RG als "metastasen" geïnterpreteerd. • Een arts beluistert een man met de stethoscoop en zegt dat er iets mis is met zijn longen. = Eigenwaardeconflict van de ribben. • Een vrouw lijdt door een borstkankerdiagnose een lokaal eigenwaardeconflict. Zij denkt "nu ben ik hier niets meer waard"! Als de tumor later geopereerd wordt, krijgt ze pijn aan de ribben = Genezingsfase. (Eigen archief).
Weefsel	Borstbeen, ribben – Medulla – Mesoderm.
Fase	Genezingsfase : herstel, pijn.
Therapie	Het conflict is opgelost, genezing begeleiden. Maatregelen, zie gewrichtsontsteking p. 289.

PIJN t.h.v. DE BORSTWERVELKOLOM

Conflict	Eigenwaardeconflict, onder het leven gebukt gaan. Zich ontmoedigd, inferieur of zich vernederd voelen. Of lokaal eigenwaardeconflict : geloven dat er in het borstgebied iets niet in orde is.
Voorbeelden	<ul style="list-style-type: none"> • Een vrouw is predikante en is blij een betrekking gevonden te hebben. Ze gelooft dat ze het moet accepteren dat haar chef haar geregeld vernederd. Zij is ongelukkig, maar ze verweert zich echter niet. = Recidiverend conflict (onder het leven gebukt gaan). Gedurende twee jaar heeft ze sterke pijn in het gebied van de borstwervelkolom. Daarna zweert ze echter dat ze dit op een volgende werkplek nooit meer zal laten gebeuren. Sindsdien heeft ze geen klachten meer. (Eigen archief). • Een vrouw heeft complexen : ze gelooft dat haar borsten te klein zijn = Lokaal eigenwaardeconflict. (Eigen archief).
Weefsel	Borstwervels – Medulla – Mesoderm.
Fase	Genezingsfase : herstel van de wervellichamen en kraakbeen. Pijn.
Therapie	Het conflict is opgelost. Indien recidiverend, conflict en sporen achterhalen en reëel oplossen. Affirmaties : "Niemand heeft het recht mij te vernederen." Vanuit energetisch standpunt gaat het bij dit ZBS om energetisch "lege" gebieden. (Emotioneel is de opdracht het vergroten van de eigenwaarde en eigenliefde.) (noot van de vertaler). Verdere maatregelen, zie arthrose p. 287.

ZIJDELINGSE VERKROMMING VAN DE WERVELKOLOM (scoliose), RONDE RUG (juvenile kyfose, morbus Scheuermann, wig-wervel)

Zelfde ZBS als hierboven indien de borstwervels erbij betrokken zijn. De verkrommingen, meestal gepaard gaande met wervelverdraaiingen, ontstaan vaak al in de kindertijd of de jeugd.

Conflictactief	Eénzijdige afbouw van wervellichamen (links of rechts), overeenkomstig met de conflictinhoud (moeder/kind- of partnerzijde) = Zijwaartse verkromming van de wervelkolom : het lichaam probeert te compenseren door daarboven of daaronder tegengestelde verkrommingen te vormen = scoliose. Wigwervels of een ronde rug ontstaan wanneer wervellichamen aan de buikzijde worden afgebouwd.
----------------	--

Genezingsfase	De assymetrisch afgebouwde wervelkolom verhardt en alles wordt "ingemetseld". Pijn, enkel tijdens de celafbouw. > Daarna blijft de wervelkolom blijvend krom.
Opmerking	Het is niet noodzakelijk dat deze verkrommingen later klachten geven. Ik ken "totaal scheve" patiënten die geen pijn hebben en andere met een rechte ruggegraat die hevige pijnen hebben. > De pijn is dus niet altijd een gevolg van organische afwijkingen !
Therapie	Conflict achterhalen indien het nog actief is. De wervelkolom goede gedachten toezenden. Innerlijk tegen je rug gaan "strijden" of geloven dat je een "slechte rug" hebt, werkt contraproductief !

LENDENWERVELKOLOM- EN ZITBEEN-PIJN (Lumbago, ischias-syndroom)

Conflict	Centraal persoonlijkheids-eigenwaardeconflict. Verklaring : Men is aan de "basis" geschaad. Te veel belasting, men kan de druk niet meer volhouden. Of lokaal eigenwaardeconflict, bv. door een darmtumor-diagnose of aambeien.
Voorbeelden	<ul style="list-style-type: none">• <i>een rechtshandige, gehuwde moeder van een tweejarig kind lijdt sinds de geboorte van haar kind aan ischiaspijn aan de linker-moederzijde. Conflictgeschiedenis : de schoonmoeder woont in bij het echtpaar. Deze twijfelt aan de capaciteiten van haar schoondochter, of zij het kind wel goed kan verzorgen. Zij laat geen gelegenheid liggen om haar te bekritisieren. = Centraal eigenwaardeconflict m.b.t. haar kind. De patiënte voelt zich minderwaardig en reageert gelaten op de hele situatie. = Hangend conflict. > Voortdurend lage rugpijn.</i> (Claudio Trupiano, Danke Dr. Hamer, p. 261)• <i>De nu 41-jarige man werd destijds als leerling op de technische school door zijn wiskundeleraar jarenlang onrechtvaardig behandeld. Toen heeft hij dit erg persoonlijk opgevat. = Centraal persoonlijkheids-eigenwaardeconflict. Na de middelbare school voltooit hij een ingenieursstudie om te bewijzen dat hij wel goed in wiskunde is. Tijdens zijn studietijd heeft hij regelmatig lage rugpijn. = Recidiverend conflict. Rekenwerk onder stress is nog altijd een spoor.</i> (Eigen archief).• <i>Bij een man wordt een darmtumor gediagnostiseerd. = Lokaal eigenwaardeconflict.</i> (Eigen archief).• <i>Een man gaat weg bij zijn vrouw. Zij gelooft dat hij weggaat omdat zij geen goede minnares is. = Centraal eigenwaardeconflict.</i> (Eigen archief).
Weefsel	Lendenwervelkolom – Medulla- Mesoderm
Fase	Genezingsfase : herstel van de -meestal onopgemerkte- weefselafbouw. Het genezende bot- of kraakbeenweefsel zwelt op en comprimeert het wervelkanaal en drukt op de zenuwwortels. (= Ischias).
Opmerking	Links- of rechtshandigheid (moeder/kind- of partnerzijde) is van toepassing. (In welk been is er uitstralingspijn ?)
Therapie	Het conflict is opgelost. Indien chronisch, conflict en sporen achterhalen en oplossen. Affirmaties : <i>"Ik kan deze druk van mij afschudden !"</i> <i>"Onbezwaard en vreugdevol wil ik zijn, zo gaat alles lichter !"</i> Chiropraxie, osteopathie. Maatregelen bij acute pijn, zie gewrichtsontsteking p. 289. Bij chronische pijn, zie arthrose p. 287.

DISCUSHERNIA VAN DE LENDENWERVELS (prolaps)

Zelfde ZBS als hierboven.

Voorbeeld	<ul style="list-style-type: none"> • Een gehuwde man bouwt zijn eigen huis en gelijktijdig moet hij op het werk ook zijn mannetje staan. = Centraal persoonlijkheids-eigenwaardeconflict. Als zijn huis eindelijk klaar is en zijn gezin er in kan trekken, krijgt hij een discushernia = genezingsfase. (Eigen archief).
Fase	<p>Intensieve genezingsfase. Een discushernia komt alleen maar voor bij het syndroom. Het ruimte-innemend proces is zo groot dat de geleïachtige kern van de tussenwervelschijven naar buiten gedrukt wordt. Zodra het oedeem vermindert, trekt ook de geleïachtige inhoud van de tussenwervelschijf zich terug. Daarmee is het ZBS volledig opgelost, tenzij er recidieven optreden.</p>
Opmerking	De diagnose "discushernia" kan een vervolgonconflict veroorzaken. Vele patiënten geloven dat ze met deze hernia moeten leren leven. = een diagnoseschok die een verder eigenwaardeconflict m.b.t. deze plaats veroorzaakt. > gevaar voor vicieuze cirkels. (Overtuiging: "Ik heb geen sterke rug").
Therapie	<p>Het eigenwaardeconflict is opgelost, het existentieconflict nog oplossen. Affirmatie: "<i>Druk en twijfel liggen achter mij!</i>" Maatregelen zie gewrichtsontsteking p. 289. Operatie slechts als laatste middel, na afwachten.</p>

VERNAUWING VAN HET WERVELKANAAL (spinale stenose)

Zelfde ZBS als hierboven (p 300).

Fase	Hangende genezing over een langere duur. Overmatige botopbouw waardoor het wervelkanaal blijvend vernauwd is. > Compressie van de zenuwen met uitstralingspijn in het been.
Therapie	<p>Conflict en sporen achterhalen en zo mogelijk oplossen. Strekoefeningen, turnen. Maatregelen bij acute pijn, zie gewrichtsontsteking p. 289. Bij chronische fase, zie arthrose p. 287. Evt. operatie.</p>

GLIJDENDE WERVELS (olisthesis)

Zelfde ZBS als hierboven (p. 300).

Fase	Recidiverend conflict: hangende conflictactiviteit. Verschrompeling van de wervellichamen of de tussenwervelschijven, waardoor een enkele wervel naar voor of achter kan gaan glijden.
Therapie	<p>Conflict en sporen achterhalen en zo mogelijk reëel oplossen. Krachtraining, spieren opbouwen (geen strekoefeningen). Maatregelen bij acute pijn, zie gewrichtsontsteking p. 289. Bij chronische fase, zie arthrose p. 287.</p>

PIJN t.h.v. het SCHAAMBEEN of het BEKKEN

Conflict	<p>Lokaal eigenwaardeconflict. Bij mannen vaak m.b.t. sexualiteit of potentie. Vrouwen reageren bij een sexueel eigenwaardeconflict meestal met het bekken, heiligbeen (sacrum) of het schaambeentje.</p>
----------	--

Voorbeelden	<p>→ <i>Iemand lijdt aan incontinentie = Lokaal eigenwaardeconflict. Afbouw van botmassa in de conflictactieve fase. Herstel en pijn in de genezingsfase.</i></p> <p>→ <i>Een man is na een prostaatoperatie impotent.</i></p> <p>→ <i>Een man lijdt aan voortijdige zaadlozing. Daardoor kan hij zijn vrouw niet bevredigen.</i></p>
Weefsel	Schaambeek, bekken – Medulla – Mesoderm.
Fase	Genezingsfase. Wederopbouw van botmassa.
Opmerking	Links- of rechtshandigheid (moeder/kind- of partnerzijde) is van toepassing.
Therapie	Het conflict is opgelost. Genezing begeleiden ! Maatregelen zie gewrichtsontsteking p. 289.

VERMOEIDHEIDSBREUK VAN HET BEKKEN

Zelfde ZBS als hierboven.

Fase	Hangende conflictactiviteit. Afbouw van botweefsel > verlies van stabiliteit. Nauwelijks pijn. Evt. koud gevoel in dit gebied.
Therapie	Conflict en sporen achterhalen en zo mogelijk oplossen.

PIJN t.h.v. het ZITBEEN

Conflict	Eigenwaardeconflict, iets niet kunnen bezitten, iets niet kunnen uitzitten. Of lokaal eigenwaardeconflict.
Voorbeelden	<p>→ <i>Iemand gelooft een zaak (bv. een beroepssituatie) niet te kunnen "uitzitten".</i></p> <p>→ <i>Iemand heeft aambeien. (Lokaal eigenwaardeconflict.)</i></p>
Weefsel	Zitbeen – Medulla – Mesoderm.
Genezingsfase	Herstel van het bot. Pijn !
Therapie	Het conflict is opgelost. Genezing begeleiden. Maatregelen zie gewrichtsontsteking p. 289.

PIJN t.h.v. de HEUP

Conflict	Eigenwaardeconflict, iets niet kunnen doorstaan, iets niet kunnen dragen, niet kunnen/mogen doorzetten. Of een lokaal eigenwaardeconflict.
Voorbeelden	<p>• <i>Een jonge, rechtshandige vrouw heeft al van kinds af aan een afwijking aan het bekken, die echter geen klachten geeft. Zij verlangt een kind met haar partner en wil de mening van de beste arts van de regio of er geen contra-indicaties zijn om zwanger te worden. De specialist onderzoekt haar nauwgezet. Zijn commentaar : "Hopelijk wilt u geen kinderen want dan moet u voor de zwangerschap de bekkenopening operatief laten vergroten : daarvoor moet er een deel van de heup uitgenomen worden en tijdelijk ingeplant worden in de buurt van de knie !" Na de geboorte en zoogtijd kan dit deel terug "verplant" worden". Dit is voor de vrouw een lokaal eigenwaardeconflict van het bekken en de heup. De patiënte huilt uit bij een vriendin en beslist een tweede opinie te laten doen bij een ervaren vrouwenarts. Deze zet uiteindelijk het "licht op groen". Wanneer er een gezonde baby wordt geboren, komt de linkerheup (moeder/kind-zijde) in genezing. De pijnen duren een half jaar en zijn soms zeer erg. Intussen is er een tweede gezonde baby ter wereld gekomen en is de patiënte volledig klachtenvrij. (Eigen archief).</i></p>

- De moeder van een patiënt bemoeit zich voortdurend met zijn huwelijk. De man vindt geen oplossing voor het dilemma. Hij voelt zich "tussen wal en schip zitten". = Eigenwaardeconflict deze situatie niet aan te kunnen. (Eigen archief).

- Een 69-jarige linkshandige, gehuwde moeder van 2 volwassen zonen heeft een hond die ze erg liefheeft. Hij behoort tot de familie en is "haar partner". De hond wordt echter steeds zwakker met het ouder worden. De patiënte weet, als ze het dier de pijn wil besparen, dat ze hem moet laten inslapen. = Eigenwaardeconflict: "ik kan het niet dragen, dat ik de hond moet laten inslapen". De linkerheup (partner) is getroffen. Haar man gaat uiteindelijk de zware weg naar de dierenarts. De patiënte is bedroefd, maar is ook wel opgelucht dat het inslapen achter de rug is. Tien dagen daarna krijgt ze pijn aan de linker heup die 4 weken duurt (= genezingsfase). (Eigen archief).

Weefsel	Heupgewricht, dijbeenkop – Medulla – Mesoderm.
Genezingsfase	Herstel van het bot of het kraakbeen. > Ontsteking, beperking van de mobiliteit, pijn.
Opmerking	Handigheid en zijde (moeder/kind- of partnerzijde) is van toepassing.
Therapie	Het conflict is opgelost. Indien recidiverend, conflict en sporen achterhalen en zo mogelijk reëel oplossen.

Maatregelen zie gewrichtsontsteking p. 289.

ARTRHOSE VAN HET HEUPGEWRICHT (coxarthrose)

Zelfde ZBS als hierboven.

Fase	Recidiverend conflict. Steeds terugkerende celafbouw- en celopbouwfasen waardoor er minderwaardig littekenweefsel gevormd wordt. > Ruwer worden van het gewrichtsooppervlak. > Toenemende vernietiging van het kraakbeen. Inperking van de mobiliteit, pijn.
Therapie	Conflict en sporen achterhalen en zo mogelijk reëel oplossen zodat het ZBS stopt. Affirmaties : "Wanneer je gelooft dat het niet meer gaat, komt er toch ergens een lichtpuntje !" "Ik weet dat alles weer goed wordt !" Bachbloesems : lariks, wilg, tamme kastanje. Maatregelen, zie gewrichtsontsteking p. 287. Operatie indien nodig.

OPLOSSEN VAN DE HEUPKOP (heupkopnecrose, Morbus Perthes)

Zelfde ZBS als hierboven.

Symptoom	Een deel van de dijbeenkop sterft af (necrotiseert) en in ernstige gevallen breekt deze af. > plotselinge, sterke pijn. Veel voorkomende aandoening bij honden en peuters.
Fase	Conflictactieve fase. Afbouw van botweefsel > verlies van stabiliteit > breuk van de dijbeenkop.
Therapie	Zie hierboven.

KNIE-PIJN, KNIEGEWRICHTSONTSTEKING (arthritis),

SLIJMBEURSONTSTEKING (bursitis).

Conflict	Sportiviteits-eigenwaardeconflict. Geen erkenning of waardering krijgen, ambitie die on vervuld blijft.
----------	---

Verklaring : veel voorkomend bij mensen die hun eigenwaarde laten afhangen van hun prestaties met hun benen (voetballers, hardlopers, wielrenners...).

• *Een jonge rechtshandige man trouwt bij een familiebedrijf in. Hij zet zich helemaal in, maar zijn schoonouders waarderen hem niet. Wanneer de schoonouders hem uit het bedrijf zetten, krijgt hij ineens erkenning van alle kanten. Wegens de grote conflictmassa, is de rechterknie (partnerzijde) meerdere jaren gezwollen. = hangende genezingsfase. Omdat de klachten niet verbeteren, wordt er uiteindelijk een kunst-kniegewricht geplaatst.* (Eigen archief).

• *Een 50-jarige rechtshandige man heeft een zwaar leven achter zich. Zijn ouders gaven hem helemaal geen zelfvertrouwen en zijn schooltijd is een "catastrofe". Tweemaal moet hij veranderen van school omdat hij niet mee kan komen. Met moeite bemachtigt hij een stageplaats als kapper, terwijl hij voortdurend tegen zichzelf zegt dat hij niet kan knippen. = eigenwaarde-sportiviteitsconflict, betreft de rechter (partner)-knie. Hij verschijnt op het eindexamen voor kapper, maar hij is zo overtuigd dat hij niets kan en eigenlijk zeker weet dat hij niet zal slagen. Drie weken na deze proef komt hij in genezing en begint zijn rechter knie te zwellen. Hij wordt meermaals geopereerd aan deze knie, echter zonder succes. Twee jaar lang is hij aan bed gekluisterd. Dan wordt hij eindelijk beter, maar door de vele operaties en recidieven heeft hij sterke kniepijn.* (Eigen archief).

Weefsel	Kniegewricht – Medulla – Mesoderm.
Fase	Genezingsfase : verhoogde stofwisseling, celopbouw, zwelling, roodheid, pijn.
Opmerking	Handigheid en zijde (moeder/kind- of partnerzijde) is van toepassing.
Therapie	Het conflict is opgelost. Maatregelen, zie gewrichtsontsteking p. 289.

KNIE-MENISCUS, KRAAKBEENSCHADE, KRUISBAND- OF ZIJBAND- SCHEUR

Zelfde ZBS als hierboven.

Voorbeelden

- *B. Eybl : als 23-jarige wedstrijd-windsurfer nam ik een jaar pauze en ging ik niet naar de Olympische Spelen in Los Angeles. Daarna probeerde ik een come-back te maken, maar na verschillende wedstrijden die slecht verliepen, leed ik een sportiviteits-eigenwaarde-conflict. Tijdens één van de wedstrijden liep ik een meniscusscheur (links=partner) in de linker knie op, die arthroskopisch behandeld moest worden. = Blessure in de conflictactieve fase wegens verzwakt weefsel.* (eigen ervaring)

Fase	Recidiverend conflict
Opmerking	Meniscusscheuren en scheuren van banden gebeuren meestal in de vorm van ongevallen. Meestal schuilt hier echter aan de basis een beschadiging van het weefsel. Deze blessures kunnen zich zowel in de conflictactieve fase als in de genezingsfase voordoen. Genezingsfasen-scheuren zouden niet nodig zijn, wanneer men de boodschap van de pijn begrepen zou hebben. (Rusten !!)
Therapie	Conflict en sporen achterhalen en zo mogelijk reëel oplossen. Affirmaties : "Ik weet wat ik kan, ook wanneer anderen dat niet altijd merken !". "Ware erkenning komt van binnenuit. Er is dat goede gevoel, goed gedaan te hebben en liefde geschonken te hebben." Maatregelen bij acute pijn, zie gewrichtsontsteking p. 289. Bij chronische pijn, zie arthrose, p. 287. Operatie alleen indien nodig.

GEWRICHTSMUIS VAN DE KNIE

Zelfde ZBS als hierboven (zie p. 303 - 304).

Een stukje bot, kraakbeen of gewrichtsinhoud “zwemt” vrij in het gewricht en leidt tot plotselinge bewegingsbeperking en pijn wanneer dit klem komt te zitten.

Fase	Toestand na een afgelopen ZBS – recidiverend conflict . Evt. door verwondingen.
Therapie	Conflict en sporen achterhalen en zo mogelijk reëel oplossen indien het conflict nog actief is. In geval dat inklemming zich vaak voordoet > arthroscopische reiniging van het gewricht, zodat de ontstekingen ophouden. Bovendien bestaat bij inklemmingen het gevaar op lokale eigenwaarde-vervolgconflicten !

ONTSTEKING VAN DE HIEL OF DE TENEN

Conflict	Iemand of een situatie niet kunnen uitstaan. Eigenwaardeconflict : niet kunnen lopen, dansen, balanceren, springen, schoppen, afremmen, enz... Of een lokaal eigenwaardeconflict.
Voorbeeld	• <i>Een leerling durft vanwege een verkoudheid niet mee te gaan op een vakantie-wandelweek, waar hij zich echter zeer op verheugd had. = eigenwaardeconflict niet kunnen lopen of springen. Hij komt in genezing wanneer de wandelweek voorbij is. > Ontsteking van het enkelgewricht (hiel).</i>
Weefsel	Voet- of teengewricht – Medulla – Mesoderm.
Fase	Genezingsfase : wederopbouw van bot- en kraakbeenweefsel. Pijn, zwelling.
Therapie	Het conflict is opgelost ! Genezing begeleiden. Maatregelen, zie gewrichtsontsteking p. 289.

ONTSTEKING VAN DE ACHILLESPEES

Zelfde ZBS als hierboven.

Voorbeeld	• <i>De patiënt is voetbaltrainer. Zijn ploeg lijdt de ene nederlaag na de andere. = plaatsvervangend eigenwaardeconflict, niet snel genoeg te kunnen lopen. Wanneer zijn ploeg eindelijk meerdere successen boekt, komt zijn achillespees pijnlijk in genezing.</i> (Eigen archief).
Weefsel	Achillespees- Medulla - Mesoderm.
Fase	Genezingsfase : herstel, versterking van de pees. Pijn bij belasting. De pees blijft na het ZBS verdikt ! (Luxegroep).
Therapie	Het conflict is opgelost. Genezing begeleiden. Opgelet : vanwege de kwetsbaarheid van het weefsel (gevaar voor inscheuren), het gewricht niet te veel belasten ! Maatregelen zie gewrichtsontsteking p. 289.

INSCHEUREN OF AFSCHUREN VAN DE ACHILLESPEES

Zelfde ZBS als hierboven.

Weefsel	Achillespees, ligamenten - Medulla - Mesoderm.
Fase	Recidiverend conflict, conflictactiviteit of genezingsfase.

Opmerking	De grens tussen een "blessure" en een ZBS is meestal niet zo duidelijk. De basis voor blessures zit vaak in verzwakt, broos weefsel (t.g.v. een ZBS). Achillespees-scheuren in de genezingsfase gebeuren vaak door te snel weer te sporten. (Volledige training ondanks pijn !)
Therapie	Conflict en sporen achterhalen en zo mogelijk reëel oplossen indien het conflict nog actief is. Maatregelen, zie gewrichtsontsteking p. 289. Operatie indien nodig.

HIELSPOOR

Zelfde ZBS als hierboven. (Zie ontsteking van de hiel en de tenen.)

Voorbeelden	<ul style="list-style-type: none">• <i>Een leraar wordt door een collega gepest. Bij elk project dat zij wil doorvoeren, gaat deze collega er tegenin. = eigenwaardeconflict, deze situatie niet kunnen uitstaan. Wanneer zij bij een groot project toch doorzet, ontstaat er in de genezingsfase een pijnlijk hielspoor.</i> (Eigen archief).• <i>Bij een ongeluk lijdt de moeder van een linkshandige patiënte een breuk van de hiel. De patiënte voelt zich schuldig door het ongeval en zij lijdt een plaatsvervangend eigenwaardeconflict voor de moeder. Als de moeder na het verwijderen van het gipsverband weer zonder klachten kan lopen, komt ook de patiënte in genezing.</i> > <i>sterke pijn in de rechter hiel (moeder/kind-zijde).</i> (Vgl. www.germanische-heilkunde.at/index.php/erfahrungsberichte)
Weefsel	Hielbeen – Medulla – Mesoderm.
Fase	Genezingsfase : vorming van overmatig bot (luxegroep). Ook wanneer het hielspoor na afloop van de genezingsfase op röntgenbeeld zichtbaar blijft, verdwijnt de pijn meestal helemaal.
Therapie	Het conflict is opgelost. Indien wederkerend, conflict en sporen achterhalen. Affirmaties : <i>"Ik sluit vrede in mijn hart. Alles wat ik ervaar, heeft zin. Ik kan hieruit leren !"</i> Maatregelen, zie gewrichtsontsteking p. 289 of zie arthrose p. 287.

SCHEEFSTAND VAN DE GROTE TEEN (hallux valgus)

Conflict	Iemand niet kunnen wegtrappen ("een trap geven"). Eigenwaardeconflict, niet kunnen lopen, dansen, balanceren, springen, schoppen, afremmen, enz...
Weefsel	Gewricht van de grote teen – Medulla – Mesoderm.
Fase	Recidiverend conflict : hangende genezing. Met elke ontsteking (= genezingsfase : celtoename), komt er een laagje bot bij. > Verdikking, scheefstand, vervorming van de teen en het basisgewricht.
Opmerking	Te krappe schoenen of hoge hakken kunnen het gewricht van de teen op den duur mechanisch beschadigen. (in dit geval : geen ZBS). Mogelijk vicieuze cirkels door onesthetische grote teen (nieuw eigenwaardeconflict). Links- of rechtshandigheid (moeder/kind- of partnerzijde) is van toepassing.
Therapie	Conflict en sporen achterhalen en zo mogelijk reëel oplossen zodat het ZBS kan stoppen. Maatregelen, zie gewrichtsontsteking p. 289.

SPIEREN

Er bestaan 2 soorten spierweefsel :

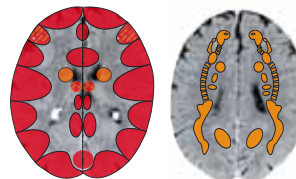
- 1) de gladde, onwillekeurige spieren, gestuurd vanuit de middenhersenen (= spierlaag van de inwendige organen)
 - 2) willekeurige, dwarsgestreepte spieren van het bewegingsapparaat.
- In dit hoofdstuk gaat het over de tweede groep.

De dwarsgestreepte spieren worden door twee verschillende gebieden in de hersenen aangestuurd.

- 1) Hersenschors (bezenuwing van de spieren)
- 2) Medulla (voeding van de spieren)

De beide ZBS-en komen meestal gekoppeld voor, d.w.z. ze lopen vaak gelijktijdig.

ZBS SPIER-BEZENUWING (innervatie)



ALGEMEEN VERLOOP ¹

De motorische bezenuwing, alsook het spannings- en ontspanningsbevel komt van het motorische centrum van de hersenschors.

Conflict **Motorisch conflict.**

Angst vast te zitten (geboeid te zijn).
 Angst niet te kunnen vluchten of weg te kunnen.
 Conflict zich niet durven, kunnen of willen bewegen.
 "Verlamd zijn van angst !" "Met stomheid geslagen zijn."

Schouder- en rugspieren : voor iemand of iets niet kunnen uitwijken.

Been-, armbuig en bijtrekspieren (adductoren) :
 iemand of iets niet kunnen vasthouden, naar zich toe kunnen halen of kunnen omarmen.

Been-, armstrek en afdruwspieren (abductoren) :
 iemand of iets niet kunnen wegduwen, wegslaan, wegtrappen, wegstoten of zich niet kunnen afweren.

Benen (algemeen) : Niet weten waar naar toe. Niet weg kunnen komen, niet kunnen vluchten, niet kunnen volgen, niet snel genoeg kunnen lopen, niet kunnen klimmen, niet kunnen springen, balanceren, dansen, enz ...



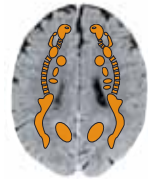Weefsel

Dwarsgestreepte spieren - Hersenschors - Ectoderm (bezenuwing = innervatie), meestal gekoppeld met de Medulla - Mesoderm (Voeding).

¹ Zie Dr. Hamer, Tabellenbuch p. 138, 143

Conflictactief	Beperking van de bezenuwingsfunctie : steeds minder prikkels gaan van het motorische centrum naar de spieren. > Spierzwakte tot totale verlamming van de spieren, afhankelijk van de conflictintensiteit.
Biologische zin	"Doodstelreflex" : wanneer een dier achtervervolgd wordt door een roofdier, of wanneer de situatie uitzichtloos is, treedt deze reflex op (doen alsof je dood bent). Een prooi is niet meer interessant wanneer die niet beweegt. Wanneer het gevaar voorbij is, lost de verlamming op. (Het motto is : "niet bewegen tot het gevaar voorbij is !").
Genezingsfase	Herstel van de innervatie.
Genezingscrisis	Ongecoördineerd trekken en krampen = epileptische krampaanval. Plaatselijke kramp = spierkramp, spiertrekkingen. Koudegevoel in "vlagen".
Opmerking	Let op : aan het begin van de genezingsfase of na de genezingscrisis kunnen de verlammingen kortstondig nog sterker worden, vanwege het oedeem in de hersenen, waardoor het motorische relais uitzet. (Door het oedeem wordt de verbinding tussen de synapsen tijdelijk verbroken). Eigenlijk is dit een goed teken, maar wordt door de patiënt vaak verkeerd geïnterpreteerd dat de klachten erger worden en zo kan hij in vicieuze cirkels terecht komen. Vele spierklachten zijn een gevolg van vergiftiging door medicatie en hebben dus geen psychische oorsprong. Vaak ligt er een mix van vergiftiging en conflict aan de basis. De voornaamste "schuldige" medicatie zijn : bloeddrukverlagende middelen, cholesterolverlagende middelen en psychofarmaca.

ZBS SPIERSTOFWISSELING



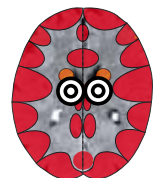
ALGEMEEN VERLOOP

De sturing van de stofwisseling van de spier (voeding van de spier; weefselafbouw en -opbouw) gebeurt door de medulla.

Conflict	Eigenwaardeconflict m.b.t. de mobiliteit . (Conflictdetails zie p. 286).
Weefsel	Dwarsgestreepte spieren: stofwisseling – Medulla – Mesoderm.
Conflictactief	Beperking van de voeding, afbouw van spierweefsel, spierzwakte (necrose, atrofie).
Genezingsfase	Wederopbouw spierweefsel met pijn, zwelling, vergroting van de spier. (Hypertrofie).
Biologische zin	Versterking van de spier. (Meer spierweefsel dan voordien - Luxegroep).
Opmerking	In de praktijk komen beide ZBS-en meestal gekoppeld voor en ze verlopen meestal synchroon.

¹ Zie Dr. Hamer, Tabellenbuch p. 61, 72

ZBS BEZENUWING SPIEREN



SPIERVERLAMMING, MULTIPLE SCLEROSE (MS), KINDERVERLAMMING (Polio), AMYOTROFE LATERALE SCLEROSE (ALS)¹

Conflict	Motorisch conflict : "vast zitten", of angst om vast te zitten. Conflict zich niet te kunnen, willen of durven bewegen. (zie p. 307).
----------	---

¹ Zie Dr. Hamer, Tabellenbuch p. 138, 143

Voorbeelden	<ul style="list-style-type: none"> • Een 63-jarige gepensioneerde man is nog steeds actief als hobby-sportleraar en klusjesman. Op een dag breekt hij zijn heup bij een ski-ongeval. Hij moet 4 maanden volledig rusten. = motorisch conflict, zich niet mogen bewegen. Na deze lange gedwongen rustpauze krijgt hij revalidatie waarbij hij snelle vorderingen maakt. Hij merkt dat hij weer "de oude" wordt. = conflictoplossing. Nu krijgt hij 's nachts last van kuitkrampen in beide benen. De krampen duren wekenlang en worden steeds erger. Hij ervaart deze krampen als pijnlijker dan zijn heupbreuk. = motorisch conflict vanwege de krampen. = Vicieuze cirkel. Na meerdere consulten bij artsen wordt hij ter observatie doorverwezen naar het ziekenhuis. Daar doet men een ruggenmergpunctie, een MRI en een zenuwgeleidingstest. Onverwachts krijgt hij van een arts de diagnose "ALS". Men legt hem het voortschrijdende ziektebeeld uit en de arts legt uit dat men uiteindelijk sterft aan de verstikkingsdood wegens algehele spiervlamming. = Gegeneraliseerd motorisch conflict, spoedig helemaal verlamd te zijn. Binnen een half jaar nemen de verlammingen zo erg toe, dat deze amateursporter nu in een rolstoel terecht komt en zich in bed niet meer kan omdraaien. = Vicieuze cirkel en bevestiging van de prognose. (= self-fulfilling prophecy!). Een zeer tragisch geval. (Eigen archief). • Een 50-jarige rechtshandige vrouw gaat vanwege aanhoudende sterke pijnen in het gezicht naar de neuroloog. Deze schrijft een pijnstillen en een antidepressivum voor. Als mogelijke bijwerking staat bij beide middelen: "verlammingen". De patiënte krijgt na enkele weken na inname van deze medicatie, verlamingsverschijnselen in het rechter been. De pijn blijft echter bestaan. Na meerdere consulten bij de neuroloog, een CT-scan en een ruggenmergpunctie, wordt de diagnose MS gesteld. = Motorisch conflict wegens de diagnose. De patiënte ziet zichzelf al in een rolstoel zitten en koopt reeds een stok om mee te lopen. > De verlammingen nemen steeds toe. Er begint een neerwaartse spiraal! (Eigen archief).
Weefsel	Dwarsgestreepte spieren - hersenschors -Ectoderm (bezenuwing = innervatie), meestal gekoppeld met Medulla - Mesoderm (Voeding).
Fase	Actieve fase, hangende conflictactiviteit.
Opmerking	De diagnose "MS" geldt in de RG zelfs als onduidelijk. In het liquor worden eiwitten gemeten, die ook bij gezonde mensen voorkomen. Op CT-scan en MRI zoekt men naar dubieuze "witte vlekken", die bij iedereen te vinden zijn! De diagnose MS heeft meestal een nieuw, nog erger motorisch conflict, tot gevolg. De meeste patiënten hebben reeds het beeld voor ogen dat ze in een rolstoel terecht zullen komen. (= Posthypnotisch engram = iets dat "ingegrift" is). Dit conflict is moeilijk om nog ongedaan te maken. = Hangend actief conflict, veroorzaakt door de diagnose. Ook een belangrijk deel van de dwarsleasie-verlamden behoren tot dit soort beschadigde patiënten!
Therapie	<p>Conflict en sporen achterhalen en zo mogelijk oplossen. Inzicht in dit ziekteproces en in de vervolgon conflicten !!! In de geest weer open staan voor volledige mobiliteit.</p> <p>(De diagnose- en prognoseschok "ontladen" met EFT (emotional freedom techniques). Matrix-reïmprinting met het beeld van volledige mobiliteit. = noot van de vertaler).</p> <p>Affirmaties: "ik weet nu wat er aan de hand is en ik bevrijd me van alle banden"! "Ik zal mij weer kunnen bewegen zoals vroeger"! Bewegingstherapie, maar zonder (zelf opgelegde) druk.</p>

ANDERE OORZAKEN VAN VERLAMMINGEN

- Ongevallen of mislukte operaties (mechanische verlamming)
- Verhoogde hersendruk (oedeem) op het motorisch relais, afkomstig uit de omgeving (ander conflict, meestal een eigenwaardeconflict in genezing).
- Vergiftiging, bv. door medicatie (toxische verlamming)

EPILEPSIE of KRAMPAANVALLEN

Zelfde ZBS als hierboven (zie p. 308 -309).

Bij herhaaldelijk spontaan optreden van krampaanvallen, met of zonder bewustzijnsverlies, wordt in de RG de diagnose "epilepsie" gesteld.

Voorbeelden	<ul style="list-style-type: none">• <i>Een 30-jarige vrouw ervaart het volgende motorische conflict: zij glijdt van een berg en voelt dat dit te snel gaat. Zij komt in een beek terecht en breekt hierbij 2 wervels. Na het ongeval gelooft zij dat ze verlamd is omdat ze zich kortstondig niet kan bewegen. = Motorisch conflict, niet kunnen afremmen en niet kunnen bewegen. Een paar dagen later heeft de patiënte een epileptische aanval met urineverlies en een korte abcense. Enkele uren voor de aanval moest ze erg huilen, wat haar wel opluchtte. Na de aanval voelt ze zich vredig en helder. (Vgl. www.gnm-forum.eu/board)</i>• <i>Een man betwijfelt bij het bergbeklimmen of hij wel de top kan bereiken. Hij kan de anderen nauwelijks volgen. = Motorisch conflict niet mee te kunnen, niet snel genoeg te kunnen gaan. Wanneer hij toch aankomt bij de top, krijgt hij een epileptische aanval. De aanvallen herhalen zich telkens in soortgelijke situaties. Bij het stijgen, is hij conflictactief (ongemerkte verzwakking of verlamming van de benen), aan de top komt hij in genezing, met een epileptische aanval in de genezingscrisis. (Eigen archief).</i>• <i>Een jongen wordt te vroeg geboren en is blind. Wanneer hij zijn omgeving wil gaan verkennen lijdt hij een motorisch conflict, omdat hij zich voortdurend stoot en pijn doet. In rustfases krijgt hij steeds opnieuw epileptische aanvallen. (Eigen archief)</i> <p>→ <i>Een kind merkt dat de arts met een spuit voor een vaccinatie nadert. Het wil weglopen, maar de moeder houdt het kind stevig vast. = Motorisch conflict, niet kunnen weglopen, de naald niet kunnen afwerpen. > Epilepsie in de genezingsfase (= zgn. schade door vaccinatie). Opmerking : De witte jas van de arts, de injectienaald, de geur kunnen sporen vormen. Naast het verlies van vertrouwen, wordt zelfs de moeder een spoor, omdat zij diegene was die het kind vasthield tijdens de injectie !</i></p>
Fase	Genezingscrisis = epileptische aanval. In principe min of meer gegeneraliseerde spierkramp. Spierkrampen en epileptische aanvallen gebeuren slechts in rust-toestand (vagotonie). Tijdens de genezingscrisis herbeleeft men het conflict in versneld tempo.
Opmerking	De aanname vanuit de RG, dat bij elke epileptische aanval hersencellen afsterven, klopt niet. De getroffen spiergroep wijst de weg naar de conflictgeschiedenis.
Therapie	Conflict achterhalen en zo mogelijk oplossen. Wanneer de aanvallen zich herhalen, moet men naar recidief-situaties of sporen zoeken. (bv. dromen of herinneringen). Affirmaties : "Ik kan alles doen wat ik wil." "Ik ben vrij." "Ik kan alle beperkingen van mij afschudden." Dansen, gymnastiek, yoga.

ZIEKTE VAN PARKINSON

Zelfde ZBS als hierboven. (Zie p. 308 - 309).

Volgens de RG is Parkinson een langzame, voortschrijdende, degeneratieve ziekte van de hersenen. Typische symptomen zijn : trillen van de spieren (tremor), stijfheid van de spieren (rigor) en verlangzaming van de beweging (bradykinese).

Voorbeelden	<ul style="list-style-type: none"> • Een 40-jarige ondernemer levert zijn waren al jarenlang aan een groothandel. Wegens een besparingsprogramma verliest hij deze grote klant. = <i>Motorisch conflict</i> : deze klant niet met de handen kunnen vasthouden. Het conflict is reeds 20 jaar hangend conflictactief. = <i>Morbus Parkinson</i>. Symptoom : bevende handen. (Eigen archief). • <i>Parkinson-patiënt Mohammed Ali vertelt dat hij regelmatig droomt van de wedstrijd tegen Joe Frazier. Bij deze wedstrijd lijdt hij zijn eerste en pijnlijkste nederlaag. Daarbij lijdt hij de volgende biologische conflicten : zich niet kunnen dekken > trillen van de handen, schrikangst-conflict > spraakstoornissen (stotteren), niet kunnen vluchten uit de ring > stoornissen bij het lopen. Met elke droom komt hij weer in conflictactiviteit. De "schudverlamming" (= de genezingscrisis), zorgt er telkens weer voor dat hij conflictactief wordt (angst), waardoor het ZBS nooit volledig ophoudt.</i>
Fase	Zich herhalende genezingscrises binnen een hangende genezing . Beven, spierstijfheid, vertraging van de beweging (= ziekte van Parkinson). De conflictactiviteit wordt door recidieven of sporen steeds kort "aangestoken". De genezingsfase domineert, maar komt nooit tot een einde.
Opmerking	Links- of rechtshandigheid (moeder/kind- of partnerzijde) is van toepassing. De getroffen spiergroep wijst de weg naar de conflictgebeurtenis. Zoals bij MS de diagnose kan leiden tot vervolgon conflicten, zo kan ook de diagnose "Parkinson" een nieuw motorisch conflict veroorzaken. De voorstelling, niet meer rustig te kunnen bewegen met de hand, kan zich in het onbewuste vastzetten en de symptomen vormen een nieuw spoor.
Therapie	Conflict en sporen achterhalen en zo mogelijk oplossen zodat de hangende genezing stopt.

SPIERKRAMPEN

Zelfde ZBS als hierboven. (zie p. 308 -309).

Voorbeelden	<ul style="list-style-type: none"> • Een man rijdt met zijn auto een steile bergweg omlaag en merkt ineens dat hij te snel rijdt om de volgende bocht te kunnen nemen. = <i>Motorisch conflict</i>, niet kunnen remmen. Kort voor de afgrond komt zijn voertuig tot stilstand dankzij een sneeuwhoop. In de 3 daaropvolgende nachten heeft hij kuitkrampen aan het rechter been (= het "rembeen"). = <i>Genezingsfase, genezingscrisis</i>. (Eigen archief). • Een oudere bergbeklimster heeft moeite om een groep jonge bergbeklimmers bij te houden. = <i>Motorisch conflict</i>, niet mee te kunnen. Na de bergtocht krijgt zij 's avonds sterke dijbeenkrampen. = <i>Genezingsfase, genezingscrisis</i>. Dit gebeurt telkens weer, wanneer zij in een groep wandelt. Wanneer zij alleen wandelt, heeft ze nadien geen krampen. (Eigen archief).
Weefsel	Dwarsgestreepte spieren – Ectoderm (innervatie = bezenuwing)
Fase	Genezingscrisis (epileptische crisis) tijdens de genezingsfase.
Opmerking	Krampen treden altijd in rust na de inspanning op. De voorgaande verzwakking van de getroffen spiergroep wordt meestal niet waargenomen. De kramp is een lokale epilepsie. Gegeneraliseerde kramp = "echte" epilepsie. (zie p. 310). Handigheid en zijde (moeder/kind- of partnerzijde) is van toepassing.
Therapie	Conflict en sporen achterhalen en oplossen zodat het ZBS helemaal kan stoppen. Nachtelijke krampen houden meestal op wanneer men opstaat uit bed. (= Einde van de vagotonie).

SPASTISCHE VERLAMMING

Zelfde ZBS als hierboven. (zie p. 308 - 309).

Voorbeelden	<ul style="list-style-type: none">• <i>Het ongeboren kind ervaart in het laatste deel van de zwangerschap ontelbare luide ruzies van de ouders. = Motorisch conflict, niet kunnen weglopen. > In de actieve fase : verlamming van de kuiten. In de genezingscrisis : krampen. In hangende genezing : voortdurende kramp. > Het kind wordt met een spitsvoet geboren. Ook na de geboorte blijven de ouders verder ruzie maken. (Zie Dr. Hamer, Goldenes Buch Bd. 2, p. 419)</i>➔ Motorische conflicten komen vaak voor bij echografie (de hoge tonen van een echografie vormen een bedreiging voor de foetus) en vruchtwaterpuncties, of later door vaccinaties, wanneer het kind vastgehouden wordt.
Weefsel	Dwarsgestreepte spieren. Hersenschors (bezenuwing = innervatie), meestal gekoppeld met de Medulla - Mesoderm (voeding spieren).
Fase	Hangende genezing met klemtoon op de genezingscrisis. Voortdurende spanning van de getroffen spieren.
Therapie	Conflict en sporen achterhalen en zo mogelijk reëel oplossen, zodat het ZBS kan ophouden. Gymnastiek, ergo- en hydrotherapie. Dans- en muziektherapie. Klassieke massage, acupunctuur, reflexzonemassage, zonnebaden.

RUSTELOZE BENEN (restless-legs-syndroom)

Zelfde ZBS als hierboven. (zie p. 308 - 309).

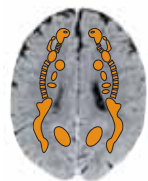Weefsel	Dwarsgestreepte spieren – Ectoderm (bezenuwing = innervatie)
Fase	Genezingscrisis : hangende genezing met accent op de genezingscrisis. Voortdurende spanning van de spieren.
Therapie	Conflict en sporen achterhalen en oplossen zodat het ZBS kan ophouden. Klassieke massage, lymfedrainage, acupunctuur, reflexzonemassage, gymnastiek, yoga, enz...

ZBS VAN HET SPIERWEEFSEL

SPIERSPANNING - SPIERVERHARDING (myosclerose, myogelose)¹

Conflict	Eigenwaardeconflict overeenkomstig de lokatie. (conflictdetails en voorbeelden, zie voorbeelden vanaf p. 286). Bv. spanning in de nek : moreel-intellectueel eigenwaardeconflict.
Weefsel	Dwarsgestreepte spieren - Medulla - Mesoderm.

¹ Zie Dr. Hamer, Tabellenbuch p. 61, 72



Fase	Recidiverend conflict
Opmerking	Onbiologische leefwijze of een gedwongen houding (bureau-zitten), bevordert uiteraard spierspanning. Links- of rechtshandigheid (moeder/kind- of partnerzijde) is van toepassing.
Therapie	Conflict en sporen achterhalen en zo mogelijk reëel oplossen. Affirmaties : <i>"Ik neem het allemaal wat lichter op !"</i> <i>"Ik vertrouw op mijn capaciteiten !"</i> Stress afbouwen. Spanning (sport) en ontspanning (middagslaapje). Diverse bewegingen en sporten : gymnastiek, turnen, yoga, dansen, zwemmen. Klassieke massage, drukpuntmassage, reflexzonemassage, sauna. Infraroodcabine.

SPIERREUMA (fibromyalgie)

Zelfde ZBS als hierboven.

Weefsel	Dwarsgestreepte spieren - Medulla - Mesoderm
Fase	Recidiverend conflict : "Acute aanval" = Genezingsfase. Klachtenvrije intervallen = conflictactiviteit.
Therapie	Conflict en sporen achterhalen en zo mogelijk reëel oplossen. Maatregelen bij acute pijn : zie gewrichtsontsteking p. 289. Bij chronische pijn : zie arthrose : p. 287. (Zie ook p. 292 - 293).

SPIERVERREKING (distentie), SPIERSCHEUR OF -BREUK (ruptuur)

Ook wanneer het om verwondingen of blessures gaat, kan er toch een ZBS in het spel zijn !

Zelfde ZBS als hierboven. (Zie ook p. 312 en de pagina hierboven).

Weefsel	Dwarsgestreepte spieren - Medulla - Mesoderm
Fase	Conflictactieve fase of hangende conflictactiviteit, mogelijk ook tijdens de genezingsfase: verzwakking van de spierstructuur waardoor de spier gevoeliger wordt voor blessures.
Therapie	Klassieke massage, drukpunt- of reflexzonemassage. Turfpakking, sauna, infraroodcabine. Zachte gymnastiek. Indien noodzakelijk, operatie.

WEGKIJNEN VAN DE SPIER (spierdystrofie, spieratrofie), SPIERZWAKTE (myasthenie)

Mogelijke oorzaken (meestal gecombineerd)

- Lichamelijke inactiviteit (bv. bedlegerigheid, invaliditeit)
- Motorisch conflict ("vast-zitten", niet kunnen vluchten,...)
Actieve fase of hangend actief : verlamming of zwakte van de getroffen spieren > atrofie van de spier.
- Eigenwaardeconflict : actieve fase of hangend actief :

Afbouw van spierweefsel. (Verkleining van de doorsnee).

- Ondervoeding of eenzijdige voeding (bv. honger of vastenkuur).

Therapie :

Afhankelijk van de oorzaak.

Stimulerende maatregelen. (zie arthrose, p. 287).

CONSTELLATIES, "MODERNE ZIEKTEN"

In de loop van zijn onderzoek ontdekte Dr. Hamer dat de meeste psychische ziekten eveneens verband houden met conflicten, of preciezer, met conflict-constellaties. Om deze "psychozen" echt te begrijpen, moet men de originele literatuur van Dr. Hamer zelf bestuderen. Onder "constellatie" verstaat men het samenspel van twee of meerdere actieve Hamerse Haarden, links en rechts in de hersenen.

We zijn in deze samenleving allemaal min of meer getroffen door constellaties, ook al valt dit op het eerste gezicht niet zo op.

Waar en in welke volgorde conflicten inslaan in de hersenschors, hangt af van het geslacht, de handigheid, het hormoongehalte, de leeftijd en eerdere conflicten.

Wanneer ik het bij de hersenschors-constellaties steeds heb over rechtshandigen, betekent dit niet dat linkshandigen niet door constellaties getroffen kunnen zijn.

Bij linkshandigen is de conflictervaring en de volgorde anders, omdat zij in beginsel vanuit de andere hersenhelft reageren.

Constellaties hebben niet automatisch lichamelijke ziekten tot gevolg, omdat bij het begin van de constellatie de vorming van conflictmassa stopt (evenals de ontwikkelingsrijping).

Dat is de reden, waarom men bv. bij een constellatie wel een Hamerse Haard in het bronchiaal relais vindt, maar geen symptomen in de bronchiën.

Hieronder volgt een kort overzicht van de momenteel bekende constellaties :

HERSENSTAMCONSTELLATIE

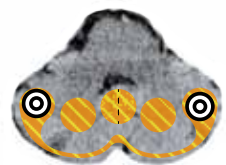

DESORIËNTATIE – VERWARRING – CONSTERNATIE¹

Kenmerken	Gedesoriënteerd in tijd en ruimte, onberekenbaar in reacties, geblokkeerd, koppig
Omschrijving	Constellatie van de hersenstam
Conflict	Brokconflict, zowel links als rechts
Hersengebied	Hersenstam, links + rechts (afbeelding = nierverzamelbuis-ZBS aan beide zijden)
Orgaan	Hersenstam-ZBSen

¹ Zie Dr. Hamer, Tabellenbuch p. 11

CONSTEL. KLEINE HERSENEN

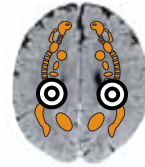

ZICH EMOTIONEEL "OPGEBRAND VOELEN" – "ZICH LEEG VOELEN" – ASOCIAAL OF OVERSOCIAAL GEDRAG¹

Kenmerken	Lusteloos, apathisch, leeg, men voelt zich emotioneel "opgebrand"
Omschrijving	Constellatie van de kleine hersenen
Conflict	Conflict van de kleine hersenen (aanval/bezoedeling/zorg-strijdconflict) links en rechts
Hersengebied	Kleine hersenen links + rechts (afbeelding : borstklieren)
Orgaan	Borstklieren, buikvlies, longvlies, hartzakje, lederhuid li + re
Biologische zin	Asociaal gedrag : bescherming van het individu, zodat men niet nog verder "opbrandt" of precies tegengesteld: oversociaal gedrag, zodat men opnieuw opgenomen wordt door de gemeenschap.

¹ Zie Dr. Hamer, Tabellenbuch p. 43

CONSTEL. MEDULLA - GROTE HERSENEEN



GROOTHEIDSWAAN (megalomanie)¹

Omschrijving	Constellatie van de Medulla
Conflict	Eigenwaarde-conflicten. De aard van de grootsheidswaan hangt af van de conflictthema's.
Hersengebied	Medulla (grote hersenen links + rechts)
Orgaan	Bewegingstelsel links + rechts (afbeelding heupen links en rechts).
Opmerking	Uitzondering : deze constellatie (grootsheidswaan) duurt tot het einde van de genezingsfase !
Biologische zin	Het individu voelt zich totaal waardeloos. Door te geloven in zijn eigen grootte, kan hij nieuwe moed scheppen en zichzelf "aan de haren uit het moeras trekken".

¹ Vgl. Dr. Hamer, Tabellenbuch p. 59

CONSTELLATIE GROTE HERSENEEN

MANIE EN DEPRESSIE¹

Of iemand manisch of depressief wordt of is, hangt af van de getroffen gebieden in het zgn. "teritoriumgebied" van de linker- of rechter hersenschors en welke zijde geaccentueerd (sterker getroffen) is.

TERRITORIUMGEBIEDEN VAN DE LINKER (VROUWELIJKE) ZIJDE : strottenhoofdslimvlies en -spieren, hartkranzaders, baarmoederhalsslimvlies, rectumslimvlies en rechter blaasslimvlies.

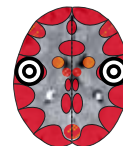TERRITORIUMGEBIEDEN VAN DE RECHTER (MANNELIJKE) ZIJDE : bronchiaalslimvlies en -spieren, hartkranzslagaders en zaadblaasslimvlies, maagslimvlies, galgangen en pancreas-uitvoergangen, linker blaasslimvlies

Vereenvoudigd : wanneer de linker zijde het meest "beladen" is (met conflicten), gaat het richting manie. Wanneer de rechter zijde meer "beladen" is, gaat het richting depressie. Wanneer de "lading" wisselt van links naar rechts (afhankelijk van omgeving en sporen), is men "manisch-depressief".

Er zijn verschillende variaties en nuances mogelijk, afhankelijk van welke gebieden in de hersenen concreet getroffen en geaccentueerd zijn. Er zijn bv. depressieve of manische autisten, of manisch-depressieve mythomanen (enz...).

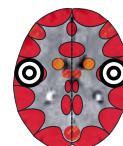
RUSTELOZE ACTIVITEIT (manie)¹

Kenmerken	Overdreven opwindning, innerlijke gedrevenheid, "ontbrekende" gevoeligheid, ontbrekende empathie (kan niet goed luisteren), zich niet goed kunnen beheersen, overdreven goede stemming.
Omschrijving	Manische constellatie
Conflict	Territoriumconflicten – conflictaccentuering van de linker (vrouwelijke) zijde
Hersengebied	Hersenschors – territoriumgebied



NEERSLACHTIGHEID (depressie)¹

Kenmerken	Lusteloosheid, geen vreugde meer kunnen voelen. Lichtere vormen : "de gevoelige mens". Schuchterheid of introvertie.
Omschrijving	Depressieve constellatie

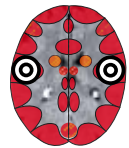

¹ Zie Dr. Hamer, Krebs und alle sog. Krankheiten (Zie bronvermelding) p. 59. Zie ook p. 320 Burnout-Syndrom.

Conflict	Conflictaccentuering van de rechter (mannelijke zijde). Men kan reeds met één conflictinslag depressief worden.
Orgaan	Vaak is het relais van de hartkransslagaders getroffen. Hartklachten en hartzeer komen vaak voor bij depressieve patiënten. Dit is niet altijd noodzakelijk omdat er in de constellatie weinig of geen conflictmassa wordt opgebouwd. (Men is in de constellatie "beschermd".)
Hersengebied	Hersenschors - Territoriumgebied
Therapie	Conflict en sporen achterhalen en oplossen. Opgelet echter bij conflicten die al lang geïsoleerd lopen (zie p 114). Bij psychosen geldt : therapie enkel na CT-interpretatie door een ervaren GG-therapeut. Begrip van de 5 biologische natuurwetten is goed, maar voor de heling van psychosen is meer nodig. Bovendien is bij de patiënt de bereidwilligheid noodzakelijk om innerlijk en uiterlijk diepgaand te veranderen, ten bate van de eigen verdere ontwikkeling en de verbinding met "boven". Twee tips in deze richting : Wees dankbaar voor wat het leven je tot nog toe gegeven heeft. Doe iets goeds voor andere mensen. Depressieve mensen zijn vaak te zeer geconcentreerd op zichzelf en voelen zich vaak slachtoffer. Door te geven kan men boven deze rol uitstijgen.

ZELFMOORDNEIGING (steeds weer aan de dood denken)¹

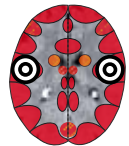Kenmerken	Zich voortdurend afvragen : "Hoe zal het zijn wanneer ik er niet meer ben" ?
Omschrijving	Postmortale constellatie
Conflict	Vrouwelijk + mannelijk verliesconflict
Hersengebied	Hersenschors – peri-insulair gebied links en rechts
Orgaan	Hartkransaders + hartkransslagaders
Biologische zin	Het individu heeft "aan deze zijde" alles verloren > hij voelt dat zijn plaats "gene zijde" is.



¹ Zie Dr. Hamer, Tabellenbuch p. 104

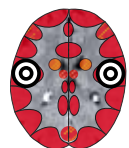ZIEKELIJK VERHOOGDE SEXUELE DRANG (Bij vrouwen : "Nymfomanie", bij mannen : "Satyriasis")

Zelfde constellatie als hierboven	
Omschrijving	Nymfo-constellatie of Casanova-constellatie
Conflict	Vrouwelijk sexueel verliesconflict + mannelijk sexueel verliesconflict. Ook bij mannelijk territorium-verliesconflict met sexuele of partnergetinte inhoud.
Hersengebied	Hersenschors – peri-insulair gebied links en rechts
Orgaan	Hartkransaders + hartkransslagaders
Biologische zin	Verhoogd libido > snelle partnerkeuze (snelle vervanging) > oplossen van het verliesconflict.



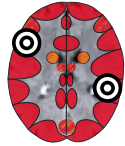DWANGMATIG STELEN (Kleptomanie)

Zelfde constellatie als hierboven met extra motorisch conflict	
Biologische zin	Het individu heeft zijn territorium verloren (fundamentele bestaansmiddelen, voedingsbronnen) > Om te overleven moet hij voeding van anderen stelen.



EXTREME TERUGGETROKKENHEID – INTROVERTHEID (Autisme)¹

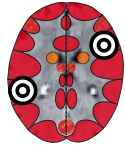Omschrijving	Autistische constellatie
Conflict	Schrikangst –of sprakeloosheidsconflict + territorium-ergernisconflict (re-handig)
Hersengebied	Hersenschors - temporaalgebied links en rechts
Orgaan	Strottenhoofdslijmvlies + ectodermaal maagslijmvlies, gal- of pancreasuitvoergangen



¹ Zie Dr. Hamer, Tabellenbuch p. 103

OVERDREVEN PRAATZIEK (Mythomanie) – EXTRAVERTHEID – LEUGENTENDENS¹

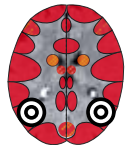Omschrijving	Mytho-constellatie
Conflict	Identiteitsconflict + Territoriumangstconflict (re-handig)
Hersengebied	Hersenschors - temporaalgebied links en rechts
Orgaan	Rectumslijmvlies + bronchiaal slijmvlies



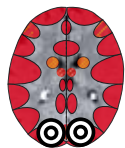¹ Zie Dr. Hamer, Tabellenbuch p. 101

PLEINVREES (Claustrofobie, Agorafobie) – BEDPLASSEN (Enuresis)*

Omschrijving	Territorium-markeringsconstellatie
Conflict	Territorium-markeringsconflicten
Hersengebied	Hersenschors - Temporaalgebied links en rechts
Orgaan	Blaasslijmvlies links en rechts
Biologische zin	Door de pleinvrees mijdt het individu plaatsen waar men over zijn grenzen zou kunnen gaan. (= bescherming)

**ACHTERVOLGINGSWAAN (Paranoïa), OPTISCHE HALLUCINATIES¹**

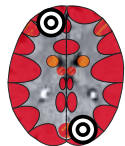
Omschrijving	Achtervolgingswaan of occipitale constellatie
Conflict	Aanval-in-de-rug-conflict. (Angst voor een gevaar dat van achter komt.)
Hersengebied	Hersenschors - visuele cortex links + rechts
Orgaan	Netvlies of glaslichaam links + rechts
Biologische zin	Bescherming tegen nieuw gevaar



¹ Zie Dr. Hamer, Tabellenbuch p. 106


STARHEID – VERSTARREN OF VERSTIJVEN (catalepsie)¹

Omschrijving	Fronto-occipitale constellatie
Conflict	Onmachts- of frontaalangstconflict + aanval-in-de-rug-conflict
Hersengebied	Hersenschors – temporaalgebied links of rechts + visuele cortex links of rechts
Orgaan	Schildklier-uitvoergangen of kieuwbogen + netvlies of glaslichaam
Biologische zin	Het individu zit "klem". Gevaar van voor en van achter. Het is veiliger om je in deze "klemsituatie": niet meer te verroeren > starheid




¹ Zie Dr. Hamer, Tabellenbuch p. 106

OVERDREVEN AGRESSIVITEIT – WOEDEAANVALLEN – AMOKMAKER¹

Omschrijving	Bio-agressieve constellatie	
Conflict	Identiteitsconflict + Territorium-ergernisconflict (re-handige)	
Hersengebied	Hersenschors - temporaalgebied links + rechts	
Orgaan	Rectumslijmvlies + ectodermaal maagslijmvlies-, gal- of pancreasuitvoergangen	
Biologische zin	Het individu wordt in het nauw gedreven. Nieuwe aanvallen beantwoordt hij met verhoogde agressiviteit. Hij heeft het gevoel geen speelruimte meer te hebben. > Steeds bereid te vechten of aan te vallen. Verhoogd energieniveau.	


¹ Vgl. Dr. Hamer, Tabellenbuch p. 102

EXTREME ANGST – ANGST VOOR DE TOEKOMST (angstneurose)¹


Omschrijving	Frontaalangstconstellatie	
Conflict	Onmachtsconflict + frontaalangstconflict (re-handige)	
Hersengebied	Hersenschors - frontaalgebied links + rechts	
Orgaan	Schildklier-uitvoergangen + kieuwbogen	
Biologische zin	Extreme angst resp. voorzichtigheid behoedt het individu voor nieuw onheil.	

¹ Zie Dr. Hamer, Tabellenbuch p. 96

DWANGMATIGE HANDELINGEN (bv. dwangneurose)


Omschrijving	Obsessieve constellatie	
Conflict	Angst-walgingsconflict + sensorisch conflict (bij rechtshandigheid)	
Hersengebied	Tussenhersenen links + sensorische hersenschors rechts	
Orgaan	Pancreasklier, alfacellen + huid	

MAGERZUCHT (anorexia)¹

Omschrijving	Magerzucht-constellatie	
Conflict	Ongeacht welk territoriumconflict links cerebraal + territorium-ergernisconflict (bij rechtshandigheid)	
Hersengebied	Hersenschors temporaalgebied links + rechts	
Orgaan	Ongeacht welk territorium-ZBS links cerebraal + ectodermaal maagslijmvlies	

¹ Zie Dr. Hamer, Tabellenbuch p. 103

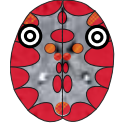VRAATZUCHT (boulemie)¹

Omschrijving	Boulemische constellatie	
Conflict	Angst-walgings- + territoriumergernisconflict in (hangende) genezing (re-handig)	
Hersengebied	Tussenhersenen links + hersenschors – temporaalgebied rechts	
Orgaan	Pancreas - alfacellen + ectodermaal maagslijmvlies	
Opmerking	Voortdurende honger door ondersuikering, braken door genezingscrisis van het maagslijmvlies	

¹ Zie Dr. Hamer, Tabellenbuch p. 110

ZWEVERIGHEID – VERHOOGDE GEDISTANTIEERDHEID¹

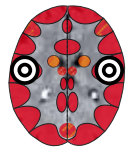Kenmerken	Superioriteitsgevoel, arrogantie, dromen over vliegen (manisch) of vallen (depressief), tendens tot sektevorming
Omschrijving	Zweefconstellatie
Conflict	Schrikangst- of sprakeloosheidsconflict + territoriumangstconflict (re-handige)
Hersengebied	Hersenschors – temporaalgebied links en rechts
Orgaan	Strottenhoofdslijmvlies en/of spieren + bronchiënslijmvlies en/of spieren.
Biologische zin	Het individu wordt “verheven” boven de drukkende realiteit = verlichting van de ziel



¹ Zie Dr. Hamer, Tabellenbuch p. 104

STEMMEN HOREN (auditieve hallucinaties)¹

Omschrijving	Hoorconstellatie
Conflict	Hoorconflict
Hersengebied	Hersenschors – hoorgroeven li + re (enkele lagen dieper dan hier voorgesteld)
Orgaan	Binnenoor li + re
Biologische zin	Stemmen, tinnitus waarschuwen het individu voor soortgelijke gevaarlijke situaties. (=alarmsignaal)



¹ Zie Dr. Hamer, Tabellenbuch p. 108, 109

VERLIES VAN HET DENKVERMOGEN (dementie-Alzheimer)

Kenmerken	Extreme vergeetachtigheid, leermoeilijkheden (bv. bij studenten)
Omschrijving	Sensorische constellatie
Conflict	Chronisch-actieve of recidiverende scheidingsconflicten (zie p. 267)
Voorbeelden	→ <i>Na vele jaren sterft de levenspartner = scheidingsconflict</i> → <i>Iemand moet naar het bejaardenhuis. Alles wat dierbaar is, is ineens weg.</i>
Hersengebied	Hersenschors - Sensoriek li en re (afbeelding : sensoriek benen !)
Conflictactief	Beperking van het korte termijn geheugen, verlies van het denkvermogen, problemen bij eenvoudige opdrachten (bv. boodschappen plannen).
Orgaan	Huid - platenepitheel li + re
Biologische zin	Vergeeten van de scheidingen, zodat het individu niet verder lijdt.
Therapie	Conflict en sporen achterhalen en zo mogelijk reëel oplossen !



Andere oorzaken van dementie

- **Constellatie van de hersenstam** : hier staat desoriëntatie in ruimte en tijd op de voorgrond. Men kan de realiteit niet meer hanteren, men herkent geen mensen of objecten meer. Men gelooft dat men ergens anders is, of leeft. (Men leeft vaak in het verleden).
Zie p. 226 en p. 314).
- **Men "staat niet meer in het leven"**, men heeft geen doel meer (alles wordt door anderen gedaan).
- Men verliest zijn nieuwsgierigheid en interesse.
- **Chronisch voedingstekort** : door industriële voeding of vergiftiging door additieven (bv. glutamaat, aspartaam, conserveringsmiddelen, kleurstoffen, citroenzuur).
- **Chronische vergiftiging door medicatie** (bv. psychofarmaca, bloedverduunners, bloeddrukverlagers, vaccinaties).
- **Chronische electrosmog-belasting** (zie p. 320)

BURN-OUT SYNDROOM

Er is geen eensgezindheid of burn-out en depressie eigenlijk hetzelfde is. Men meent dat burn-out geen ziekte is. Vanuit de 5 biologische natuurwetten gaan we niet uit van de diagnose, maar wel vanuit de symptomen. Via de juiste vragen en goed luisteren, kunnen we besluiten wat er werkelijk mankeert.

Maatschappelijke visie : Burn-out komt vaak voor bij mensen in sociale beroepen die eronder lijden dat hun persoonlijk initiatief in het systeem (bv. firma, school, ziekenhuis) te zeer beperkt wordt. Men loopt als een hamster in de tredmolen, heeft geen tijd meer voor zichzelf, men verliest steeds meer energie, motivatie en de zin in het leven.

Spirituele visie : Wanneer we onze ontwikkelingsweg of onze innerlijke "roeping" niet volgen, wordt ons leven alsmaar zinlozer. Wanneer we afgesneden zijn van de spirituele dimensie en louter voor de buitenkant leven, worden we moe, ontevreden en leeg = "burn-out".

Visie vanuit de 5 biologische natuurwetten : Meestal vinden we maanden- of jarenlange conflictactiviteit waarbij de reserves helemaal uitgeput raken. Het lichaam trekt dan aan de noodrem. Zo is burn-out een laatste bescherming. Of men hiervan herstelt, hangt ervan af of men zijn leven diepgaand kan veranderen.

Wanneer men door blijft gaan zoals voorheen, blijft men sympathicotoon (= in voortdurende stress), evt. met tussentijdse regeneratieve fasen. In dit geval is er nauwelijks verbetering te verwachten.

Men dient eerlijk met zichzelf te zijn en vaak ingrijpende, soms pijnlijke veranderingen aan te brengen. De stagnatie beëindigen werkt vaak al verlichtend. Maar door de tweefasigheid van een conflict, komt men na de conflictactiviteit in een lange fase van regeneratie (genezingsfase).

Men heeft opnieuw perspectief, maar de vagotonie eist zijn tol : voortdurende vermoeidheid, een gevoel van zwakte, verscheidene "ziekten" en pijn.

Ik ken echter ook gevallen waarbij de voortdurende genezingsfase (de tijd na langere overbelasting) als burn-out beschouwd werd. Als therapeut moeten we daarom opletten : de patiënt kan in chronische conflictactiviteit verkeren, in een langere genezingsfase daarna of in een toestand daar tussenin. Daarvan hangt natuurlijk de therapie ook af.

Andere oorzaken

- **Territoriumconflict of territoriumconstellatie** : velen die zich "opgebrand" voelen (burn-out) lijden aan een depressie. (zie p. 315).
- **Constellatie van de kleine hersenen** : vaak zijn de borstklieren getroffen. Dit is een dubbelzijdig zorg- of strijdconflict. Men voelt zich emotioneel "opgebrand", lusteloos en leeg. (zie p. 314) = Burn-out

Therapie bij burn-out of depressie.

Afhankelijk van de oorzaak.

- Maca-poeder (5g = 1EL/dag), Yamwortelpoeder, Johanneskruid, rozenbloesemthee, nootmuskaatpoeder
- Hildegard : parse elixer, venkelsap
- Bij mensen boven de 45 : natuurlijke hormonen, bv. naar Dr. Lee, Dr. Platt, Dr. Lenard, Dr. Rimkus
- Verbinding met god en de natuur herstellen (meditatie, yoga, aandachtsoefeningen, wandelen in de natuur)
- Dankbaarheid voor alles wat men krijgt in het leven
- Regelmatige (rustige) sport in de natuur
- Natuurlijke, basische voeding, zuiver water
- Electrosmog beperken (GSM,...)

OVERGEWICHT, ZWAARLIJVIGHEID (obesitas)

Mogelijke oorzaken (of combinatie van oorzaken)

Chronisch conflictactieve niervverzamelbuizen. Dit is verreweg de meest voorkomende oorzaak ! Existentie-, vluchtelingconflict > Opstapeling van water. Alle vocht wordt vastgehouden om de episode van "watertekort" te overbruggen. > Gewichtstoename, hoewel men weinig eet, goede stofwisseling. Donker gekleurde urine, meestal zijn creatinine- en urinezuurwaarden verhoogd. Uit de stoelgang wordt het vocht onttrokken > harde stoelgang, verstoppingsneiging. (zie p. 226)

Vetweefsel : Eigenwaardeconflict, zich onesthetisch voelen op bepaalde plaatsen in het lichaam. > Hangende genezing > Overmatige opbouw van vetweefsel precies op de ervaren "probleem-zones". > Vorming van vetlagen, sinaasappelhuid, (cellulitis) (p. 138).

Alfaccellen van de pancreasklier : angst-walgingsconflict of weerstandsconflict. Chronisch-conflictactieve fase.

> Functiebeperking > blijvend verminderde bloedsuiker (RG : hypoglycemie, hyperinsulinemie) > Voortdurende honger door lage bloedsuiker. Hang naar zoet, neiging tot "vreetbuien". > gewichtstoename (zie p. 219).

Lever : Een verhogingsconflict in de vroege kinderjaren leidt later tot een gebrek aan gevoel van verzadiging. Bij het eten voelt men niet wanneer men genoeg heeft (zie p. 211).

Schildklier(basisweefsel) : brokconflict, te langzaam geweest zijn. Hangende genezing of toestand daarna. > Verminderde productie van thyroxine > onderfunctie van de schildklier (RG : " > Vertraging van de stofwisseling, er wordt minder energie verbruikt > gewichtstoename. (zie p. 110)

Bijnierschors : conflict, op het foute pad terecht gekomen zijn. > Hangende genezing > Verhoogde cortisol-productie = Overfunctie van de bijnieren (RG = "Morbus Cushing") > vetophoping op de romp, vollemaansgezicht. Dezelfde symptomen zoals bij blijvende cortisone-inname. Zie p. 107).

Tekort aan beweging : wanneer energietoevoer (eten) en energie-afbouw (beweging) niet in evenwicht zijn, wordt het overschot in de vorm van vet opgeslagen. Er wordt niet voldaan aan de behoefte van het lichaam aan diversiteit aan beweging. > sport, gymnastiek

Onevenwichtige voeding : arme, "dode", industriële, goedkope voeding (geraffineerd voedsel, suiker, margarine, frisdrank enz.) maakt dik en ziek. > Voeding omschakelen naar levende, met liefde bereide voeding.

Aspartaam : Met deze nul-calorieën-zoetstof willen mensen slank blijven. Wanneer men weet dat aspartaam ingezet wordt als voer om dieren vet te mesten (maakt hongerig) en bovendien hersen- en zenuw schade veroorzaakt, kan men beter Stevia gebruiken.

"Low-fat-diëten" : Mensen maken de vergissing dat men hiermee dunner zou worden. Hoogwaardige vetten (boter) en koudgeperste oliën zijn gezond en maken niet dik !

Nevenwerking van medicatie : Cortisone, antidepressiva, kalmeringsmiddelen (neuroleptica), "de pil" (chemische anti-conceptie), bloeddrukverlagers (bètablokkers), insuline enz. > Zoveel mogelijk medicatie beperken.

Risico en nut tegen elkaar afwegen.

Therapie :

afhankelijk van de hierboven beschreven oorzaken.

De houding tegenover het eigen lichaam veranderen ! Door het dik zijn zendt men vaak gevoelens van ontevredenheid tot haat uit naar de eigen cellen. Deze houding gaat vaak generaties terug. bv. zo zegt de moeder telkens weer : *"Oh, wat heb ik dikke billen"*.

De dochter neemt dit patroon over en materialiseert een overeenkomstige realiteit, nl. dikke billen. Wanneer de rondingen na de puberteit of in de zwangerschap uitgesproken worden, denkt men : *"mijn god, nu ben ik zoals mijn moeder !"* Daardoor start een speciaalprogramma voor de betrokken vetcellen.

Energietoevoer en stofwisseling worden geblokkeerd. (= vicieuze cirkel). > Oude gedachtenpatronen erkennen en overboord gooien. (Hiervoor kan men bv. EFT = emotional freedom techniques, gebruiken).

De nieuwe gedachten dagelijks herhalen zodat ze in het onderbewuste verankerd raken.

Dagelijks het morgenritueel naar Anton Styger (zie bronvermelding) :

Naakt voor de spiegel gaan staan, je lichaam met mildheid beschouwen en zeggen :

"Ik dank je, lichaam dat je zo'n mooie omhulling voor mijn ziel bent. Dank je dat ik mag leven. Je bent mooi, precies zoals je bent. Jij en ik blijven gezond tot het laatste uur !"

Daarna het lichaam met goddelijk licht omhullen.

SLOTBESCHOUWINGEN

DE 5 BIOLOGISCHE NATUURWETTEN EN PARTNERSCHAP

In de dagelijkse praktijk zien we dat een groot deel van de biologische conflicten direct of indirect te maken hebben met problemen tussen mannen en vrouwen. Als we in onze relaties meer harmonie kunnen creëren, dan zouden vele conflicten ophouden te bestaan. Hiervoor bestaat zeker geen pasklaar 'recept'. Wanneer we echter het verschil tussen mannen en vrouwen begrijpen, kunnen we ons op dit gegeven instellen. Dan wordt het al een heel

stuk eenvoudiger. De familietherapeut John Gray heeft daarover een boek¹ geschreven dat zeer aan te bevelen is.

Elk paar zou dit boek bij het begin van hun relatie moeten lezen.

¹ John Gray, "Mannen komen van Mars, Vrouwen van Venus"

DE 5 BIOLOGISCHE NATUURWETTEN EN SPORT

Als voormalig topsporter bekijk ik sport momenteel met heel andere ogen : Sport is alleen dan gezond, wanneer het om de vreugde van het bewegen gaat. Prestatiedenken is schadelijk bij het sporten, omdat het onvermijdelijk conflicten oproept. Dat geldt zowel voor jeugdige als voor volwassen sporters.

Sporten met mate is gezond : bv. om kameraadschap te onderhouden, om de energiecirculatie te verbeteren, om het tekort aan beweging in onze cultuur te compenseren, om na stress af te reageren, om de verbinding met de natuur en het lichaam te herstellen (aarding), of om het eigenwaardegevoel te versterken.

DE 5 BIOLOGISCHE NATUURWETTEN EN STRALING

Radioactive straling

is een vergiftiging die moleculen en cellen beschadigt. Bij hoge doses "verbrandt" het lichaam. Lage doses veroorzaken in de herstelfase dat meer of minder lichaamscellen vervangen moeten worden. Bij verstoring van bloed- en beenmergcellen antwoordt het lichaam met een verhoogde aanmaak van nieuwe cellen. We vinden in het bloed dan veel onrijpe, vergrote bloedlichaampjes. In de RG kan dit leiden tot de diagnose van leukemie, wat in principe een herstelmaatregel is. (zie p. 284).

Electromagnetische straling

(GSM – het electriciteitsnet – TV)

Het natuurlijke electromagnetische informatieveld van de aarde wordt in de laatste jaren met ontelbare technisch opgewekte electromagnetische velden overspoeld. De uitwerkingen van deze "golvenchaos op mens, dier en planten wordt door de massamedia welbewust als ongevaarlijk betiteld.

Hiertoe behoren straling van electriciteitsleidingen binnen en buiten het huis zoals radioweekers, TV-toestellen in de slaapkamer, magnetrons, TL-buizen en spaarlampen, GSM, enz.

Zulke "vergiftiging" door electrosmog valt niet onder de 5 biologische natuurwetten.

Dat betekent : ziekte zonder biologisch conflict, maar door straling.

Dat het ook zonder GSM kan, toont de Duitse onderzoeker Hartmut Müller : door het inpluggen op het natuurlijke veld is men erin geslaagd, informatie en energie zonder wrijvingsverlies of kunstmatige velden over te dragen¹.

¹ Zie www.global-scaling-institute.de

Wateraders en aardstralen.

Zijn wateraders werkelijk zo schadelijk, zoals velen aannemen ? Zijn ze niet een deel van moeder aarde? Feit is dat elke plaats zijn bepaalde eigenschappen en effecten heeft. Er zijn plaatsen, waar sommige mensen niet gedijen en waar anderen zich goed voelen.



Het is bekend dat bv. mieren, bijen en katten aardstralen opzoeken, terwijl honden, varkens en paarden deze juist mijden.

Ook mensen zullen deze aardstralen eerder vermijden. Vanuit fijnstoffelijk gezichtspunt bestaan er plaatsen die op grond van hun geschiedenis "belast" (oorlogen) of "heilig" (kerken) zijn.

Wanneer men ervan overtuigd is dat aardstralen schade kunnen berokkenen, wordt dat ook je werkelijkheid. Laat ons het thema rustig benaderen. Ga vooral verder op je gevoel welke plaats goed voelt en welke niet !

DE 5 BIOLOGISCHE NATUURWETTEN EN DE EVOLUTIETHEORIE

Er bestaan 2 principiële theorieën over het ontstaan van het leven van de mens : de "Scheppingstheorie" (waar ik een vertegenwoordiger van ben) en de "Evolutietheorie". In de jaren 80 waren de evolutiebiologen er zeker van binnenkort "de missing link"¹ te vinden.

Dertig jaar later is men nog geen stap verder gekomen. Erger nog, men heeft tussen 2 soortgelijke soorten geen enkele overgangsvorm gevonden, ofschoon er intensief naar gezocht is.

¹ "missing link : hiermee wordt de overgangsvorm tussen apen en mensen bedoeld.

“Van de amoebe tot Goethe” (macro-evolutie) schijnt niet te kloppen.

De feiten (fossielen) wijzen eerder op een evolutie binnen de soorten door aanpassing (micro-evolutie) en niet op evolutie over de grenzen van de soort heen (macro-evolutie).

Zou het niet zo geweest kunnen zijn dat de schepper het beschikbare genetisch arsenaal op aarde heeft benut en daaruit onze lichamen heeft geschapen? Dat zou ook kunnen samengaan met de bevindingen van Dr. Hamer. We zijn onweerlegbaar samengesteld uit de “bouwstenen” (programma's en speciaalprogramma's) van het dierenrijk.

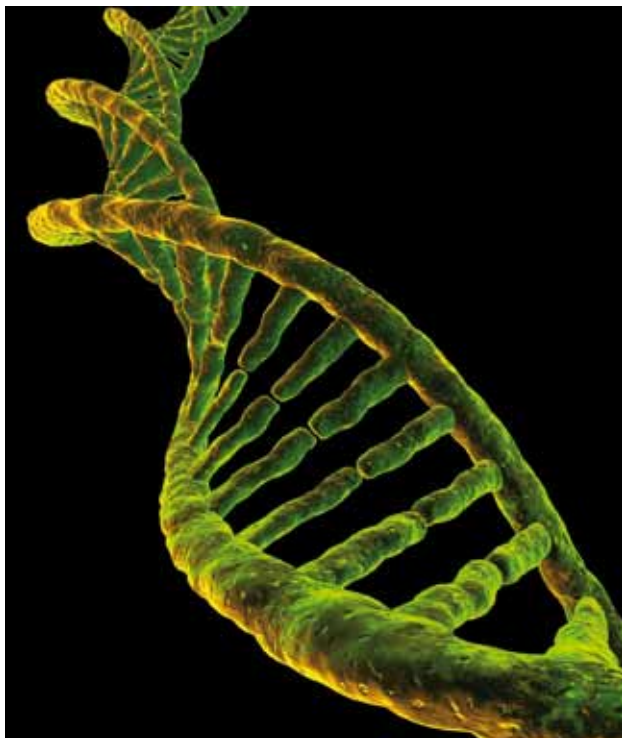

Mijn mening stemt overeen met de “bio-energetische grondregel” van Ernst Haeckels : De embryonale ontwikkeling (ontogenese) is een herhaling van de ontwikkeling van de soort (fylogense).

DE BIOLOGISCHE NATUURWETTEN EN ERFELIJKHEID

In de RG ging men ervan uit dat onjuiste genen de oorzaak waren van bepaalde ziektebeelden en dat het menselijk “genoom” een leven lang onveranderd blijft. Dit geloof wordt door de New Yorkse celbioloog Bruce Lipton aan het wankelen gebracht.

Hij toonde met zijn onderzoek aan dat mensen niet door hun genen worden voorbestemd, maar wel door hun reactie op omgevingsstimuli.



Genen zijn onderworpen aan omgevingsstimuli en zijn veranderbaar. Uitsluitend hun fundamentele samenstelling blijft bestaan. Zijn bevindingen over de celmembranen maakten hem tot pionier van de zgn. “Epigenetica”. De verbinding met de geneeskunde van Dr. Hamer is eenvoudig : Lang durende conflicten kunnen het erfelijk materiaal veranderen. (Conflictoplossing natuurlijk ook). Op deze wijze wordt de individuele genetica door het vorderen van de leeftijd voortdurend opnieuw aangepast (“update”).

Waarom komen dan in sommige families bepaalde “ziekten” meer voor dan in andere ?

Volgens “de wet van resonantie” (= “de wet van aantrekking”) trekt het gelijke het gelijke aan. Moeder en vader trekken een kinderziel aan met een navenant karakter.

D.w.z. een dochter met een vergelijkbaar “zielslandschap” heeft overeenkomstige genen als haar moeder en ervaart ook gelijkaardige conflicten. > Gelijkaardige ervaringen leiden tot gelijkaardige ziekten. (speciaalprogramma's). Ook kernovertuigingen en gedragspatronen worden overgenomen binnen families of groepen > Dezelfde soort ziekten worden gecreëerd.

We zijn echter niet helemaal aan dit lot “overgeleverd”. In principe kunnen we al deze begrenzingen achter ons laten.

Er zijn geen ongeneeslijke (erfelijke) ziekten, wel ongeneeslijke (= starre) mensen !

DE 5 BIOLOGISCHE NATUURWETTEN EN LEVENSVERWACHTING

Kunnen we door dit weten ziekten vermijden en gezond blijven ?

- Ja, omdat we beseffen dat welbevinden en harmonie op zielsniveau de basis voor gezondheid is. Zo kunnen we erop letten wat ons goed doet en wat niet. We kunnen ons van dwang, verwachtingen en normen vrijmaken en een zelfbewust leven leiden.
- Ja, nu we onderkennen welke conflicten en sporen ons ziek maken, kunnen we een concrete verandering doorvoeren. Het is eenvoudig : wanneer we ons leven veranderen, kunnen we de stress verminderen.
- Ja, omdat we door deze kennis geen diagnose- en prognoseschokken meer hoeven te leiden en met een grote boog om schadelijke therapieën zoals chemo, bestraling, vaccinaties of zinloze operaties heen kunnen lopen. Uitspraken zoals : *“u hebt metastasen in de lever!”* of *“maakt u er nog een mooie tijd van, die kan men u niet meer afnemen!”* kunnen ons niet meer in paniek brengen.
- Neen, omdat niemand van biologische conflicten gevrijwaard is. Onverwacht is onverwacht. Fundamenteel gelaten zijn, is zeker een goede levensinstelling, maar iedereen heeft zijn eigen “pijnpunten”, zeker bij zaken waarmee we ons identificeren. Dan kunnen we niet gelaten blijven en dan zijn we vatbaar voor conflicten. Wanneer er bv. iemand sterft met wie we geen speciale band hebben, kunnen we gemakkelijk gelaten blijven. Wanneer echter ons kind sterft, liggen de zaken wel anders !
Als je auto gestolen wordt, is het moeilijk om gelaten te blijven.

Of wanneer een sportman in zijn tak van sport zijn kampioenschap verliest, kan hij een conflict oplopen.

De verwachtingen van deze Nieuwe Geneeskunde zijn bij velen té hoog !

Ik heb vele mensen zien sterven in de RG, maar ik heb ook enkele mensen zien sterven die, ondanks dat ze alles goed deden, toch stierven.

De 5 biologische natuurwetten kunnen het overleven niet garanderen.

We kunnen nu bij elke mens gezondheid en ziekte begrijpen, maar vaak blijft er niets anders over dan het sterven van iemand te “begrijpen”. Bv. wanneer de conflictmassa te groot is of wanneer er zich steeds weer recidieven of vervolgcycli voordoen.

Jammer genoeg wordt er met twee maten gemeten : Wanneer iemand in de GG sterft, dan breekt er een onweer los : “Hij kon nog leven, als hij deze onzin niet had geloofd.”

Wanneer iemand in de RG sterft, zegt men : “We hebben ons best gedaan, ... er viel niets meer te redden.”

Feit is : op een dag zullen we allemaal sterven en kunnen bedenken dat onze levensspanne, tenminste vanuit geestelijk oogpunt, voornamelijk voorbestemd is. Wanneer iemands uur slaat, helpt deze of gene geneeskunde niet. Men kan zijn lot niet ontlopen. Natuurlijk kunnen we de levensverwachting door eigen toedoen verkorten : zoals het negeren van de 5 biologische natuurwetten, lichtzinnigheid, mateloosheid, verstoord denken en handelen.

DE 5 BIOLOGISCHE NATUURWETTEN EN SPIRITUALITEIT

Laten we ons iemand voorstellen die door niets of niemand ter wereld uit zijn rust te brengen is.

Geen enkele gebeurtenis zoals bv. verlies, aanval, scheiding of dood kan hem shockeren.

Een mens vol liefde, in volledige harmonie met zichzelf, zijn omgeving, één met allen, vrij van afhankelijkheden, vrij van shocks en vrij van ziekte.

Ook wanneer het wellicht onrealistisch klinkt, moeten we toch erkennen, dat er mensen zijn die door spirituele ontwikkeling dit ideaal benaderd hebben.

Wat ik daarmee wil zeggen is dat we de kerk in het midden moeten laten.

De biologische speciaalprogramma's die Dr. Hamer heeft ontdekt, zijn “dierlijk-biologische” overlevingsprogramma's.

Dit “Dictaat van het Dierenrijk” moeten we gehoorzamen, zolang we in brok-, aanvals- en territorium-ervaringen blijven steken.

We zijn echter geen dieren !

We hebben weliswaar een “dierlijk” lichaam, maar we onderscheiden ons van de dieren door een individuele, onsterfelijke ziel.

In vergelijking met planten en dieren kunnen we leren van onze “fouten”. Wij zijn in staat om te reflecteren en zelfkennis op te doen.

Met onze “primitief”- dierlijke belangen, bewegen we ons met conflicten en ziekten binnen de 5 biologische natuurwetten.

Door geestelijke ontwikkeling en door veredeling van het karakter, door liefdevolle gedachten en daden en door het loslaten van afhankelijkheden, kan ons spiritueel deel de overhand krijgen. Niet van vandaag op morgen, maar op

zijn minst door meerdere incarnaties.

Hierdoor verlaten we geleidelijk het dierlijke niveau en kunnen biologische conflicten ons op dit niveau ook niet zo erg meer raken. Wanneer we toch een biologisch conflict lijden, moeten we uiteraard dit conflict ook op het realistisch-biologisch niveau oplossen.



Wanneer we vandaag met bewondering over het voorbeeldig harmonische leven van Indianen en Aboriginals spreken, mogen we niet vergeten dat het leven van deze oervolkeren niet enkel biologisch-natuurlijk is, maar ook gekenmerkt door een diepe spiritualiteit.

VOORUITBLIK

Met enige trots kunnen we vandaag zeggen, dat we de oorzaken van ziekte kennen. Dat is zeker waar, maar met absolute uitspraken moeten we toch voorzichtig zijn. Vanuit geestelijk oogpunt is de gedachte dat onze gezondheid van conflictgebeurtenissen en hun oplossing afhangt, iets te kort door de bocht. Wat kan er nog invloed hebben op onze psyche en onze gezondheid ?

HET KRACHTVELD VAN DE FAMILIE

Het is duidelijk dat alles met alles en iedereen verbonden is in een groot netwerk.

Dat geldt in het bijzonder voor onze familieleden. In families is de werking van het netwerk zo sterk, dat we families als zelfstandige entiteiten kunnen beschouwen. Een casus uit het boek van Achleitner-Mairhofer toont dat vaak de gezondheid van het individu daarvan afhangt ¹:

¹ Achleitner-Mairhofer, „Dem Schicksal auf der Spur“, zie bronvermelding

Wie het bereik van de vijf biologische natuurwetten te zeer laat uitdijen, loopt het gevaar terecht te komen in een "evolutietechnisch gerechtvaardigd egoïsme", in het recht van de sterkste, of te vervallen in bezits- en territoriumdenken.

Een dergelijke houding verhindert de geestelijke ontwikkeling. Nu we ons gelukkig mogen prijzen de oorzaken van ziekte kennen, mogen we echter de belangrijkste vragen van het leven niet vergeten : Wie ben ik ? Wat is de zin van mijn leven ? Waar kom ik vandaan ? Waar ga ik naartoe ?

Ik hoop dat de spirituele en energetische healers onder de lezers van dit boek mij vergeven. Hun methoden worden in dit boek niet in beschouwing genomen.

Hier ging het om het gezond- en ziekzijn vanuit geestelijk-biologisch oogpunt te belichten. Dat het voor de scheppende geest mogelijk is om deze horizon ver te overstijgen, is voor mij duidelijk. (bv. de heling van een botbreuk in een mum van tijd, gepraktiseerd door de Aboriginals). Hier kunnen we zeer veel van leren !

Ik denk dat het goed is, om in eerste instantie uit te gaan van het fundament van de biologie om dan het geestelijke niveau te laten aansluiten.

Een moeder maakt zich zorgen over haar zoon : deze is aangesloten bij een extreem rechtse groepering. Hij haat buitenlanders en heeft de drang om Oostenrijk en zijn familie te beschermen. Tijdens een familie-opstelling blijkt dat het leven van de zoon verweven ("verstrikt") is met de gestorven grootvader. Deze was in de 2de wereldoorlog aan het front, toen zijn familie uit Tsjechoslowakije verdreven werd. Zij konden allen vluchten, behalve de zieke moeder van de grootvader, die achtergelaten moest worden. Zij werd kort daarna gedood door het Tsjechische leger. De grootvader was tijdens zijn leven vol haat tegen de Tsjechen en heeft zichzelf nooit vergeven dat hij zijn moeder niet heeft kunnen redden. De zoon weet van dit lot nauwelijks iets af. Omdat hij zo met het lot van zijn grootvader verstrikt is, voelt hij zich vandaag zoals zijn grootvader zich destijds voelde. Hij haat buitenlanders (maar weet niet waarom). Omdat zijn grootvader zijn familie destijds niet kon beschermen, heeft de zoon nu de drang om zijn familie

te beschermen.

De zoon moet nu "de soep oplepelen" die zijn grootvader door zijn niet kunnen vergeven, nagelaten heeft.

In het kader van een familie-opstelling laat de therapeut de zoon de volgende helende zin uitspreken :

"Opa, ik zie jouw hulpeloosheid en verdriet om jouw moeder."

Daarna vraagt zij de grootvader en de zoon een buiging te maken voor het lot van de overgrootmoeder.



Louter vanuit de 5 biologische wetten zou er bij deze jongen een bio-agressieve constellatie (zie p. 315) zijn gevonden.

Onduidelijk blijft echter waarom deze jongen precies op deze manier reageerde of waarom hij precies voor dit conflict ontvankelijk was.

Ook voor de therapie is het "familie-weten" essentieel : In het bovenstaande geval kon de oorzaak voor zijn ontvankelijkheid voor territorium-ergernisconflicten (de verstrikking met de grootvader) opgelost worden. Tot zulke verstrikkingen komt het, wanneer de Orde in de familie verstoord is. Deze archaische Orde-grondregel (gevonden door Hellinger en Moreno) geldt in families en groepen.

De 5 biologische natuurwetten gelden bij individuele levende wezens.

Wanneer we als individu in groepen verweven zijn, moeten we die echter ook in beschouwing nemen.

Hoe kunnen we herkennen of het familiekrachtveld bij een patiënt een belangrijke rol speelt ? Wanneer in een familie vergelijkbare ziekten, angsten of situaties zich voordoen.

Of wanneer iets specifiek zich over generaties herhaalt. Wees echter voorzichtig met het oplossen van oude conflicten of constellaties.

(Zie ook Literatuur Dr. Hamer en p. 113 "Therapie")

Familieopstellingen kunnen bij de oplossing van een conflict helpen, maar zijn naar mijn mening geen "must". Helende uitspraken kan men evenzeer doen buiten familieopstellingen. Opstellingen zijn meestal emotioneel en zeer schokkend ! Dat brengt het risico mee voor nieuwe conflicten of conflictrecidieven, maar ook de kans voor een echte nieuwe ordening.

Fijnstoffelijke wezens

Een "heikel" thema, omdat velen dit voor fantasie houden. Ik heb echter door eigen ervaring geen twijfel dat achter het grondstoffelijk niveau ook nog een fijnstoffelijk niveau en wezens bestaan, die een belangrijke invloed kunnen uitoefenen op ons leven en onze gezondheid.

Onder onze "beschaafde volwassenen" zijn er slechts weinigen die gestorven zielen, engelen, geesten, feeën, gnomen e.a. in waaktoestand kunnen waarnemen.

Eén van hen is de Zwitserse architect Anton Styger¹. Hij beschrijft verscheidene wezens die een intensieve wisselwerking onderhouden met planten, dieren en mensen.

De hulp van Styger wordt door mensen ingeroepen die geestelijk of fysiek lijden, om na te gaan wat er bij hen of in huis niet in orde is.

- Daarbij vindt hij mensen die bv. door gestorven familieleden belast of bezeten worden.
- Kinderen die niet kunnen slapen omdat vorige bewoners die gestorven zijn, toch nog steeds in de buurt van het huis verblijven.
- Mensen die door hun negatieve denken demonen creëerden waar ze dan niet meer vanaf raakten.
- Koeien die door gestorvenen mishandeld werden en daardoor ziek werden.
- Mensen die op hun grond niet meer gelukkig konden zijn omdat ze de haat van de aardgeesten hadden aangetrokken.

De moeilijkheid bij deze fenomenen is dat men ze eerst moet herkennen en dan de juiste maatregelen kan nemen. Anton Styger bidt met de getroffen, waarbij hij de stoorzender(s) direct aanspreekt, hen de situatie uitlegt en hen dan naar het Licht zendt. Altijd vraagt hij zijn engel en zijn beschermgidsen om hulp. Zijn berichten laten zien, hoe belangrijk het is om liefdevol en zorgzaam om te gaan met alles wat leeft.

Mijn overtuiging is dat conflictgebeurtenissen, familiekrachten, Inwerking van fijnstoffelijke wezens en alles wat ons in het leven overkomt, "past" in ons persoonlijk lot.

De wet van oorzaak en gevolg werkt precies als een uurwerk.

Alles wat in ons leven gebeurt, dient één doel : nl. op geestelijk niveau verder ontwikkelen.

¹ Anton Styger, „Erlebnisse mit den Zwischenwelten“, zie bronvermelding

SLOTWOORD

De omwenteling in onze tijd bracht de Germaanse Geneeskunde voort, omdat Geest en Ziel weer terugkeren naar de kern van het Leven.

Het puur materiegerichte denken raakt uitgeput. Het past niet meer in de nieuwe tijd.

Dr. Hamer heeft ons met de ontdekking van de 5 biologische natuurwetten de sleutel tot begrip van ziekte en gezondheid en de sleutel tot therapie in de hand gelegd.

Niemand hoeft te wachten tot men "van boven af zegt : ja, de 5 biologische natuurwetten kloppen !"

Wij hoeven niet te wachten tot alle artsen zich omgeschoold hebben.

Neen, daarvoor is onze eigen gezondheid en die van onze geliefden te waardevol !

Wij kunnen nu reeds de 5 biologische natuurwetten toepassen.

De regels zijn eenvoudig, wanneer men ze eenmaal begrepen heeft.

Je hoeft niet alle details te kennen : die kan men nalezen.

Natuurlijk brengt deze kennis ook een verantwoordelijkheid mee, namelijk, de anderen niet "domweg te laten sterven" en anderen ook te helpen.

Naar mijn mening bereikt men anderen het best, wanneer men op een discrete manier hulp aanbiedt.

Ik heb ook geleerd dat niet iedereen daar aan toe is en ik kan dat volledig accepteren.

Bij artsen mag men best duidelijke taal spreken, uiteindelijk hebben zij de plicht, om zich op de hoogte te houden van de actuele stand van de wetenschap.

Tragisch is dat we nog geen chirurgen, artsen en klinieken hebben, die volgens onze criteria werken.

Het is ook tragisch dat kinderen van hun ouders worden weggenomen, wanneer ze een andere weg willen gaan.

Daaraan zal pas een einde komen, wanneer de 5 biologische natuurwetten officieel erkend zullen worden.

Dank u wel Dr. Hamer, voor het geschenk van de Germaanse Geneeskunde !

God zij met u allen.



Bronvermelding

Literatuur van Dr. med. Mag. theol. Ryke Geerd Hamer

- Wissenschaftliche Tabelle der Germanischen Neuen Medizin ®, Amici di Dirk Verlag, Stand November 2006, ISBN: 84-96127-22-2
 - Vermächtnis einer Neuen Medizin, Teil 1, Amici di Dirk Verlag, 7. Auflage 1999, ISBN: 84-930091-0-5
 - Vermächtnis einer Neuen Medizin, Teil 2, Amici di Dirk Verlag, 7. Auflage 1999, ISBN: 84-930091-0-5
 - Kurzfassung der Neuen Medizin, Amici di Dirk Verlag, ISBN: 84-930091-8-0
 - Celler Dokumentation, Amici di Dirk Verlag Köln 1994, ISBN 3-926755-07-5
 - 12 + 1 Hirnnerventabelle der Neuen Medizin, 1. Auflage, Stand Juli 2004 und 2. Auflage 2009, Amici di Dirk Verlag, ISBN 84-96127-11-7
 - Wissenschaftlich-embryologische Zahntabelle der Germanischen Neuen Medizin ®, 2009, Amici di Dirk Verlag, ISBN: 978-84-96127-36-4
 - Krebs und alle sog. Krankheiten, 2004, Amici di Dirk Verl., ISBN: 84-96127-13-3
 - Präsentation der Neuen Medizin, 2005 Amici di Dirk Verlag
 - Germanische Neue Medizin ® Kurzinformation, 2008, Amici di Dirk Verlag, ISBN: 978-84-96127-31-9
 - Brustkrebs – Der häufigste Krebs bei Frauen? Amici di Dirk Verlag, 2010, ISBN: 978-84-96127-47-0
- Bezug über die AMICI DI DIRK ® – Verlagsauslieferungen:
Deutschland Nord: Marianne Knosp, Tel. /Fax: 040-631640,
Deutschland Süd: Michaela Welte, Tel.: 07202-7756, e-Mail: michaelawelte@yahoo.de,
Österreich: Ing. Helmut Pilhar, Tel./Fax: 02638-81236, www.germanische-heilkunde.at (Seminare, Vorträge, Newsletter)

Andere auteurs

- Claudio Trupiano, Danke Doktor Hamer, Secondo Naura s.r.l., Bagnone, 2010, 3. Auflage, ISBN: 978-88-95713-10-6
- Mirsakarim Norbekov, Eselsweisheit – Der Schlüssel zum Durchblick oder wie Sie Ihre Brille loswerden, Goldmann Verlag, 2. Auflage, 2006
- Marion Kohn, Die fünf geistigen Gesetze der Heilung, Verlag Silberschnur, Göllesheim, 1. Auflage 2010
- Karl Dawson, und Sasha Allenby, Matrix Reimprinting, Trinity Verlag in der Scorpio Verlag GmbH & Co.KG, Berlin, München 2010
- Bert Hellinger, Ordnungen der Liebe, Carl-Auer Verlag Heidelberg, 8. Aufl. 2007
- Monika Berger-Lenz & Christopher Ray, 100 Tage Herzinfarkt, Faktuell, 2009
- Dr. Ralph Bircher, Geheimarchiv der Ernährungslehre, Bircher-Benner Verlag Bad Homburg, 11. Aufl. 2007
- Böcker/Denk/Heitz, Pathologie, Urban & Fischer, 2004
- Walter und Lao Russel, Radioaktivität Das Todesprinzip in der

Natur, Genius Verlag Bremen 2006

- Callum Coats, Naturenergien verstehen und nutzen – Viktor Schauberger's geniale Entdeckungen, Omega Verlag Düsseldorf 1999
- Harold J. Reilly / Ruth H. Brod, Das Große Edgar-Cayce-Gesundheits-Buch, Bauer Verlag, 9. Aufl. 1989
- Woschnagg, Exel, Mein Befund, Ueberreuter Verlag, 1991
- Heinrich Krämer, Die stille Revolution der Krebs- und AIDS-Medizin, Ehlers 2001
- Michael Leitner „Mythos HIV“, Verlag videel, 2005
- Ulrich Abel, Chemotherapie fortgeschrittener Karzinome, Eine kritische Bestandsaufnahme. 2. aktualisierte Auflage, Stuttgart: Hippokrates Verlag, 1995
- Richard Willfort, Gesundheit durch Heilkräuter, Rudolf Trauner Verlag, 1986
- Leo Angart, Vergiss deine Brille, Nymphenburger Verlag, 5. Aufl. 2007
- Kurt Allgeier, Die besseren Pillen, Mosaik Verlag, 2003
- Susanne Fischer-Rizzi, Medizin der Erde, AT Verlag, 2006
- Dr. Gottfried Hertzka und Dr. Wighard Strehlow, Große Hildegard-Apotheke, Christiana-Verlag 2007
- Brandon Bays, The Journey – Der Highway zur Seele, Ullstein, Berlin, 2008
- Franz-Peter Mau, EM – Fantastische Erfolge mit Effektiven Mikroorganismen ... Goldmann Verlag 2002.
- Jürgen Schilling, Kau dich gesund, Haug Verlag, 2003
- John Gray, Männer sind anders. Frauen auch, (alter Titel: Männer sind vom Mars, Frauen von der Venus) Goldmann Verlag München, 1992
- Karin Achleitner-Mairhofer, Dem Schicksal auf der Spur, Ennsthaler, 2010
- Rainer Körner, BioLogisches Heilwissen, Heilwissen Verlag 2011, www.BioLogisches-Heilwissen.de, ISBN: 978-3-9814795-0-8
- Johannes F. Mandt, was Gesund macht, Mandt-Verlag, 1. Auflage 2009, Bergstraße 48, 53919 Weilerswist, www.mandt-verlag.de, ISBN: 978-3-00-028725-1
- Anton Styger, Erlebnisse mit den Zwischenwelten ,Band 1 und 2, Styger-Verlag Oberägeri, Schweiz 2008 und 2010

Afbeeldingen en foto's

Foto's: p. 5, 8, 10, 12, 13, 18, 25, 31, 32, 33, 35 – 37, 39, 40 – 45 und 48 – 56, 316, 317, 319, 321 van www.fotolia.com.
Afbeeldingen en foto's: p. 7, 9, 11, 12, 14 – 17, 20, 22, 24, 46, 47, 320, van de auteur.
Anatomische afbeeldingen van omslag en ziekte-lexicon (p. 59 – 317) met vriendelijke goedkeuring van Uitgeverij Urban & Fischer uit Sobotta, Atlas der Anatomie van de Mens, Pathologie Elsevier GmbH, Uitgeverij Urban & Fischer München. Deze afbeeldingen werden door de auteur ingekleurd volgens de kiemblad-ordening zoals die door Dr. Hamer ingevoerd werd.

AFKORTINGEN

Adeno-ca..... kanker uitgaande van het klierweefsel
of het oude darmslijmvlies (endoderm)
BWK.....borstwervelkolom
Cacarcinoom=gezwel (van lat. carcinoma)
CT..... Computer Tomogram : dwarse röntgen-
opnamen
EMeffectieve Microörganismen
Genezingscrisis .."rifase" = kritiek hoogtepunt in de
genezingsfase
HH Hamerse Haard = de door Dr. Hamer ont-
dekte ringvormige structuur in de hersenen

HWKHalswervelkolom
LWK..... Lendenwervelkolom
MMS..... Miracle Mineral Supplement van Jim Humble
OPOperatie
Pap.....RG-test om baarmoederhalskanker op te sporen
RG..... Reguliere Geneeskunde
ZBS.....Zinvol Biologisch Speciaalprogramma
TBC Tuberculose, vroeger "tering"
* Eigen overwegingen of bevindingen van anderen
(niet van Dr. Hamer)

A		Anale kramp, - zwelling	203
Abces in de buikholte, koud	210	Anastomosen	131, 159
Abortus, mogelijke oorzaken	246	Aneurysma	132
Absences, "black-out"	271	Angina pectoris	114, 130, 159
Acetylsalicylzuur, pijnstillers	58	Angina tonsillaris, hals	138
Achillespees	305	Angiosarcoom	132
Achillespees, ontsteking	305	Angst, oorzaken hart	116, 159
Achtervolgingswaan	317	Angst, extreme angst	318
Achtervolgingswaan	317	Angst, -neurose, voor de toekomst	318
Acné	277	Annaalfissuren	202
Acromegalie	103	Anorexia	107, 318
Actinische keratose	279	Anosmie	144
Acusticusneurinoom	100	Antibiotica	59
Acuut abdomen	185	Anticoagulantia	59, 159
Ademen, geruis	156	Anticonceptie	59
Ademen, sterke pijn	163	Anticonceptie-pil	59
Ademhaling, nachtelijke apnee	118	Antigenen	292
Ademhaling, oppervlakkige	108, 116	Antilichamen	292
Ademmoelijkheden, hart	205	Antimycotica	59
Ademnood	119	Antinucleaire antilichamen, labwaarde	34
Ademnood bij inspanning	121	Anurie	229
Ademnood of -stilstand	118	Aorta ascendens	130
Ademnood, aanvalsgewijze	205	Aorta, uitzakking	132
Ademnood, chronische	151	Aortakleppen-stenose	119
Ademnood, zonder hoesten	109	AP, labwaarde	32
Adenose, scleroserende	256	Apnoe, nachtelijke	65
Adeno-virus	193	Apoplectisch insult	67
Adnexitis	238, 242	Appendicitis	195
Adrenalineproductie	108	Appendix-ontsteking	195
AFP, labwaarde	35	Arcus aortae	130
Afscheiding, vrouwelijk vaginale	251	Arcus lipoïdes, -sinillis	84
Afstandelijkheid	318	Arrhythmia absoluta	122
Aften	165	Arteriële verstopping	132
Agorafobie	319	Arteriën, -ontsteking, - verharding	131
Agressiviteit, overdreven	317	Arteriën, verkalking	129
AIDS	129	Arteriosclerose, arteritis	116, 130
AIDS-test, labwaarde	34	Arthritis	289
Albumine, labwaarde	33	Arthrose	287
Aldosteron	107	Asbestose	161
Aleukemische leukemie	124	Asbestpleuritis	163
Alfa-Amylase, labwaarde	32	Ascites	208
Alfa-Fetoproteïne, labwaarde	35	Asociaal gedrag	314
Alkalische Fosfatase (AP)	32	Aspartam	321
Allergie, huisstof-	142	Aspergillus-schimmelinfectie	192
Allergie, kattenharen-	270	ASS, pijnstillers	58
Allergische verkoudheid	142	Asthma bronchialis	155
Alopecia-areata, -totalis	282	Asthma laryngeale	148
ALS	67, 308	Astigmatisme	93
Alveolair-adenocarcinoma	150	Astigmatisme	93
Alveolaire pneumonie	150	Astrocytoom	61
Alvleesklier, labwaarde	32	Atrioventriculair Block (AV)	116
Alvleesklier, overzicht	218	Autisme	316
Alzheimer	319	Auto-immunhepatitis	213
Amandelen-ontsteking, -abces	168	Autonoom adenoom	109
Amblyopie	82	AV-block	116
Amblyopie	82		
Amenorree	238	B	
Amoebendysenterie	193	Baarmoederhals, bloeding	159, 245
Amokmaker	317	Baarmoederhals, kanker	244
Amylase, labwaarde	32	Baarmoederhals, metaplasie	245
Amylase, verhoogd	223	Baarmoederhals, wratten	245
Amyotrofe lateraalsclerose	67, 308	Baarmoeder-ontsteking	242
ANA, labwaarde	34	Baarmoederslijmvlies-kanker	241
Anaal abces, - bloeding	201	Baarmoederspier, tumor	241
Anaemie	124	Bachbloesemtherapie	47
Anaemie door ijzertekort	127	Bacteriën	17
Anale kloven, platenepitheel	202	Balanitis	259

Banden, pijn	285, 300	Bloedingsneiging	128
Bartholin, -abces, -empyeem	251	Bloedkanker	126
Bartholinitis	251	Bloedkleurstof, rode, labwaarde	30
Basalioom	269	Bloedlichaampjes, labwaarde	30
Basische voedingsmiddelen	54	Bloedlichaampjes, verlaagd	144
Bedplassen	317	Bloedstolling, vertraagde	144
Beenmerg, fibrose	288	Bloedstollings-remmer	59
Beenmerg, necrose	288	Bloedsuiker, labwaarde	32
Beenmerg-ontsteking	290	Bloedsuiker, samenvatting	220
Beenmergtumor	290	Bloedsuiker, verhoogd	107, 219
Bekercellen, tumor	157	Bloedvaten, overzicht	129
Bekken	301	Bloedvattumor,	132
Belastingsdyspnee	119	Bloedvatvernauwingen, lokale	131
Benauwdheid, pijn op de borst	159	Bloedverdunnende medicatie	159
Benen, aderontsteking, flebitis	133	B-lymfocyten	142
Benen, adertrombose, -afsluiting	134	Bof	172
Benen, dikke	138	Borreliose	274
Benen, open	135	Borreliose-antilichamen, labwaarde	35
Benen, rusteloze	312	Borst, afscheiding, bloederig of helder	266
Benen, uitstralingspijn	301	Borst, indeuking, verharding	267
Beroerte	67, 129, 167	Borst, jeuk	266
Beslag, wit, tong	166	Borst, knobbels	264
Béta-blocker, medicament	59	Borst, melanoom	264
Beven	108, 219, 311	Borst, microcalcifatie	267
Bevriezen	125	Borst, strakke, slappe	264
Bidden	45	Borst, vorm-veranderingen	268
Bijnieren, overzicht	106	Borst, zwelling, roodheid	266
Bijniermerg, tumor	108	Borstbeen, pijn	182, 299
Bijnierschors, tumor	107	Borsten, melkgangen – ductaal ca	265
Bijschildkliertumor	225	Borstkanker	263
Bijzandheid	89	Borstklier, verklevingen	265
Bilharziose	193	Borstklierkanker	263
Bilirubine in bloed, verhoogd	214	Borstklier-ontsteking	265
Bilirubine, labwaarde	32	Borst-lymfeknopen	267
Bisfosfonaten, osteoporose	288	Borst-TBC, open, afscheiding	265
Bitterstoffen in de voeding	215	Borstvlies, oedeemvorming	163
Blaas, geïrteerde, urinedrang	233	Borstvlies, overzicht	164
Blaasjes in de mond	1665	Borstvlieskanker, -verkleving	162
Blaasjes op de huid	269	Borstvliesontsteking, stof	163
Blaaskanker	232	Borstvlies-verkleving	163
Blaasontsteking, -krampen	232	Borstwervelkolom-pijn	299
Blaaszwakte, blaasstenen	234	Bot, cysten, abscessen	290
Black-out, absence	116, 271	Bot, verdichting	291
Blefaritis	71	Bot, vervorming, broos	286
Blinde darm	195	Bot-breuk, vermoedheids-	293
Blinde darm – ontsteking	195	Botinkrimping	287
Bloed in ontlasting, labwaarde	34	Botkanker, algemeen	285
Bloed in urine, lab waarde	33	Bot-ontkalking	112, 287
Bloed ophoesten	150	Botpijn	126, 190
Bloed, labwaarde	30	Bottumor, primaire	290
Bloed, occult	182	Bottumor, secundaire	290
Bloed, overzicht	124	Botvorming, onvolledige	288
Bloedarmoede	124, 285	Boulemie	318
Bloedarmoede wegens ijzertekort	127	Bradycardie	116
Bloedbezinkingssnelheid, reuma	292	Braken	107, 187
Bloedbezinkingssnelheid, sedimentatie	30	Bronchiaal carcinoom, kleincellig	138, 160
Bloedbraken	187	Bronchiaal slijm, uitdrogen	157
Bloeddruk, hoge, aanvalsgewijze	108, 118	Bronchiaalcarcinoom, ulcererend	152
Bloeddruk, lage	107, 109, 121	Bronchiëctase	154
Bloeddruk, lage, aanvalsgewijze	118	Bronchiën, extreme slijmvorming	157
Bloeddruk, verhoogd	225	Bronchiën, ontsteking	155
Bloeddrukverlagende middelen	59	Bronchiën, platenepitheel-carcinoom	152
Bloedewitpiegel, lage	229	Bronchiën, vernauwde	143
Bloederig slijm ophoesten	150	Bronchiën, vernauwing	155
Bloedglucose, labwaarde	32	Bronchitis	154
Bloeding, baarmoederhals	159	Bronchitis, spastische	155
Bloeding, darm	196	Bronciaal tumor	152
Bloeding, zwangerschapsonderbreking	238	Bruximus, tandenknarsen	180

Trefwoordenlijst

Buik-, Bekken-aorta, vernauwde	133	Conflictatieve fase	12
Buik, dikke, buikvlies	209	Conjunctivitis	84
Buik, oedeem	208	Conjunctivitis	71
Buikholte, koud abces	210	Conn-syndroom	107
Buikholte, middenrif, trekkingen	205	Consternatie	314
Buiknavel, vloeistof in	210	Contractuur van Dupuytren	298
Buiknavel-kanker, inwendige	210	Contrast-zien	89
Buikspierspanning, harde	208	Coronaire arteriën – hartinfarct	116
Buikvlies,	207	Coronaire arteriosclerose	115
Buikvlies-ontsteking, - kanker	207	Corpuscarcinoom	241
Builenpest	279	Cortisol	107
Buizepen, verkorting	298	Cortisone	59
Buis van Eustachius	95	Cortisone-overschot bij mannen	253
Burn-out, emotioneel opgebrand	314	Coxarthrose	303
Burnout-syndroom	320	Coxsackie-virus	193
Bursitis	289	C-reactief proteïne, labwaarde	31
Bypass	116	Creatinine, labwaarde	33
		Creatinine, verhoogd	228
C		CRP, labwaarde	31
CA 19/9, labwaarde	35	CT	29
Calcium, verhoogd, verlaagd	112	Cushingsyndroom	107
Callus	290	Cyanose	205
Campylobacter-antilichamen	35, 192	Cyste, brachiogeen	137
Cancerogeen	54	Cystadenoom, sereus	221
Candida albicans, schimmel	186, 192	Cysten, lever	216
Candidamybose	169, 279	Cysten, nieren	229
Carbohydraat Antigeen 19/9	35	Cystitis, interstitieel	234
Carcino-embryonaal Antigeen	35		
Carcinoma in situ, lobulair	263	D	
Cariës, tandbeen	176	Dacryorree	75,79
Cariës, tandglazuur	175	Dagblindheid	80
Carotis	130	Dansen	46
Carpaaltunnelsyndroom	298	Darm, arteriële afsluiting	192
Catalepsie	317	Darm, infectie, infarct	192
Cataract	85	Darm, labwaarde	34
CEA, labwaarde	35	Darmafsluiting	191, 194, 196
Cellulitis	139, 281	Darm-draaiing om eigen as	194
Cervicaal syndroom	294	Darmgangreen	194
Cervixcarcinoom	244	Darmkrampen, kolieken	191, 196
Chalazion	74	Darmontsteking, chronische	197
Chemotherapeutica	59	Darmsegment, instulping	193
Chlamydia, antilichamen	35, 84	Darmwand, uitzakking	198
Cholangiocellulair carcinoom	213	Darmwandverdikking	190, 196
Cholangitis, cholestase	213	Dementie	271, 319
Cholecystitis	213	Denken aan tijd na de dood	316
Cholelithiasis	215	Denkvermogen, verlies	319
Cholera-bacterie	192	Depressie	315, 320
Cholesterol	131	Depressie	315
Cholesterol verlagende middelen	61	Dermatomyose	277
Cholinesterase, labwaarde	32	Dermoïdcyste	240
Chondroblastoom, -sarcoom	291	Desoriëntatie	314
Choroïditis	83	Diabetes mellitus	218
Chronische leukemie	125	Dialyse	228
Chronische polyarthritis	292	Diarree	191
Ciliairlichaam	83	Diarree	198
Claudicatio intermittens	132	Diarree	196
Claudicatio intermittens	132	Diathese, haemorrhagische	128
Claustrofobie	318	Diclofenac, antireumaticum	58
Clavus	280	Differie	149
Climacterisch syndroom	239	Difterische laryngitis	148
Coeliakie	191	Dikke darm, kanker, poliepen	195
Colitis ulcerosa	197	Dikke darm, overzicht	194
Collum-ca	244	Dilatatie, hart	119
Coloboma	83	Diuretica (vochtafdrijvend middel)	59
Colpitis	248	Divertikel	198
Concentratiestoornissen	271	Dopamine	108
Condylomata acuminata	248, 259	Drinkwater, verontreinigd	192
Condylomata, baarmoederhals	245	Droge ogen	76
Conflict, hangend	25	Dromen	37

Druiper, prostaat	256	Exsudatief ascites	209
Drukhypertrofie, hart	119	Extra-uteriene zwangerschap	243
Ductale hyperplasie, borst	265	Extravertheid	316
Duizeligheid	101		
Dunne darm, kanker, poliepen	190	F	
Dunne darm, nuchtere darm	190	Familie-opstellingen	48, 323
Dunne darm, twaalfvingerige darm	188	Faryngitis	130
Dunne darmwand, uitzakking	193	Fascialisparese	66
Duodenum, -ulcus, -ca	188	Femorale-hernia	208
Dwangmatige handelingen	318	Feochromocytoom	108
Dysenterie van de darmen	192	Fibro-adenoom	265
Dysenterie, amoeben-, bacteriële	192	Fibromyalgie	313
Dysmenorree	238	Fibroom	281
Dyspnee	151	Fibro-osteoclasie	112
Dyspnee, belastings-	119	Fimosis	260
		Flatulentie	199
E		Flebothrombose	134
ECHO-virussen	193	Flitsen, netvlies	88
Eclampsie	246	Fluor genitalis	251
Eclampsie	246	Fluor vaginalis	242
Ectropium	77	Fosfolipase, labwaarde	32
Eczeem	269	Fractuur	293
Eczeem	269	Framboostong	168
Effectieve micro-organismen (EM)	55	Frenulum breve	260
Eierstok, ontsteking	238	Friedlander-pneumonie	150
Eierstok, tumor, cyste	237	Frigiditeit	239
Eigenwaarde-inbreuk (EWI)	286	FT3, FT4, labwaarde	29
Eikel	259	Furunkel	282
Eileider-baarmoeder, etter	243		
Eileider-ontsteking	242	G	
Eileider-zwangerschap	242	Galactorree, hypofyse	104
Eiwit in urine, labwaarde	33	Galblaas-kanker	213
Eiwit, door voedingsgebrek	55	Galblaas-ontsteking	213
Elephantiasis	138	Galcrisis, -kolieken, -stenen	215
ELISA-test, AIDS, labwaarde	34	Gamma-GT	215
ELISA-test, reuma	292	Gamma-GT, labwaarde	31
Encefalitis, encefalomeningitis	69	Ganglioglioom, gangliocytoom	61
Encefalopathie, hepatoportale	215	Gangreen	132
Enchondroom	291	Gastritis	184
Endeldarm	201	Gastroparese, gastroplose	185
Endocarditis valvularis	119	Gebrek aan energie, levenslust	110, 315
Endometriose	238	Gedreven zijn	315
Endometritis	242	Geelzucht	214
Endometrium, hyperplasie	241	Gehemelte-adenocarcinoma, -kanker	169
Endophthalmus	110	Gehemelte-platenepitheelkanker	166
Enteroïde-adenocarcinoma	83	Gehoorgang, furunkel	97
Entropium	77	Gehoorgang, ontsteking	94
Enuresis	317	Gehoors- en evenwichtszenuw	100
Eosinofielenleukemie	126	Gehoorsvermindering	99
Ependymoom	61	Genetica	321
EPH-Gestose	246	Genezing, hangend	25
Epicondylitis	296	Genezingscrisis	17
Epidermycose	279	Genezingscrisis	13
Epifora	79	Genezingsfase	12
Epilepsie	310	Gerstekorrel	74
Epiploon-ca	210	Gesloten-hoek-glaucoom	87
Epulis	180	Gevoeligheid, ontbrekende	315
Erectie, dysfunctie	262	Gevoeligheid, ontbrekende	315
Erysipelas	269	Gewrichtsontsteking	289
Erytheem	269	Gewrichtspijn, algemeen	285
Erythrocytaemie	126	Gewrichtsslijtage	287
Erythrocyten, labwaarde	30	Gezicht, gezwollen	107
Escherichia-coli-bacteriën	192	Gezichtsveld-uitval	86
Evenwichtsstoornis	102	Gezichtsveld-uitval, centraal	88
Ewing-sarcoom	290	Gezichtszenuw-verlamming	66
Exantheem	269	Gingivahyperplasie	180
Exoftalmus	110	Gingivitis	179

Trefwoordenlijst

Glasachtig lichaam, intrekking, bloeding	86	Hartinfarct, hartspier	117
Glasachtig lichaam, vertroebeling	86	Hartinfarct, therapie	123
Glasbotziekte	288	Hartinsufficiëntie	121
Glaucoom	86	Hartklepfalen	119
Glia, glioblastoom	61	Hartkleppen	119
Glomerulo-nefritis	231	Hartkloppingen	108, 118, 122, 159
Gluten, allergie	191	Hartkranarteriën-verkalking	116
Glycogeenacanthosis	183	Hartprestatie, verminderde	121
Goedaardig – Kwaadaardig	20	Hartritmestoomissen	123
Golfelleboog	296	Hartspier-ontsteking	118
Gonadotrofine, tekort bij de man	253	Hartstilstand	116
Gonorree bij de man	256	Hartversterkende middelen	123
Gonorree bij de vrouw	251	Hartzakje, misvorming	121
Gonorroe bij de man	256	Hartzakje-ontsteking	120
Gonorroe bij de vrouw	251	Hartzakje-uitstorting, -tamponade	121
Gordelroos	276	Hartzwakte	121
GOT, labwaarde	31	Hazenoog (ptosis)	78
GPT, labwaarde	32	HCG, labwaarde	35
Graan	273	HDL-Cholesterol, labwaarde	31
Grauwe staar,	85	Heesheid	147
Griep, keel	171	Hepatitis	213
Griep, virus, infectie	145	Hepatocellulair carcinoom	211
Griepvirus	145	Hepatoportale encephalopathie	215
Groene staar	86	Hernia hiatus	206
Grootheidswaan	315	Hernia van de halswervelkolom	294
Grote hersenen, medulla	14	Hernia van de lumbale wervelkolom	300
Grote hersenen, schors	14	Hernia, inguinalis-, femoralis-,	208
g-Strofantin, werkzaam bestanddeel	115	Herpes labialis, simplex	167
		Herpes zoster	276
H		Herpes-oesofagitis	183
Haar, grijzend, vroegtijdig, plots	283	Herpesvulvitis	249
Haarcel-leukemie	126	Hersenbloeding	67
Haaruitval	282	Hersendruk	57
Haarzakje, ontsteking	282	Hersendruk, verhoogde	227
Haemangiosarcoom	132	Hersenen, CT	29
Haematocornea	84	Herseninfarct	129
Haematocriet, labwaarde	30	Hersenstam	14
Haematocriet-waarde, verhoogd	127	Hersentumor	61
Haematocriet-waarde, verlaagd	125, 144	Hersenvliezen	57
Haematopoëse	125	Hersenvliezen-, hersen-ontsteking	69
Haematurie	230, 233	Heupgewricht, arthrose	303
Haemoblobine, labwaarde	30	Heupkop, necrose	303
Haemoglobine, verhoogd	127	Heupkop, oplossen	303
Haemoptoe	150	Heup-pijn	302
Haemorrhagische diathese	128	Hielspoor	306
Haemorroïden, oppervlakkige, diepliggende	202	Hik	206
Hagelkorrel	74	Hirsuties papillaris penis	259
Hallucinatie, acoustische	319	HIV, AIDS	129
Hallucinatie, optische	317	HIV, labwaarde	34
Hallux valgus	306	Hoesten, bronchiën	154
Halscyste, brachiogene	173	Hoesten, strottenhoofd	148
Halscyste, centrale	173	Homeopathie	55
Halscyste, mediale	111	Hongergevoel, voortdurend	110, 219
Halsfistel, zijdelingse, laterale	173	Hoofdhuid, droog, jeuk	283
Handen, slapende	294	Hoofdpijn	57, 64
Handenwassen, dwangmatig	318	Hooikoorts	142
Hangend conflict	23	Hoornvlies-degeneratie	84
Hangende genezing	23	Hoornvliesverkromming	91, 93
Harde krop (struma)	109	Hordeoleum	74
Hardhorigheid	97, 100	HPV-geassocieerde proliferatie	248
Hart, benauwdheid, pijn	114	HPV-vaccinatie	245
Hart, fibrillatie	117	Huid, beschadigd door de zon	279
Hart, nazorg	123	Huid, blaasjes	273
Hart, overzicht	113	Huid, bleke	125, 219
Hartdood, plotse	118	Huid, brandende blaasjes	277
Hartinfarct	115, 129	Huid, brandende pijn	271
Hartinfarct, hartkranarteriën	116	Huid, bruine verkleuring	107

Huid, droog, gezwollen	110	Inademing, bemoeilijkt	147
Huid, geelkleuring	214	Incontinentie, belastings-	235
Huid, koud, bleek, jeuk	271	Induratio penis plastica	261
Huid, onelastisch, verhard	281	Infectie	145, 170
Huid, ontsteking	269, 271	Infectie, griepale	145
Huid, pigmentstoornis	275	Infertiliteit	243
Huid, ruw, slecht doorbloed	271	Inflammatoir mamma-ca	263
Huid, schimmelinfectie	279	Influenza	145
Huid, schubvorming	273	Ingewanden-prolaps, -breuk	
Huid, striemen (striae)	280	Inguinale- hernia	208
Huid, verharding	281	Insomnie	65
Huid, warm, vochtig, rood	110	Insulineproductie, verminderde	218
Huid, wit beslag	279	Intra-abdominale hernia	208
Huidkanker door UV-straling	280	Intracerebrale bloeding	67
Huidkanker, huidtuberculose	276	Intraductaal mamma-ca	265
Huidkanker, witte	269	Intraductaal prostaatca	257
Huidkanker-voorloper	279	Introvert	316
Huid-platenepitheel-kanker	269	Invaginatie	193
Huiduitslag, auto-immuunziekte	269	Iris-levervlek, irisnavus	83
Huiduitslag, meelallergie	271	Iris-tumor, -ontsteking, iritis	83
Huiduitslag, roodheid	269	Ischaemisch infarct	67
Huisstofallergie	142	Ischias-syndroom	300
Humaan Chorion Gonadotrofine (HCG)	35		
HWK-prolaps	294	J	
HWK-tussenwervelschijven	294	Jicht	291
Hydrocefalie	69	Jicht aan oorschelp	96
Hydrocele	254	Jicht, labwaarde	33
Hypacusis	101	Juvenile kyfose	299
Hyperaldosteronisme	107		
Hypercalcemie	112	K	
Hypercortisolisme	107	Kaak-tumor, -cyste	178
Hyperglycemie	218	Kakosmie	145
Hyperinsulinemie	219	Karbunkel	282
Hypermenorree	246	Katalepsie	317
Hyperparathyroïdie	112	Kattenhaar-allergie	270
Hypersomie	103	Keelontsteking	170
Hypertensie	107, 127	Keelpoliepen	168
Hypertensie van de poortader	216	Keloid	282
Hyperthyreose	110	Keratitis	84
Hypertonie	127	Keratoconjunctivitis sicca	75
Hypertonie, compensatoire	225	Keratoconus	84, 91
Hypertonie, portale	216	Keratose, actinische	279
Hypertrofie, spierweefsel	308	Keratose, seborrhoïsche	274
Hypertyreose	110	Kernicterus	214
Hypoglossus-verlamming	167	Kiemceltumor, man	254
Hypocalcemie	112	Kiemceltumor, vrouw	240
Hypofyse, overzicht	130	Kinderverlamming	308
Hypofyse-adenocarcinoom	104	Kinkhoest	156
Hypofysevoorkwab	103	Klaptest	11
Hypoglycemie	107, 118	Kleine hersenen	14
Hypogonadisme	253	Kleptomanie	316
Hypoösmie	144	Kleuren-zien	89
Hypoparathyroïdie	112	Klinefelter-syndroom	253
Hypoproteïnemie	229	Knie, bursitis	303
Hyposomie	105	Knie, gewrichtsmuis	305
Hypoxie	151	Knie, kraakbeenschade	304
		Knie, kruisband	304
I		Knie, meniscusscheur	304
Ibuprofen, anti-reumaticum	58	Knie, ontsteking, arthritis	303
Icterus	214	Knie, slijmbeurs	303
IgA, IgD, IgE, IgG, IgM	34	Knopen, hete, koude	112
Ileus	191, 196	Knopen, toxische	109
Immuunglobuline	292	Kolieken, darm	191, 196
Immuunglobuline, labwaarde	34	Kolieken, alveesklier	223
Immuunsysteem	21, 59, 292	Kolieken, galwegen	213
Imperatieve, blaas	234	Kolieken, maag	185
Impotentie	104, 262	Kolieken, twaalfvingerige darm	189

Trefwoordenlijst

Koortsblaasjes, mond	167	Lobulair carcinoma in situ	263
Koud abces in de buikholte	210	Longarterie, verstopping	158
Koude voeten	132, 293	Longblaasjes, degeneratie	151
Kraakbeentumor	291	Longembolie	129, 158, 245
Krampaanvallen	310	Longemfyseem	151
Kroep, hoesten	148	Longen, bronchiën, Luchtpijp	149
Krop	110	Longen-bindweefselknobbels	151
Krop, euthyreode	111	Longen-lymfeknopen	151
Kruisband	304	Longen-ontsteking, -abces	150
Kruisband, voet	304	Longen-sarcoïdose	151
Kwaadaardig	20	Longfibrose, stof	161
Kyfose, juveniele	299	Longkanker	150
L		Luchthappen	148
Labwaarden	29	Lues bij de man	259
Labyrinthkapsel, verbening	100	Lumbalgie	300
Lactose, malabsorptie	191	Lupus erythematodes	269
Landkaartong	169	Lyme-Borreliose	274
Laryngitis	146	Lymfadenitis, lymfangitis	136
Lateraalsclerose	308	Lymfedrainage	57
LCIS	263, 265	Lymfeklierkanker	136
LDL-Cholesterol, labwaarde	31	Lymfeknopen, borst	267
LDL-Cholesterol, verhoogd	110, 115	Lymfeknopen, ontsteking	136
Leermoeilijkheden	319	Lymfestuwing, -oedeem	138
Legionella-pneumonie	150	Lymfesysteem, overzicht	136
Leiomyoom	243	Lymfoblastische leukemie	126
Lendenwervelkolom	300	M	
Lensvertroebeling	85	Maag	185
Lepra	279	Maag, overzicht	184
Lepra, Lentigo maligna	279	Maag, te veel zuur	184
Leukemie	125, 285, 290	Maag, terugvloeï in de slokdarm	187
Leukocyten, labwaarde	30	Maag-adenocarcinoom	186
Leukopenie	125	Maagkanker, -polypen	186
Leukoplakie	166, 169	Maagkolieken, -bloeding	185
Lever, abces	212	Maagontsteking	184
Lever-adenocarcinoom	211	Maag-platenepitheelkanker	184
Levercirrhose	216	Maagsapcellen	186
Levercoma	215	Maagsapcellen-hyperplasie	186
Levercyste, leververharding	216	Maagslijmvlies	186
Leverfalen, acuut	215	Maag-spierweefsel	185
Lever-galblaas, overzicht	211	Maagwand, perforatie	185
Leverontsteking	212	Maagwandverdikking	187
Levervlek	279	Maagzuur	187
Levervlek, pigment naevus	279	Maagzuur	186
Leverwaarden	31	Maag-zweer, -ulcus	184
Leverzwelling, TBC	212	Macrohaematurie	33
Leydig-cel-tumor	252	Maculadegeneratie	89
Libido	104	Malabsorptiesyndroom	127
Libido, overdreven	315	Maligne lymfoom	136
Libido, verhoogd	316	Mamma-adenocarcinoom	263
Lichaamsuiteinden, vergrote	103	Mamma-carcinoom, intraductaal	265
Lichen ruber	269	Mamma-carcinoom, lobulair	263
Lichen ruber	269	Manie	315
Lichtovergevoeligheid, lichtschuw	80	Massage	56
Liegen, tendens om te	316	Mastcellenleukemie	126
Liesbreuk	208	Mastitis, perductale	266
Light-producten	215	Matrix Reimprinting	48
Linkshandig, biologisch	10	Meckel-divertikel	193
Lipase, labwaarde	32	Medicamenten	58
Lipase, verhoogd	223	Mediteren	45
Lipoedeem	280	Meelallergie	271
Lipoom	281	Megalomanie	315
Lippen, mond, keel	165	Melanoom	276
Lippen-platenepitheelkanker	166	Melk	140
Littekenentropium	84	Melkeiwitten, allergie	191
Littekenwoekering	282	Melkgangen, ulcera, cirrose	266
		Melkklieren, stimulerend	104

Menarche, uitblijven	238	Myocard-infarct, -sarcoom	117
Menearche, uitblijven	238	Myocarditis	117
Menière, ziekte van	102	Myofibroze	288
Meningen	57	Myoom	243
Meningitis	69	Myopie	89
Meniscusscheur in knie	304	Myosis	79
Menopauzale klachten	239	Mythomanie	316
Menstruatie, decidua	242	Myxoedeem	110
Menstruatie, onregelmatig	238	Myxoom	178
Menstruatie, onregelmatige	238		
Menstruatie, slijmvlies	242	N	
Menstruatie, te sterke	245	Nachtblindheid	79, 89
Menstruatie, uitblijven	238	Nachtblindheid (hemeralopie)	80
Menstruatiepijn	246	Nachtzweeten, genezing	12, 16
Menstruatiepijn	246	Nagelbed, etterige ontsteking	278
Meridiaan-Energie-Techniek (MET)	48	Nagelschimmel	278
Metastasen	21	Nefritis	228
Microben	17	Nefroblastoom, nefropathie	225
Microglobuline, labwaarde	33	Nefrocalcinose	228
Microhaematurie	33	Nefrolieten	231
Microlithiasis	217	Nefrotisch syndroom	229
Micropenis	262	Nekpijn	286, 294
Middenhersenen	16	Net, het grote	210
Middenoorontsteking	94	Netelroos	269
Middenrif	204	Netvlies-gat	86
Migraine	65	Netvliesloslating, oedeem	88
Miskraam	246	Neuralgia vesicae	234
Misselijkheid	187	Neuroblastoom	108
Mitraalklep	119	Neurodermitis	269
Moedervlek	279	Neurofibroom	69
Molloscum contagiosum	72	Neurofibroom	69
Mond, bloedingen	167	Neus, bijholten	141
Mond, droogheid	172	Neus, jeuk	142
Mond, erosie	165	Neus, overzicht	141
Mondgeur	150, 157, 168, 179	Neusbloeding	142, 144
Mondhoeken, scheurtjes	167	Neuspoliepen	143
Mondhygiëne	180	Neutrofielenleukemie	126
Mond-platenepitheelkanker	166	Nierbekken	230
Mondrot	169	Niercelcarcinoom	226
Morbus Addison	106	Nieren, atherosclerose	226
Morbus Alzheimer	319	Nieren, labwaarde	33
Morbus Basedow	110	Nieren, overzicht	225
Morbus Bechterew	291	Nieren, schrompel-, uitgezette-	231
Morbus Boeck	151	Nieren, sponsachtige-, stomme-	228
Morbus Crohn	197	Nieren-dysplasie, -cyste	225
Morbus Cushing	107	Nieren-kolieken, -krampen	230
Morbus Hodgkin	136	Nieren-ontsteking	228
Morbus Kahler	290	Nierfalen, acuut	229
Morbus Menière	102	Nierlichaam	229
Morbus Paget	288	Nier-stenen, -gruis	230
Morbus Parkinson	310	Niertuberculose	228
Morbus Perthes	303	Niervergiftiging	231
Morbus Scheuermann	299	Niervverzamelbuizen-tumor	226
Morbus Wilson	84	Non-Hodgkin-lymfoom	137
Morfine	58	Noradrenaline-productie	108
MS (Multipele Sclerose)	67, 308	Norwalk-virus	193
Mucor-schimmelinfectie	192	Nymfomanie	316
Mucoviscidose, bronchiën	157		
Mucoviscidose, speekselklieren	172	O	
Mucoviscidose, traanklieren	75	Obesitas	320
Multiple Myeloom	290	Obliteratio pericardii	121
Multiple Sclerose	67, 308	Obstipatie	199
Myasthenie	313	Occlusieverband	82
Mycosen	192	Odontoom	178
Mydriasis	80	Oesofagitis, spruw, slokdarm	182
Myeloïde leukemie	126	Oesofagus	182
Myeloom, multiple	290	Oestrogeenoverschot, man	253

Trefwoordenlijst

Oestrogreen-spiegel	172, 238	Pancreasinsufficiëntie	222
Ogen, diepliggend, uitpuilend	110	Pancreatitis	222
Ogen, overzicht	71	Pannus cornea	84
Ogen, wijd geopend	110	Pannus trachomatosus	84
Olietrekken	58	Papillair adenoom	265
Oligodendroglioom	61	PAP-test	245
Oligospermie	253	Paracetamol, pijnstiller	58
Oligurie	229	Paralytische ileus	196
Olisthesis	301	Paranoia	317
Onderfunctie teelballen	254	Parathormoonspiegel	112
Onderkaak-speekselklier	171	Paratyfus-bacteriën	192
Ondersuikering	218	Parkinson	310
Ontwikkelingsvertraging, kind	110	Parodontitis	178
Onvruchtbaarheid	104	Parodontose	177
Onvruchtbaarheid, mannelijke	262	Paro-virussen	193
Onvruchtbaarheid, vrouwelijke	238, 243	Paroxysmale voorkamerfibrillatie	122
Onychomycose	278	Pasgeborene, geelzucht	214
Oogbindvliesontsteking	143	Pasgeborene, icterus	214
Oogbindvlies-ontsteking	71	Peeszwakte	87
Oogbol, geelkleuring	214	Pemphigus	269
Oogboldruk, verhoogd	86	Penis, melanoom, verharde	261
Oogdruppelen, tranend	79	Penis, te kleine	262
Oogholte, tumor	295	Penis-verkromming, -deviatie	261
Oogleden, sluiten	78	Pericarditis	121
Ooglid, afhangend	78	Pericard-mesothelium	120
Ooglid, naar binnen of naar buiten gekeerd	77	Pericard-uitstorting	121
Ooglid, vetopstapeling	73	Perichondritis	96
Ooglidontsteking	71	Peridentaal abces, diepliggend	179
Ooglidtremor, -trillen	78	Peritoneaal-ca, -mesothelium	207
Oogvlek	73	Peritonitis	208
Oor, haarzakje, ontsteking	97	Pernicieuze anaemie	127
Oor, ontsteking uitwendig	96	Pertussis	156
Oor, overzicht	94	Peyronie, ziekte van	261
Oorpoliep	94	Pezen-ontsteking	297
Oorruis, tinnitus	94	Pfeiffer, klierkoorts	136
Oorschelpkraakbeen	96	Pigmentnaevus	279
Oorspeekselklier	171	Pigmentstoornis, huid	175
Oorspeekselklier, uitvoergangen	172	Pijn	293
Open been	135	Pijn in de flanken	215
Open-hoek-glaucoom	87	Pijn, bewegingsapparaat	286
Ophoesten van slijm	154	Pijn, borst, linker arm	116
Ophoping ijzer, ogen	84	Pijn, extreme	227
Opticus-neurinoom	83	Pijnstillers, chemische	58
Orchitis	253	Pijnstillers, natuurlijke	57
Osteoblastoom	285, 290	PIN	257
Osteochondroom, -clastoom	291	Pinguecula	73
Osteoclasten	288	Plaques, arteriën	131
Osteogenesis imperfecta	288	Plasmocytoom	290
Osteolyse, osteomyelitis	290	Platenepitheel, baarmoeder	245
Osteoporose	287	Pleinvrees	317
Osteosarcoom, oostoom	285, 290	Pleura-ca, -mesothelium	162
Otitis externa	96	Pleura-uitstorting	163
Otitis media	94	Pleuritis sicca, fibrineuze	163
Otosclerose	100	Plexuspapilloom	61
Ouderdomswratten	274	Pneumoconiose	161
Ovarieel abces	240	Pneumocystis carinii	150
Ovarieel carcinoom, -cyste	237	Poliepen, sigma	197
Overgewicht	320	Polio	308
P		Pollakisurie	233
Pacemaker	116	Pols, aanvalsgewijze verhoogd	159
Paget-carcinoom	265	Pols, onregelmatig, langzaam	116
Panaritium	278	Pols, schildklier	110
Pancreas-adenocarcinoom	221	Pols, verhoogde	119, 121
Pancreas-adenocarcinoom	221	Polyarthritis, chronische	292
Pancreas-ca, ductaal	222	Polycystische lever	216
Pancreas-cavernen	222	Polycythaemia vera	126
		Polyglobulie	127

Poortader, stuwing	182, 216	Satyriasis	316
Posthitis	259	Scarlatina, huid	275
Potentiestoornissen	262	Scarlatina, mond	166
Praten, overmatig	316	Schaambeenpijn	301
Precancereus, huid	279	Schaamlippen	249
Pre-eclampsie	246	Scheefstand van de grote teen	306
Premenstruel syndroom	246	Scheel kijken	81
Prikkelhoest	147	Schijndood	116
Prolactine-overschot, man	253	Schildklier	109
Prolactinoom	104	Schildklier, labwaarde	29
Prolaps, HWK	294	Schilfers, haar	282
Prolaps, LWK	300	Schimmel-bacteriën	17
Prostaat-aspesificiek-antigeen (PSA)	33	Schimmel-carinii pneumonie	150
Prostata	255	Schimmelinfectie, huid	279
Proteinurie	228	schimmels	17
PSA-waarde	256	Schimmelwerende middelen	59
Pseudokroep	148	Schouderpijn, kalk	295
Psoriasis	272	Sclerodermie	281
Psoriasis	272	Scoliose	299
Psychodrama naar Moreno	43	Scotoom	86
Psychofarmaca	59	Seborrhoïsche keratose	274
Psychotherapie	48	Seminoom	252
Pterygium	73	Sereus cyste-adenoom	221
Ptosis	78	Sexuele drift, algemeen	316
Ptosis	78	Sexuele drift, man	253, 262
Pupillen, vergroot, onafgerond	79	Sexuele drift, vrouw	238
Pyelectasie	231	Sfincter internus	236
Pyelonefritis	230	Sfincterspasme	203
R		Shock-nieren	229
Radiotherapie	59	Sialadenitis	171
Rechtshandige, biologische	10	Sialolithiasis	173
Rectum-adeno-ca	201	Sigma-kanker	197
Reflux	187	Silicatose	161
Refluxoesofagitis	187	Sinaasappelhuid (cellulitis)	281
Regressietherapie	49	Sinusitus	141
Reïncarnatietherapie	49	Sjanker bij de man	259
Religiösteit	45	Sjanker bij de vrouw	249
Restless-legs-syndroom	312	Sjögren-syndroom	75
Resturine	236	Slaapapnee	65, 118
Resturine bij de man	257	Slaapstoornissen	65, 110
Retinopathia pigmentosa	88	Slijmbeursontsteking	289
Reuk, daling van de	145	Slikmoeilijkheden	168, 182
Reuk, verlies	144	Slokdarm	182
Reukparanoïa	145	Slokdarmstenose	182
Reuma	285, 292	Smaak, mond, vieze	169, 179
Reumafactoren	34, 292	Smegma, AIDS	129
Reuzengroei	103	Somatotropine	104
Rhagaden	167	Spastische bronchitis	155
Rhinitis	141	Spastische verlamming	312
Rhinitis allergica	142	Spataderen	134
Ribbenpijn	199	Speekselklier	171
Rilfase	12	Speekselsteen	173
Rituelen	44	Sperma, muskusgeur	256
Rode bloedlichaampjes, labwaarde	30	Spiertrofie, -dystrofie	313
Rode vlekken, huid	269	Spiere, overzicht	307
Roemheld-syndroom	117	Spiere, spanning, myogelose	312
Roken	161	Spiere, verhoogde spanning	312
Rota-virus	193	Spierspasmen, -spasmen	311
Rubella	273	Spierreuma	292, 131
Ruiken	141	Spierscheur	313
Rusteloze activiteit	315	Spierverlamming	308
S		Spiervervorming	313
Salmonella, salmonellose	192	Spierverzwakking, -inkrimping	313
Salpingitis	242	Spinale stenose	301
Sarcoïdose, longen-	151	Spinothérapie	86
		Spiritualiteit	322
		Splenomegalie, splenitis	140

Sporen	23	Te kleine gestalte	105
Spruw, maag	186	Teelbalhypoplasie	253
Spruw, mond	169	Teelballen, verkleinde	253
Spruw, vulvitis	249	Teelballen-necrose, -tumor	252
Stapesankylose	100	Teelballen-zwelling, -cyste	253
Staphylococcon-pneumonie	212, 290	Teelbal-ontsteking	253
Status asthmaticus	148, 156	Teengewricht, ontsteking	305
Steek in de zijde	206	Teerstoelgang	187
Stem, rauwe, zwakke	147	Tekentherapie	47
Stembanden, wratten	147	Tendovaginitis	297
Stembandpoliepen	147	Tenesmus	203
Stembandwratten	147	Tenniselleboog	296
Stemmen horen	319	Tepel	266
Stemming, overdreven goede	315	Tepel, ingetrokken, schurft	266
Stenose, buik- bekkenaorta	133	Tepel-ontsteking	267
Stenose, carotis	131	Teratoom bij de man	254
Stenose, hartkransslagaders	115	Teratoom bij de vrouw	240
Stenose, spinale	301	Teruggetrokkenheid, extreme	316
Stent	116	Testiculaire hypogonadismus	253
Stiernek	107	Testosteronspiegel	253
Stoelgang, bloed, slijm, etter	197	Theatertherapie	43
Stoelgang, etter	202	Thelitis	267
Stoelgang, helder bloed	196	Thromboflebitis	133
Stoelgang, lichte	214	Thyroglussuscyste	173
Stoelgang, pijn	203	Thyroiditis	110
Stoelgang, slijm	197	Thyroxine, labwaarde	29
Stoelgang, vet-	222	Thyroxine-productie	110
Stoelgang, zwarte	182	Thyroxine-productie	109
Stoflong	161	Tinea	278
Stofwisseling, verhoogde	110	Tinnitus	98
Strabismus	81	T-lymfocyten	142
Stralenterapie	59	Tong, "framboos-"	165
Straling, elektromagnetische	320	Tong, "landkaart-"	169
Streptococcon	212	Tong, verlamming	167
Streptococcon-antilichamen	35	Tong-platenepitheel-ca	166
Striae cutis atrophicae	280	Tonsillitis	168
Stridor nasalis	142	Toxische knopen	109
Stridor trachealis	156	Traanklieren	75
Striemen, huid	280	Traanklieren-uitvoergangen	76
Strophantin, werkzame stof	115	Tracheaal-platenepitheel-ca	155
Strottenhoofd, astma	148	Tracheitis	155
Strottenhoofd, overzicht	146	Trachoom	84
Strottenhoofd-carcinoom, -papilloom	146	Tranen, opdrogen van	75
Strottenhoofd-ontsteking	146	Tremor, Parkinson	310
Struma	109	Trichiasis	77
Struma, euthyreoïdie, cyste	111	Trigeminus-neuralgie	62
Syfilis bij de man	259	Trijothyronine, labwaarde	29
Sympathicotonia	57	Trombus	129, 158
Syndroom als begrip	227	Trommelvliesperforatie	95
System. familie-opstellingen	48, 323	Tuba Eustachii	95
T		Tubagaviditeit	243
T3 en T4-waarde	109	Tuberculose, longen	150
T3, T4 labwaarde	29	Tubo-ovarieel abces	243
Tachyaritmie	159	Tubulopathie	229, 231
Tachycardie	117, 159	Tumor, goed- of kwaadaardig	20
Talgklieren-ontsteking	277	Tumormarker, labwaarde	35
Tandbed	177	Tunnelvisie	88
Tanden en kaken, overzicht	174	Twaalfvingerige darm	188
Tanden, overgevoeligheid	175	Typhus-bacterie	192
Tanden, poetsen	180	U	
Tandenknarsen	180	Uitademen, bemoeilijkt	156
Tandglazuurdefect	175	Uitslag, huid	269
Tandsteen, tandfistel	179	Uitzetting	313
Tanduitval	177	Ulcus cruris	135
Tandvlees	179	Ulcus duodeni	188
TBC (Tuberculose), longen	150	Ulcus molle bij de man	259

Ulcus molle bij de vrouw	249	Verziendheid, hyperopie	92
Uraemie	226	Verzuring, jicht	291
Uremie	226	Vestibularis-Schwannoom	100
Ureum, labwaarde	33	Vetlever	212
Uricopathie	290	Vettumor	281
Urine bij de man, etter	256	Vingergewrichtjes, arthrose	297
Urine, bloed in de	228	Vingergewrichtjes, poly-arthritis	297
Urine, bloederige, troebel, man	256	Virostatica	59
Urine, bruin	214	Virussen	18
Urine, donker	228	Vitamine B12-tekort, anaemie	127
Urine, eiwitten	228	Vitiligo	275
Urine, etter en bloed	234	Vleugelvel	73
Urine, muskusgeur	256	Vliegende muggen	86
Urine, resturine	233	Vochtafdrijvende middelen (diuretica)	59
Urine, suikeruitscheiding	218	Vochtophopping	226
Urine, urinedrang, frequent	233	Voeding	53
Urine, weinig	229	Voetschimmel	278
Urineleiders, urinebuis	233	Vogelgriep	145
Urineren, branderig gevoel	233	Volbloedigheid	127
Urineretentie	233	Volvolus	194
Urineretentie bij de man	257	Voorhuid	258
Urinesteen	234	Voorkamerfibrilleren	122
Urineverlies	235	Vraatzucht-braken	318
Urineverlies, periodiek	233	Vreugdeloos	315
Urinezuur, labwaarde	33	Vroeggeboorte	246
Urinezuur, verhoogd	228, 292	Vulvitis	248
Urocystitis	232	Verziendheid, hyperopie	92
Urolithe	234	Verzuring, jicht	291
Urotheelcarcinoom, - papilloom	232	Vestibularis-Schwannoom	100
Urotheelmetaplasie	233	Vetlever	212
Urticaria	269	Vettumor	281
Uterus-adenoca	241	Vingergewrichtjes, arthrose	297
Uveales melanoom	83	Vingergewrichtjes, poly-arthritis	297
UV-stralen, huidkanker	280	Virostatica	59
		Virussen	18
V		Vitamine B12-tekort, anaemie	127
Vaatvlieskanker, - ontsteking	83	Vitiligo	275
Vaccinaties	59	Vleugelvel	73
Vagina, voorhokklieren	251	Vliegende muggen	86
Vaginaalmycose	250	Vochtafdrijvende middelen (diuretica)	59
Vagina-jeuk	250	Vochtophopping	226
Vaginale afscheiding	242, 250	Voeding	53
Vaginale kanker, -papilloom	248	Voetschimmel	278
Vaginale kramp	250	Vogelgriep	145
Vagina-ontsteking	248	Volbloedigheid	127
Vaginismus	250	Volvolus	194
Vagotonica, medicatie	58	Voorhuid	258
Varicella	273	Voorkamerfibrilleren	122
Varices	134	Vraatzucht-braken	318
Varkensgriep	145	Vreugdeloos	315
Venen, heet-rood	133	Vroeggeboorte	246
Ventrikelfibrillatie	117, 159	Vulvitis	248
Verblindingsgevoeligheid voor	89		
Verkalking, aortaklep, mitraalklep	119	W	
Verkoudheid	145, 170	Waalser-Rose-test, reuma	292
Verlamming, spastische	312	Warmte-overgevoeligheid	110
Verlamming, spieren	308	Waterhoofd	69
Vermoeidheid	110	Waterhouse-Friedrichsen-syndroom	106
Vermoeidheid, gestresste	107	Waterteelbal	254
Vermoeidheid, leukemie	125	Wervelkanaal, vernauwing	301
Vernietigingsgevoel	116, 159	Wervelkolom, verkalking	291
Verrucae	274	Wervelkolom, verkromming	299
Verspringende roodheid	274	Wervels, glijdende	301
Verstarring, geschokt	317	Western-Blot, labwaarde	34
Verstopping	199	Wigwervel	299
Vertigo	102	Wilms-Tumor	225
Verwardheid	314	Winderigheid, opgeblazen gevoel	199

Trefwoordenlijst

Windpokken	273
Witte bloedlichaampjes, labwaarde	30
Witte bloedlichaampjes, weinig	125
Witvlekziekte	275
Woede-aanval	317
Wondroos	269
Wormenziekte	193
Wratten	248
Wratten	273
Wratten aan de ogen	72
Wratten op de huid	274
Wratten, baarmoederhals	245
Wratten, huid	274
Wratten, huid	274
Wratten, penis	259
X	
Xanthelasma	73
Xerophthalmie	75
Y	
Z	
Zachte sjanker, vrouw	249
Zelfmoordneiging	316
Zenuwstelsel, overzicht	61
Zenuwtumor	69
Zich emotioneel "dood" voelen	314
Zicht, verminderd	82
Zien, vonken	86
Zingen	46
Zitbeenpijn	300
Zitbeen-pijn	302
Zonne-allergie	272
Zonnesteek	280
Zuur-Base-evenwicht	54
Zuurstoftekort	151
Zwaarlijvigheid	320
Zwangerschapsspecifiek Béta-1	35
Zwangerschapsstriemen	280
Zwangerschapsvergiftiging	246
Zweeft over de dingen	318
Zweetklieren-ontsteking	277
Zweetproductie, gereduceerde	110
Zwelling, kwetsuur, operatie	139
Zweten, koud	219
Zweten, nacht-	16, 150, 212, 228

Bent u ervan overtuigd dat ziekten verband houden met ons zieleleven?
Kunt u echter de precieze oorzaak niet terug vinden?

Dan moet u beslist dit boek lezen.

De auteur maakt de baanbrekende inzichten van de Duitse arts
Dr. Ryke Geerd Hamer voor de leek begrijpelijk.

In de inleiding worden de 5 biologische natuurwetten in zake gezondheid en
ziekte verklaard. Het naslagwerk is geordend naar de organen en beschrijft
oorzaken, verloop, betekenis en therapeutische mogelijkheden van de meest
voorkomende ziektebeelden. De theorie is ruim onderbouwd met meer dan
300 reële casussen.



De auteur Björn Eybl werd geboren in Oostenrijk
in 1965. Bij de Olympische spelen in Los Angeles
haalde hij bij het windsurfen de 8^{ste} plaats.
Nadien volgde hij een massage-opleiding.
Sinds 10 jaar werkt hij als therapeut in een eigen
praktijk, is gehuwd en brengt zijn vrije tijd liefst
door in de bergen met zijn vrouw.
Sinds 7 jaar houdt hij zich intensief bezig met de
ontdekkingen van Dr. Hamer. Hij houdt hierover
voordrachten en zet zich in voor de verspreiding
van het werk van Dr. Hamer.

“Alles moet berusten op een eenvoudig idee.

Wanneer we dit ontdekken,
wordt deze zo overtuigend,
zo wonderlijk,

dat we tegen elkaar zeggen:

Natuurlijk, het kon niet anders zijn.”

John Wheeler, fysicus